

(60) Benign Cementoblastoma

齒根에 白堊質이나 白堊質樣組織의 큰塊를 形成하는 機能的 cementoblast의 眞性腫瘍.

臨床的見: 25歲 以前의 환자에서 下顎小白齒나 大白齒에서 好發하며, 보통 고립된 病巢로 나타남. 其中 下顎 第1大白齒에서 많이 好發하며 罹患齒는 生活齒로 存在하고 病巢는 서서히 增殖하며, 皮質骨板의 膨脹을 보이거나 一般的으로 無症狀이다.

X-線所見: 齒根에 附着되어 가늘고 均일한 放射線透明線으로 잘 境界지워진 放射線 不透明한塊로 나타나나 罹患齒根의 輪廓의 一般的으로 모호함, (Fig. 169)

組織所見: 主로 二次白堊質이나 커다란 白堊粒(cementicle)과 類似한 白堊質樣組織으로 構成되어 있으며 全般的으로 reversal line이 散在되어 있음. 病巢의 軟組織部는 纖維質과 血管, 細胞成分이 豊富하며 活性이 높은 部位에서는 白堊質芽細胞로 둘러싸여진 많은 白堊質小柱를 볼 수 있고 이와 떨어진 部位에서 白堊質 破壞細胞가 나타남.

(Fig. 171, 172)

石灰化塊는 齒根이 吸收되고 腫瘍組織으로 代置되어(Fig. 170) 齒根膜이 모호해 진체로 齒根에 癒着되며 腫瘍邊緣部는 皮囊을 이룬것 같은 細胞性的 軟組織으로 構成되었고 白堊質小柱가 直角으로 배열되어 있음.

治療 및 豫後: 顎骨 膨脹 때문에 生活齒라 할 지라도 拔齒가 要求됨.

鑑別診斷: hypercementosis, condensing osteitis, benign osteoblastoma, giant osteoid osteoma, osteosarcoma.

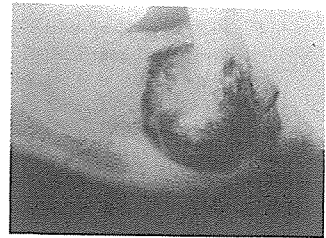


Fig. 169




Fig. 170

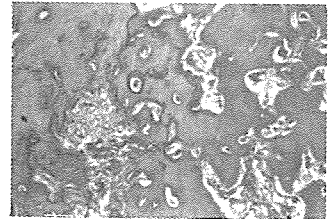


Fig. 171

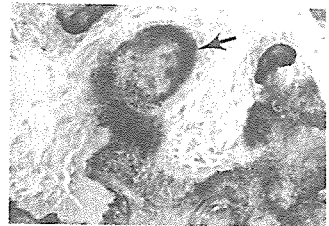


Fig. 172

서울특별시 인정 제12호



아세아치과기공소

ASIA DENTAL LABORATORY

대표 이 흥 규

서울 종로구 종로5가 115번지

(763) 8559 · 7518