

Ⅲ. 응급처치(4)

4) flap을 통한 evacuation과 debridement.

Surgical flap을 통한 치주농양의 치료는 병소부위의 완전한 접근을 가능케 한다.

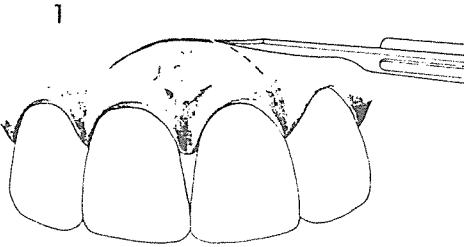
(1) Semilunar flap(그림 1)

1. 병소의 하방부위에 반월형의 절개를 행한다. [1]
2. flap을 상방을 들어 올려 병소부위의 육아조직등을 완전 제거 한다[2].


3. 들어올린 flap을 원상복귀시켜 suture를 행한다[3].

(2) Vertical incision(그림 2).

1. 병소 부위를 완전히 포함시킬 만큼 넓게 근심측과 원심측에 두개의 절개선을 만든다[1].
2. flap을 들어 올려 병소부위의 육아조직 등을 완전제거 한다[2].
3. flap을 원상복귀시켜 suture를 행한다[3].



[그림 1]



[그림 2]

W

정우치과기공소
Jung Woo Dental Lab.

正友는 항상 정성을 다하고 있습니다

代表 崔 海 明

서울특별시 종로구 종로 5가 40번지
전화 765-0606, 743-6633

Mr. Choi's
Dental Lab