

Preprosthetic surgery (Ⅷ)

Double lip(重脣)

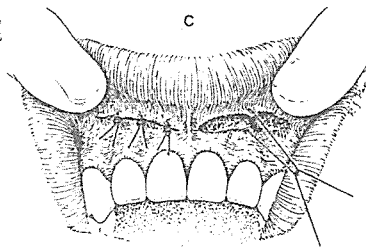
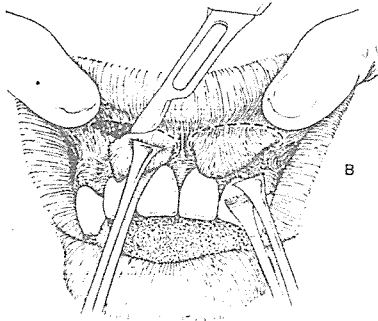
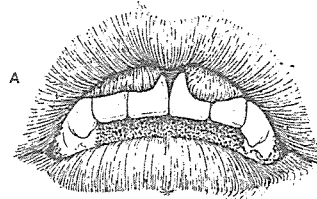
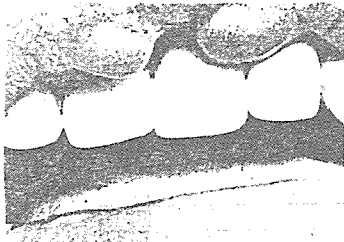
臨床적으로 稀貴한 경우로서 脣의 vermillion border 바로 內側に 位置하며 口腔粘膜炎이 過度하게 重疊되어 나타난 것으로서, 대개 先天的으로 나타나거나 脣술을 자주 빨아서 後天的으로 發生하기도 한다. 微笑를 지을때 특징적으로 나타나 審美的問題로 患者의 要求에 따라 外科의 切除를 要한다(그림 A 참조)

術 式


1. 浸潤麻酔대신 兩側 眼窩下神經 傳達麻酔를 한

다.

2. 脣側粘膜炎이 過度하게 重疊된 部分을 Allis forcep으로 잡고 mass주위를 따라 橢圓型으로 切開를 加한다.(그림 B 참조)
3. 加開는 粘膜炎下의 깊이까지 行하며 쇄기型으로 增殖된 組織을 除去한다.
4. 手術部를 4-0 catgut과 4-0 silk로서 層別로 縫合한다.(그림 C 참조)
5. 術後 浮腫을 最少化시키기 위해 手術部를 壓迫하고 冷濕布를 한다.



SUCTION



110 Volt.
[Portable model]

- ① 가볍고 移動하기 쉬우며 기름칠을 할 必要가 없다.
- ② 眞空計를 읽기 쉬우며 調節손잡이로 眞空度를 0에서 22Hg까지 쉽게 調節할 수 있으며 排泄物이 흘러 넘지 않게 安全트랩이 달려 있다.
- ③ 녹과 腐蝕을 防止하기 위하여 Alcorite 皮膜을 입혀 놓았다.
- ④ Thomas社가 만든 本 Suction은 醫療機器標準(規格)에 合格한 精巧한 製品이다.



株式會社 多木洋行

DAMOK INTERNATIONAL LTD.

TEL. 28-7919-778-3028