

## 선천성 좌측 심낭 결손증

— 1례 보고 —

성시찬\* · 정수상\* · 강인득\* · 조광철\* · 김종원\* · 정활규\*

— Abstract —

### Congenital Left Pericardial Defect

— A Case Report —

Sung Si Chan, M.D., Jung Soo Sang, M.D., Kang In Deuk, M.D.  
Cho Kyung Hyun, M.D., Kim Jong Won, M.D. and Chung Hwang Kiw, M.D.

Congenital pericardial defect is a rare anomaly, which was first described by M. Columbus in 1559. Four hundred years later the first clinical diagnosis was reported by Ellis et al.

The congenital pericardial defect is usually asymptomatic and is found incidentally at thoracotomy and autopsy, but it appears that partial absence of pericardium is not innocuous because of sudden death due to herniation of a portion of heart.

We experienced congenital left pericardial defect in 20 year old female who was diagnosed as left ventricular aneurysm before operation.

This patient complained of dyspnea on exertion and anterior chest discomfortness.

Physical examination revealed Grade II pansystolic murmur on the 3rd and 4th intercostal space left sternal border. There were specific abnormal findings on the chest plain film, EKG, ultrasonography, and left ventriculography.

On 9th July 1981, an operation was performed and found the left partial pericardial defect through which a large portion of left ventricle was herniated into left pleural space. The method of operation was removal of adhesion and widening of the pericardial defect to avoid incarceration.

After operation, we observed marked improvement of symptoms and disappearance of cardiac murmur.

### 서 론

선천성 심낭결손증은 비교적 희귀한 질환으로 전체 심낭결손증 보다는 부분결손증이 많으면 특히 좌측에 잘 나타난다. 대부분 증상을 나타내지 않으며 수술시 우연

히 발견되는 경우가 많지만 때때로 특히 부분심낭결손일 때 심장의 일부가 탈장되어 증상을 나타내는 경우가 있어 수술이 요하게 된다.

M. Columbus<sup>1)</sup>가 1559년에 심낭결손증에 대해 기술하였지만 1959년 Ellis, Leeds, Himmelstein<sup>2)</sup>이 방사선진단으로 처음 진단하기 전까지는 수술이나 부검에서만 우연히 발견 보고되어져 왔다.

본 부산대학교 의과대학 흉부외과학교실에서는 최근 좌측심실 동맥류로 오진된, 20세 여자에서 운동시 심한

\* 부산의과대학 흉부외과학교실

\* Department of Thoracic and Cardiovascular Surgery,  
College Medicine, Busan National University

호흡곤란, 전흉부 동통 및 심잡음을 동반한 좌측심낭 결손증 환자를 경험하고 유착박리와 결손공을 넓혀 주는 수술을 시행함으로써 그 증상과 심잡음의 소실을 치험하였으므로 문헌고찰과 함께 보고하는 바이다.

## 증 례

**환 자:** 한 ○○, 20세 여자

**주 소:** 운동시 호흡곤란, 전흉부 불쾌감 및 간헐적 동통

**현병력:** 10세 전까지는 약간의 발육부전을 제외하고는 특별한 증상이 없었으나 10세 후부터 운동 후 호흡곤란이 나타났으며 특별한 치료없이 지냈다. 입원 약 4년 전에는 심한 흉부 불쾌감 및 동통때문에 일반의원을 방문하여 심장에 이상이 있다는 사실을 알았으나 특별한 치료는 받지 않았다. 약 3년 전부터 간헐적 안면부종이 있어 입원당시까지 Lasix를 하루 평균 120mg을 의사의 지시 없이 복용하였고 약 1년 전부터 상기 주소가 현저히 심하여져서 수술을 위해 입원하였다.

**과거력:** 입원 4개월전 실시한 병력이 있으며 다른 특별한 과거력은 없었다.

**가족력:** 아버지가 50세경 뇌졸중으로 사망하였고 어머니는 36세경 신장염으로 사망하였으며 남동생은 건강하였다.

**이학적 소견:** 입원당시 의식은 명료하였으며 전신상태는 비교적 좋은 편이었으나 무기력하게 보였고 호흡곤란도 관찰되었으나 안정 후 사라졌다.

신장은 147cm, 체중 45kg으로 얼굴은 둥글고 키가 작은 편으로 약간 비만하였다.

수축기 혈압이 110mmHg, 이완기 혈압이 70mmHg였으며 맥박은 분당 약 64회였고 호흡과 체온은 정상이었다.

흉부청진상 심박동은 일정하고 정상이었으나 심음은 전체적으로 감소되어 있었으며 3, 4늑간 좌측흉골연에서 Grade II의 수축기 심잡음이 들렸으며 P<sub>2</sub>는 증가된 상태였고 호흡음은 정상이었다.

간비대, 경부 정맥팽창, 청색증, 사지부종은 보이지 않았다.

**검사소견:** 혈액학적 검사상 Hb 12.3g%, Hematocrit 37%, WBC 4000/mm<sup>3</sup>이였으며 소변검사, 혈액화학검사, 혈청검사등은 정상이었다.

흉부 단순촬영상에서 폐야와 잘 분지된 어른 주먹크기의 둥근 radiopaque density가 좌측 심연에 경계없이 나타나는 것 이외에는 특별한 소견이 없었고 좌측측면상에서도 심장의 음영과 일치하여 있었으며 대동맥이

나 폐혈관의 음영은 정상이었다(Fig. 1, 2).

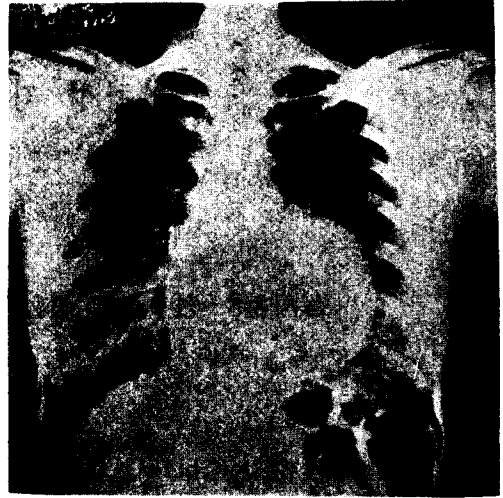


Fig. 1. Pre-Operative Chest P-A

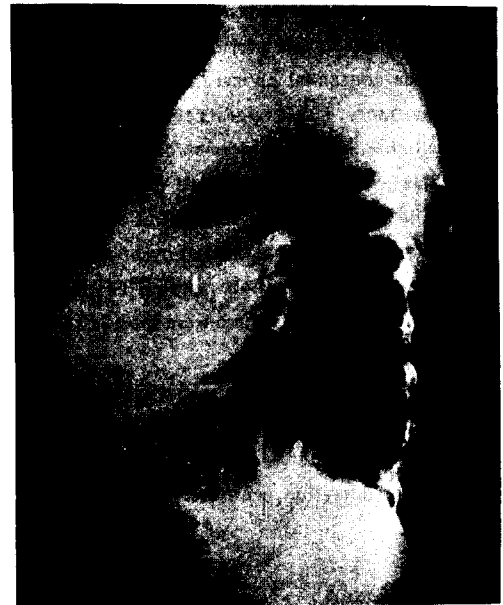

Fig. 2. Left Lateral View

심전도소견은 서맥, Right Bundle Branch Block, myocardial Ischemia Pattern이 보였다(Fig. 3).

Ultrasonogram상 직경이 약 5cm의 수축하는 Echo free space가 좌심실 뒤쪽에 있었다(Fig. 4).

좌심실조영술 소견은 좌측심실 동맥류를 의심할 만한 방에 조영제가 filling되었으며 경미한 기이운동이 관찰되었다(Fig. 5).


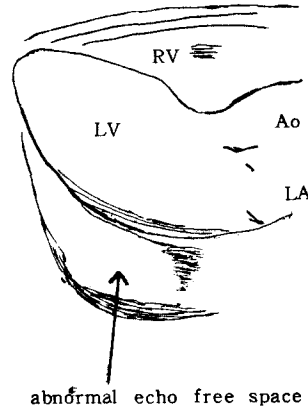
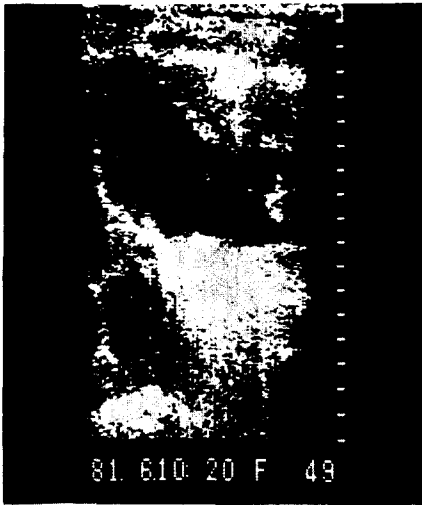


Fig. 3. Pre-Operative EKG



RV: Right ventricle. LV: Left ventricle.  
Ao: Aorta. LA: Left atrium.

Fig. 4. Ultrasonogram

**수술방법 및 수술조건 :** 일단 좌측심실 동맥류의 임상적 진단하에 1981년 7월 9일 수술을 실시하였다. 체외순환을 준비하면서 흉골 정중종질개 후 retractor로 흉골 양쪽을 개대시켰으나 전중격동(anterior mediastinum)에는 이상이 없었다. 심낭을 정중절개한 후 좌측심막이 심실간 groove를 따라 유착이 되어 있는 것을 발견하였고 이 유착을 제거한 후 탈장된 좌심실과 좌측폐를 볼 수가 있게 되어 좌측심낭결손인 것을 알 수가 있었다.

외형상 심장은 Apex가 뚜렷한 심실간의 groove에

의하여 좌우로 나누어져 있는 Bipartite heart apex를 갖고 있었고 thrill 등 다른 이상 소견은 없었다(Fig.6).

심낭결손의 크기는 그 직경이 7~8cm되었고 결손부의 전연은 심실간 groove에 유착되어 있었고 상연은 좌측 방실간 groove 및 좌심방 외연에 유착되고 후연은 Phrenic nerve로 경계지어져 있었고 탈장된 장기는 좌심실의 대부분이었다.

수술방법은 유착을 박리하고 심낭결손부를 더욱 넓혀 줌으로서 좌심실의 압박을 제거하였다.

**수술후 환자의 경과 :** 단순흉부촬영상 좌심실의 좌측

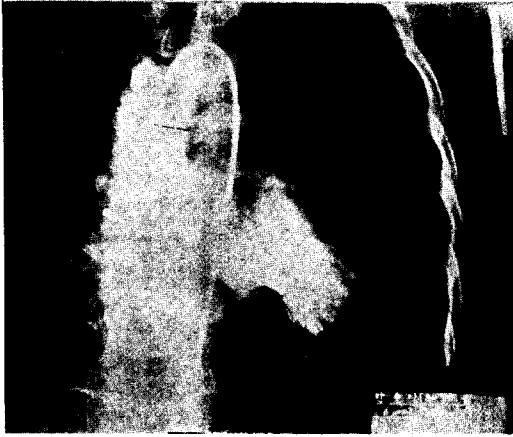


Fig. 5. Left Ventriculography

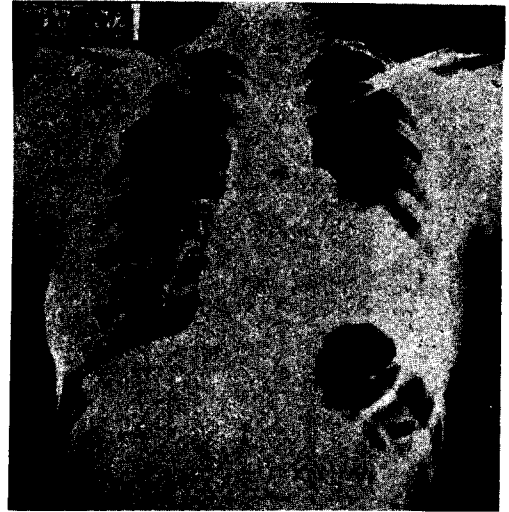


Fig. 7. Post-Operative Chest P-A




Fig. 6. Operative Findings

폐야로의 이동이 조금 더 심하여졌으나 수술 후 환자의 수축기 심잡음은 없어졌으며 운동 후 호흡곤란과 전흉부 불쾌감 및 동통 등 증상의 현저한 호전이 있었다(Fig. 7.8.9).

### 고 찰

1559년 M. Realdus Columbus<sup>1)</sup>가 심낭결손에 대한 첫 보고를 시사하였으나 1793년 Baillie<sup>2)</sup>가 확실한 첫 보고를 하였다. 1936년 Ladd<sup>3)</sup>에 의하여 횡격막탈장을

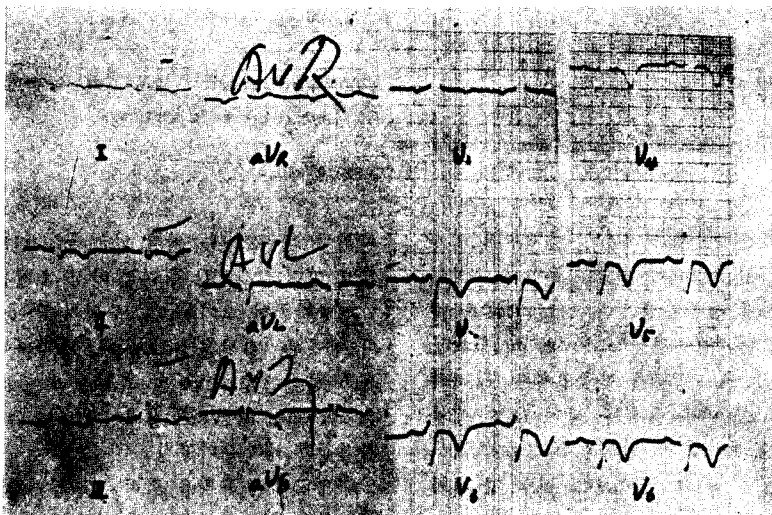


Fig. 8. Post-Operative E.K.G.




Fig. 9. Post-Operative Phonocardiography

외과적 교정하던 중 우연히 좌측심낭결손을 발견하여 생존시 처음으로 진단되었으며 1937년 Dahl<sup>5)</sup>이 양측성 삼출성 폐결핵의 치료를 위해 젊은 남자에 좌측능강에 인공기흉을 만든 후 심낭기종이 발견되어 심낭과 좌측 능강과의 교통이 있다는 것을 추정하였다. 1938년 Southworth와 Stevenson<sup>6)</sup>이 54례의 심낭결손 부검례에서 기술한 바에 따르면 대부분이 좌측심낭 결손이며 대부분의 환자가 남자이고 연령분포는 신생아에서 75세까지 있다고 한다. 그리고 3례에서 Incarceration이 있었으며 6례에서 다른 선천성기형을 동반하였는데 2례에서 저자들의 예와 비슷한 bipartite heart apex를 갖고 있었으며, 여러 복강내기형, 좌측신장 발육부전, 폐의 lobulation 이상, bicuspid aortic valve를 각각 동반하였고 환자의 27%에서 폐질환으로 사망하였는데 병이 결손공을 통하여 심낭내로 진전되어 심낭염을 야기시켰다고 하였다.

1959년 Ellis등<sup>7)</sup>이 단순흉부촬영상의 특징적 소견과 인공기흉으로 진단하기 전까지는 주로 부검과 수술에 의해 우연히 발견 보고되어져 왔으며 1960년 Dimond 등<sup>7)</sup>은 Cineangiography에 의해 좌심방 appendage가 탈장되어 있는 부분심낭결손을 처음 진단하였다.

심낭결손의 빈도는 매우 희귀하여 Verse<sup>8)</sup>에 의하면 13,000부검례 중 2례, Southworth와 Stevenson<sup>6)</sup>에 의하면 Johns Hopkins Hospital의 14,000부검례 중 1례에서 발견 보고하였다.

발생학적으로 보면 심낭결손은 left duct of Cuvier의 조기 위축 때문에 결과적으로 left pleuroperidial membrane에 혈액순환이 좋지 않아 발생한다고 하며<sup>9)</sup> 이러한 이론은 부검조사에서 선천성 심낭결손의 대부분이 좌측심낭의 완전결손으로 나타나고 나머지는 부분결

손으로 나타난다<sup>10)</sup>는 사실에 근거를 둔 것이다. 우측심낭결손과 전체 심낭의 완전결손은 매우 드물며 저자의 죽례는 좌측 부분심낭결손이었다.

남여의 비는 3:1로 남자에 많으며<sup>11)</sup> 심장과 폐에 동반되는 선천성 기형이 전체의 약 3/1에서 나타나는데 동맥관 개존증<sup>10,16)</sup>, 심방중격결손증<sup>17,18)</sup>, 승모판협착<sup>14, 19,20)</sup>, 활로 4 징증<sup>21)</sup>, 기관지성낭종<sup>22,26)</sup> Pulmonary sequestration,<sup>27,28)</sup> 삼첨판부전증<sup>29)</sup> 등이 잘 동반된다.

동반된 선천성 기형이 없는 경우 대부분 증상이 없으나<sup>30,31)</sup> 드물지 않게 증상을 나타낼 수 있으며 대부분의 증상은 보통 희미한 흉통이고 그 외 호흡곤란, 현기증, 기절등도 때때로 나타난다.

이학적 소견이 보통 진단에 도움이 되지 않으나 수축기 심잡음이 들릴 수 있으며<sup>11)</sup> 저자의 예에서도 심잡음이 있었다. 심전도상 변화는 보통 심낭결손으로 인한 심장의 위치변화에 의하여 나타나며 좌측심낭 완전결손일 때 더 자주 나타난다. 우측편위, 불완전 Right bundle branch block등<sup>10,12,32)</sup>도 나타나고 빈맥도 드물지 않게 나타나며 완전방실차단도 보고된 적이 있다.<sup>33)</sup> 본 례의 심전도 소견은 서맥, Right bundle branch block과 Myocardial ischemia pattern을 보였다.

단순 흉부 X선촬영상 특징적 소견은 좌측심낭의 완전결손일 경우 잘 나타나며 부분결손일 때는 심장의 위치는 정상이나 폐동맥이나 좌심방 혹은 양쪽 모두 여러 정도 돌출된 소견이 나타난다.<sup>11)</sup>

Cineangiography상 좌측 심장영에서 좌측심방이 돌출되어 나오면 좌측심낭의 부분결손으로 진단되나<sup>31,34~38)</sup> 좌측심낭 완전결손일 경우는 진단의 중요한 방법이 되지 못한다. 본 례에서는 좌측심낭 부분결손에 의하여 좌측 심실의 대부분이 탈장되어 좌측심실조영술에서 좌심실 동맥류로 혼동되었다.

진단적 인공기흉을 만든 후 심낭기종이 나타나면 진단되는데 좌측심낭의 완전결손을 진단하는데 매우 중요하나 진단적 인공기흉을 만든 후 심낭기종이 나타나지 않는다고 해서 좌측심낭결손이 아니라고는 하지 못하며 이것은 어떤 예에서는 유착이 있어 심낭기종을 형성하지 않는 수가 있기 때문이다<sup>39,12,16,18,36)</sup>. 그 외 진단법으로 lung scanning<sup>39)</sup>과 Echocardiography<sup>40)</sup> 등이 이용될 수 있다.

심낭결손의 대부분이 증상을 나타내지 않지만 부분결손공을 통한 심장의 탈장과 Strangulation으로 사망한 례들을 보고<sup>34)</sup>하고 있다는 사실을 미루어 확실히 심낭결손은 무해하다고는 할 수 없다.

근래에 부분심낭결손에 대해 좌심방의 탈장과 strangulation을 예방하기 위해 외과적 치료가 고려되고 있다. 증상이 나타나고 급사의 가능성이 있으므로 심낭결손을 통한 좌심방의 탈장의 증거가 나타나면 외과적 수술이 강력하게 추천된다<sup>12,16</sup>.

수술방법으로는 left atrial appendectomy 유착박리, Pericardioplasty, 결손공을 더 넓혀 주는 수술 등이 있다. 그러나 결손공이 작거나 완전결손일 경우 보통 수술이 필요치 않다. 본 레에서는 유착박리를 하고 결손공을 넓혀 줌으로서 심잡음의 소실과 증상의 호전을 관찰하였다.

## 결 론

저자들은 최근 부산대학교 의과대학 흉부외과학교실 에서 좌심실 대동맥류로 오진된 좌측심낭결손 1례를 시험하였기에 문헌고찰과 함께 보고하는 바이다.

## REFERENCES

1. Columbus MR: *De Re Anatomica, Vol. 15* edited by Eurlaquae N. Venice, 1559, 265.
2. Ellis K, Leeds NE, Himmelstein A : *Congenital deficiencies in the parietal pericardium. Am. J. Roentgenol* 82:125, 1959.
3. Baille M : *On the want of a pericardium in the human body. Trans Soc Improve Med Chir Knowl* 1:91, 1793.
4. Ladd WE : *Congenital absence of pericardium, with report of case. New Eng J Med* 214:183, 1936.
5. Dahl E : *Case of congenital defect of pericardium revealed after application of sinistrolateral pneumothorax. Med Rev (Bergen)* 54:312, 1937.
6. Southworth H, Stevenson CS : *Congenital defects of pericardium. Arch Intern Med* 61:223, 1938.
7. Dimond EG, Kittle CF, Voth DW : *Extreme hypertrophy of left atrial appendage: Case of giant dog ear. Amer J Cardiol* 5:122, 1960.
8. Verse M : *Fall von kongenitalem Defckt des Herzbeutels. Munchen Med Wschr* 56:2665 1909.
9. Perna G : *Sopra un arresta di Sviluppo della sierosa pericardica nell' uomo. Anat Anz* 35:323, 1909-10.
10. Broadbent JC, Callahan JA, Kincald OW, et al. : *Congenital deficiency of pericardium. Dis Chest* 50:237, 1966.
11. Bor I, Kafka V : *Aplasia of pericardium. J Cardio vasc Surg (Torino)* 2:389, 1961.
12. Chang CH, Leigh TF : *Congenital defect of pericardium associated with herniation of left atrial appendage. Amer J Roentgen* 86:512, 1961.
13. Kjellberg SR, Mannheimer E. Rudhe U, et al. : *Diagnosis of Congenital Heart Disease. Chicago, Year Book Publishers, Inc. 1955, p. 571.*
14. Inada K, Nakashima S, Yokoyama T : *Congenital defect of pericardium with special reference to radiodiagnosis. Jap J Thoracic Surg* 16:619, 1963.
15. Lindskog GF, Liebow AA : *Thoracic and Cardiovascular Surgery with Related Pathology. New York, Appleton-Century-Crofts, 1962, p. 959.*
16. Schuster B, Alexiando S, Yavuz F, er al : *Congenital pericardial defect: Report of patient with associated patent ductus arteriosus. Amer J Dis Child* 110:199, 1965.
17. Fisher FD, Ehrenhaft JL : *Congenital pericardial defect. JAMA* 188:78, 1964.
18. Tabakin BS, Hanson JS, Tampas JP, et al : *Congenital absence of left pericardium. Amer J Roentgen* 94:122, 1965.
19. Sato T, Ito T, Komatsu S, et al : *Case of congenital absence of left pericardium. Sapporo Med J* 21:78, 1962.
20. Wolf W, Porstmann W, Albert M : *Perikardaplasie. Thoraxchirurgie* 11:338, 1964.
21. Hipona FA, Crummy AB Jr : *Congenital pericardial defect associated with tetralogy of Fallot: Hernition of normal lung into pericardial cavity. Circulation* 29:132, 1964.
22. Busby NL, Sellors TH : *Congenital deficiency of pericardium associated with bronchogenic cyst. Brit J Surg* 32:357, 1945.
23. Horiide R, Ishidawa N, Ogata K : *Case of medlastinal bronchogenic cyst associated with partial pericardial defect and cured by excision. Jap J Thorac Surg* 16:46, 1963.
24. Jones PH : *Developmental defects in lungs. Thorax* 10:205, 1955.
25. Mukerjee S : *Congenital partial left pericardial defect with bronchogenic cyst. Thorax* 19:176, 1964.
26. Voronov AA, Gavrilov SG : *Congenital absence of pericardium in combination with bronchogenic*

- cyst of left lung. *Grudn Khir* 4:78, 1962.
27. Hamilton LG : *Congenital deficiency of pericardium: Case report of complete absence of left pericardium. Eadiology* 77:984, 1961.
  28. Warner CL, Britt RL, Riley HD Jr : *Bronchopulmonary sequestration in infancy and childhood. J Pediat* 53:521, 1958.
  29. Moore TC, Schumacker HB Jr : *Congenital and experimentally produced pericardial defects. Angiology* 4:1, 1953.
  30. Ellis K, Leeds NE, Himmelstein A: *Congenital deficiencies in partial pericardium: Review with two new cases including successful diagnosis by plain roentgenography. Amer J Roentgin* 82:125, 1959.
  31. Hering AC, Wilson JS, Ball RE Jr : *Congenital deficiency of pericardium. J Thorac Cardiovasc Surg* 40:49, 1960.
  32. Callahan JA, Broadbent JC Kincaid OW, et al : *Electrocardiogram in congenital defect of the pericardium. Circulation* 32 (suppl. 11): 1163, 1965.
  33. Varriale P, Rossi P, Grace WJ : *Congenital heart block. Dis Chest* 52:405, 1967.
  34. Bruning EGH : *Congenital defect of pericardium. J Clin Path* 15:133, 1962.
  35. Cuccurullo L : *Agenesis of pericardium (etiopathogenic considerations on case found by chance in autopsy). Riv Anat Pat Oncol* 23:537, 1963.
  36. Rogge JE, Mishkin ME, Genovese PD : *Congenital partial pericardial defect with herniation of left atrial appendage. Ann Intern Med* 64:137, 1966.
  37. Swanson GE, Steinberg I : *Roentgen features of atrial appendages. Amer J Roentgen* 91:311, 1964.
  38. Glover LB, Barcia A, Reeves TJ : *Congenital absence of the pericardium. Amer J Roentgen* 106:542, 1969.
  39. Ronald A. D'Altorio and Jesus Y. Cano : *Congenital Absence of the Left Pericardium Detected by Imaging of the Lung; Case Report. J. Nuel Med* 18:267-268, 1977.
  40. Mohammad N. Payvandi, M.D., and Richard E. Kerber, M.D. : *Echocardiography in Congenital and Acquired Absence of the Pericardium. An Echocardiographic Mimic of Right Volume Overload. Circulation Vol. 53:86-91, 1976.*
  41. William K. Nasser, M.D., Charles Helmen, M.D., Morton E. Tavel, M.D., Harvey Feigenbaum, M.D., and Charles Fissch, M.D. : *Congenital Absence of the Left Pericardium. Clinical, Electrocardiographic Radiographic, Hemodynamic, and Angiographic Findings In sSix Cases. Circulation Vol. XLI: 469-478. March 1970.*
-