

한국에서의 소의 Akabane병의 발생

박응복·임창형·정창국·황우석·조명래

서울대학교 수의과대학

서론

1972년 여름부터 1975년 봄에 걸쳐 일본 九州, 四国, 本州의 각 지방에서 체형이상과 내수두증(內水頭症)을 수반한 유산증(流産症)이 대유행하여 그 발생수가 41,951에 달하였다.^{13, 18, 19, 20, 21, 24} 처음에 이 질병은 소의 유행성 조유사산(流行性早流死産)이라고 불려서 오스트레이리아^{1, 4, 16}와 이스라엘^{14, 17}에서 보고된바 있었던 Art hrogrnpsosis(관절만곡) and hydroencephaly(내수두증) syndrome(A&H 증후군)과 같은 것이라고 생각되었다. 이 질병의 특징적인 병리학적소견은 육안적으로는 사지 또는 척추관절의 만곡및 대뇌결손(大脳缺損)과 이에 따른 내수두증이었고 조직학적으로는 임신초기의 유산태아에서 보는 비화농성뇌염(非化膿性腦炎), 임신중기와, 말기에서 나타나는 구간근섬유(軀幹筋纖維)의 형성부전(形成不全) 및 척수복각 신경세포(脊髓腹角神經細胞)의 결손등 이었다.^{5, 21, 22, 24}

본 질병의 원인에 대해서는 처음에 사료첨가물, 농약, 또는 대기오염등의 공해, 중독요인이나 유전적요인, 영양결핍설을 들었으나 전연 알지못하였다. 일본에서는 본질병이 발생한 후로 수년간에 걸친 철저한 조사와 연구 끝에 병원체를 규명하게 되었다. 본 질병의 역학적인 특성으로 Vector유래의 Arbo Virus가 병원체로서의 심되었고 초유미섭취자우혈청(初乳未攝取仔牛血

清)을 검사한 즉 IgM, IgG가 검출되어¹⁹ 미생물의 태내감염이 증명되었다. 그러나 유산태아로부터 바이러스가 분리되지 않아 소에게 항체를 부여케하는 이미 알려져 있는 Arbo Virus 들을 선정하여 유산태아와 모우의 중화항체를 조사하기에 이르렀다. 그 결과 본 질병의 발생 지역에서 고울로 Akabane Virus의 중화항체가 검출되었다.^{6, 11} AkabaneVirus는 1959년 Matsuyama등이¹⁴일본 群馬縣 赤羽町(Akabanemachi)에서 채집한 모기로부터 분리하였으며(Strain JaGAR39), 분류학적으로는 Arbo Virus의 shimp群에 속하는 바이러스이다. 1974년도의 일본 전역한 걸친 소의 Akabane Virus중화항체조사에서 8~9월에 항체양전(抗體陽轉)이 일어나서 중화항체양성울의 분포가 실제의 병우(病牛)의 발생과 일치하였다.^{13, 18}

1974년에는 Akabane Virus항체가 음성인 임신우 200두를 일본 本州 서반부지역에 Sentinel pregnant cow로서 배치하여 중화항체 양전시기(陽轉時期)를 추구하였다. 그중 2두가 9월 중순에 항체가 양전하였고 임신 3개월령의 태아의 뇌, 척수, 근육, 태반과 중화항체양전 1개월령의 모우혈액에서 Akabane Virus의 분리에 성공하였다.¹¹ (Strain OBE-1) 다시 1974년에 일본 佐渡島에서 본 질병이 유행하였을때에 임신 134일령의 유산태아의 뇌에서도 Akabane Virus가 분리되었다⁷ (Strain NBE-9).

1975년에 Kurogi등은 sentinel pregnant cow에서 분리한 Akabane Virus(Strain OBE-1)를 임신한 산양과 면양⁸⁾ 및 소에⁹⁾ 정맥주사하여 이들 동물에서 Viremia를 관찰하였고 다시 이들 동물의 태아에서 바이러스를 회수하여 Akabane Virus가 수직감염을 일으키는것을 증명하였다. 이들 동물의 유산태아나 자연분만한 새끼동물에서 야외발생예와 같은 병변을 확인하였다.

오스트레일리아에서는 A&H 증후군의 병인체를 소유행열(流行熱) Virus 라고 추정하였으나¹⁰⁾ Harflen등은¹¹⁾은 일본에서의 시험성적을 제보받아서 초유를 섭취하지 않은 새끼소에서 Akabane Virus 중화항체를 증명하였고 Parsons-on¹²⁾ 등은 임신면양에게 인공감염 시험을 하여 질병의 재현에 성공하였다. 한편 Dellaporta등¹³⁾은 자연감염된 면양태아에서 Akabane Virus를 분리하였다. 이스라엘에서는 A&H 증후군의 병인을 Blue tongue Virus라고 생각하였으나¹⁴⁾ 새끼양, 새끼소의 혈청에서 Akabane Virus 중화항체를 검출하였다.

저자들은 1978년 11월부터 1979년 4월까지 및 1980년 2월부터 5월 초순 사이에 경기도 일원의 유우에서 체형변화를 일으킨 이상태아의 유산증을 관찰하였다. 이들 태아에서 Akabane 병의 특징적인 병리소견을 확인하였고 질병의 역학적특성과 혈청학적검사 성적을 종합한 결과 Akabane병임이 판명되었기에 보고하는바이다.

재료와 방법

공시동물

1979년 1월 상순에 경기도 화성군에서 난산 처치하여 적출한 임신 9개월령의 유우태아 2두, 1979년 4월 상순에 난산처치하여 적출한 유우태아 1두, 1980년 2월과 3월에 경기도 이천군에서 사산된 유우태아 2두 및 1980년 5월 상순에 경기도 용인군에서 얻은 20일령의 새끼젓소 1두, 계 6두를 부검하였다.

병리학적검사

제공된 동물을 병리부검하고 병변조직은 10% 중성포르마린에 고정하여 파라핀 조직절편을 만들고 Hemnatoxylin과 파의 Eosin염색(H. E 염색)을 시행하여 현미경검사하였다. 특히 경부, 전지, 후지 등, 둔부(臀部)의 골격근은 각각

여러곳을 채취하였고 뇌와 척수는 전체를 그대로 고정하여 대뇌에서 3 곳, 시상(視床), 소뇌, 중뇌(中腦), 뇌교(腦橋) 및 연수에서 각 2 곳씩, 척수에서 12곳을 연속절편하여 조직표본을 만들었다.

A&H 증후군의 지역별 발생조사

소의 이상산(異常産)에 관하여 이상태아나 자우(仔牛)의 체형 대뇌결손, 이상산의 발생시기와 유행성을 묻는 질의서를 경기도, 강원도, 충청남도, 전라북도, 경상북도 및 경상남도의 임상수의사들에게 배부하여 제보를 받았다.

이상태아의 혈청학적검사

상기한 경기도 이천군에서 수집한 임신 8개월령의 사산태아의 전대동맥에서 혈액 15ml를 채취 할 수 있었다. 이것을 일본국 가축위생시험장 제제(製劑)연구부 Miura박사에게 송부하여 Akabane Virus 중화시험을 시행하였다. 중화시험술식은 microtiter법¹⁵⁾ 이었고 Akabane Virus, Strain JaGAR 39¹⁶⁾가 사용되었다.

결 과

부검한 공시동물의 유산시기, 태령 및 산지는 표 1에 표시하였다.

표 1 A&H증후군예의 역학적소견

검사번호	유산일자	태아의 월령	유산의 종류	지	역
79003	1979. 1	9	사 산	경기도	화성군
79019	1979. 1	9	사 산	"	화성군
79087	1979. 4	8	사 산	"	화성군
80054	1980. 2	8	사 산	"	이천군
80057	1980. 3	8	사 산	"	이천군
80200*	1980. 4		만기분만	"	용인군

*분만 20일후에 살처분

임신우의 임상소견

유산을 일으킨 5례의 모우중 3례에서 양수과다로 인하여 현저한 복부팽만이 관찰되었으나 다른 임상소견은 보지 못하였다.

유산태아와 이상자우의 병리해부소견

관절만곡증: No.79003에는 양쪽 전지는 수관절(手關節)과 지관절(指關節)에서 약 90°뒤틀림으로 만곡하여 전완골(前腕骨) - 중수골(中手骨) - 지골(指骨)이 C자형을 나타내었으며 관절이

경직(硬直)하여 굴신(屈伸)이 되지 않았다(Fig 1,3). 척추는 제4 경추에서 제2 흉추에 걸쳐 S자상으로 만곡을 일으키고 있었다. 이 부위의 피하적, 근막 및 근간결제직은 수종성으로 교양비후(膠樣肥厚)돼 있었고 근육도 수종성이어서 광택과 탄력성이 약하고 담색조이었다. 수근근(手根筋)의 형성부전으로 근속(筋束)이 짧고 부피가 감소해 있었다. 흉골부피하와 우측늑간근, 심의막관상구, 흉선에 반상내지 점상 출혈소가 산재하였다. 뇌에서는 뚜렷한 변화를 볼수 없었다.

No.79019에는 양측 전지의 주관절(肘關節)과 수관절(手關節)에 만곡이 있어서 굴신(屈伸)이 불가능하였다. 후지도 긴장하여 슬관절과 족관절이 경직하여 굴신이 어려웠다. 척추는 제5 경추에서 제3 경추에 걸쳐 S자형으로 측방만곡을 일으키고 있었다. No.80054 예에서는 양측 전지의 수관절이 경직하여 전완골부와 중수골부가 뒤쪽으로 90°만곡되어 있었고 후지에서는 족관절과 지관절의 만곡이 관찰되었다.(Fig.2) 이 부위의 피하적, 근막 또는 근막결제직이 수종성으로 교양비대하고 반산 또는 선상출혈소가 많이 산재하였다. 이 부위의 근육도 담황색조로 교양감(膠樣感)을 보였으며(Fig.4) 수근근(手根筋)의 형성부전이 관찰되었다.

대뇌결손증: No.79081에서 두개강에 200ml 가량의 수액이 차있었고 그속에 노출된 해마(海馬)를 볼수있었다. 뇌에서는 대뇌회전부가 거의 결손되어 궁상(弓狀)을 나타낸 뇌량의 양쪽에 해마가 노출되고 후엽(嗅葉)은 얇게 압평되어 있었으며 전두엽의 일부만이 흔적으로 남아 있었다.(Fig.5). 시상부(視床部), 뇌간부(腦幹部) 및 척수는 육안적으로 변화가 없었다. No. 80054 No.80200에는 뇌막하에 많은 수액이 차있고 그 속에 해마와 미상핵(尾狀核)이 투시되었다.(Fig.6). 대뇌는 전두엽, 측두엽, 두정엽 및 후두엽이 결손되어 전두엽의 일부와 얇은 후엽(嗅葉), 뇌저부를 남길뿐이었던 뇌간부와 소뇌의 형성은 정상적이었다. No.80057에서는 뇌의 극심한 발육부전을 나타내어 뇌 전체의 길이가 6 cm에 불과하였다. 뇌는 대뇌회전, 뇌저부, 간뇌가 결손돼 있었고 소뇌도 매우 왜소하여 불완전하게 형성된 중뇌와 뇌교가 노출되어 있었다.

사신타아의 병리조직학적조건

구간근(軀幹筋)의 변화: 관절의 만곡을 일으킨 사지의 골격근은 근섬유가 연속적인 주밀주행을 보이지 않고 심한 형성부전과 변형을 나타내었다. 근섬유는 물결모양으로 주행하여 근섬유간격이 넓어져 있었고 어떤 근섬유는 단열되어 방추상구형 또는 소세지 모양을 나타내었다.(Fig.7). 어떤 곳에서는 근섬유간에 호중구와 임파구의 침윤이 있었다. 어떤 예에서는 극도로 왜소한 근섬유만으로써 근속(筋束)을 이루고 있었고 그 주위를 지방조직이 차지하고 출혈성침윤이 수반하였다.

중추신경의 병변: 대뇌회전의 결손이 있었던 대뇌조직에서는 남은 회전엽에서 회백질이 국소적으로 결손되어 백질이 직접 연뇌막에 접해 있었다. 백질부의 혈관분포가 증가하여 그 벽이 섬유성으로 비후하고 혈관주위임파강이 현저히 확장되어 있었다. 부위에 따라서는 신경세포의 변성, 위축 및 신경교세포의 소상증식(巢狀增殖)을 보였다.

중뇌수도(中腦水道)나 중심관의 주위, 뇌교, 연수 또는 척수에서 크고작은 낭포상공격(囊胞狀空隔)은 고유구조의 내벽을 갖지않아 수종성 변화로 생긴 단순성낭포임이 짐작되었다. 척수 복각에서는 신경교세포의 배열이 느슨하여 해면상을 나타내었고 혈관벽의 비후가 수반되었으며 혈관주위 임파강이 현저히 확장되어 있었다. 여기서는 신경세포의 변성, 위축과 소실이 확인되었다.(Fig.8). 어떤 부위의 복각에서는 신경세포가 많이 소실한 반면에 신경세포의 변성과 신경세포의 증식은 볼 수 없었다. 척수신경절에서도 신경절세포의 변성과 소실이 발견되었다. 신경절세포의 세포질은 균질, 무구조화하여 변연성으로 불규칙형의 결손부가 생겼거나 공포성변화를 보였으며 어떤것은 가벼운 신경교세포의 증식이 수반되었다.

A&H증후군의 지역별 발생예수

각 지방의 임상수의사에 배부한 질의서에 기재된 사항을 정리하여 1978년 11월부터 1979년 4월까지 유행성으로 발생한 A&H 징후군의 지역별 발생예수는 FigA와 B에 표시하였다. 이 질병의 발생상은 11월부터 다음해 2월까지의 사

사진도판 설명

A&H(관절만곡 및 내수두증) 증후군의 육안적 소견.

Fig. 1 사산기형 태아의 전지의 만곡

Fig. 2 사산기형 태아의 전지와 후지의 만곡

Fig. 3 사산기형 태아의 전지의 만곡. 전완골, 중수골, 지골이 C자형을 나타내고 있다.

Fig. 4 만곡된 전지에서 피하조직과 근육의 수종성 출혈성 병변.

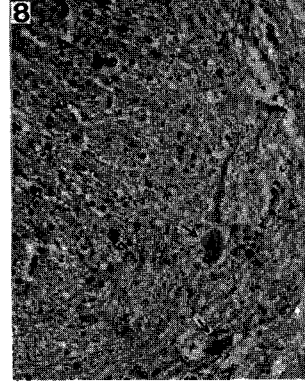
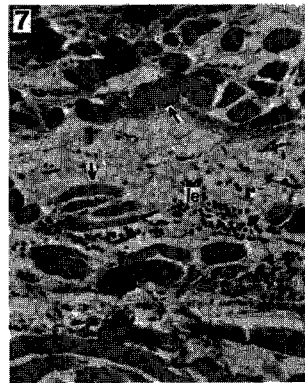
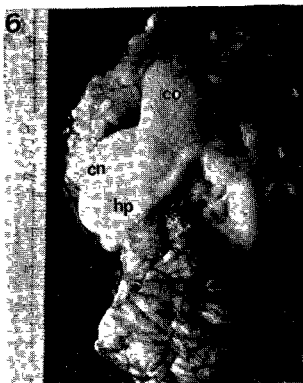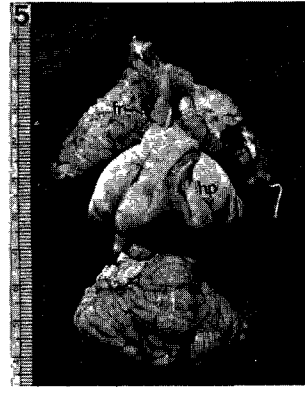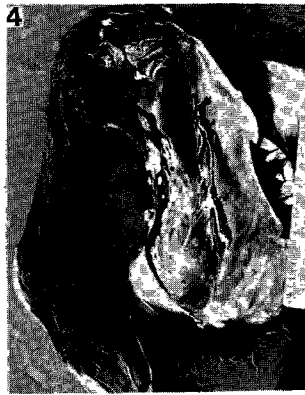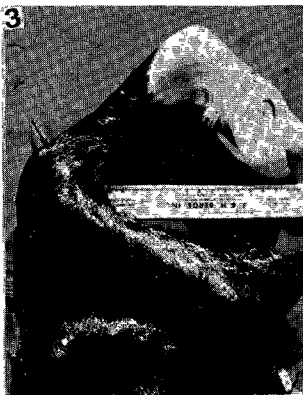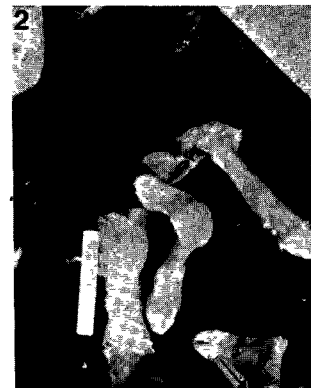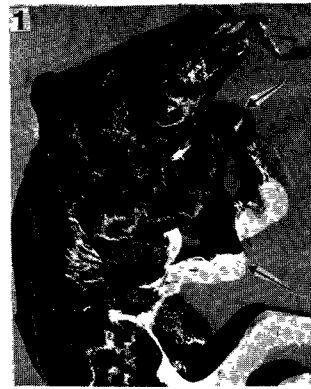Fig. 5 사산태아의 뇌소견(No. 79087예). 대뇌 회전부의 대부분이 결손되어 전두엽의 일부만이(fr) 남아있고 뇌량의 양쪽으로 해마(hp)가 노출해 있다.

Fig. 6 사산태아의 뇌소견(No. 80054예). 대뇌 회전이 거의다 결손되어 있고 뇌량(Co), 해마(hp) 및 미상핵(cn)이 노출해 있다.

A&H증후군의 병리조직학적 소견

Fig. 7 관절만곡을 일으킨 다리근육의 조직학적 소견. 근섬유가 몹시 위축되어 단열되어 있고 백혈구(le)의 침윤이 따라있다.

Fig. 8 사산태아의 척수의 조직학적 소견. 신경교섬유의 배열이 느슨하여 해면상을 나타내고 척수복각 신경세포의 변성을 볼수 있다.



지만곡을 일으킨 이상태아의 유산이 많고 2월
부터 4월까지는 대뇌결손을 일으킨 태아의 우
산이나 자우(仔牛)의 분만예가 많은 것이 특
징이었다.

Fig A A&H증후군의 지역별 발생 (1979년도)
(숫자는 확인된 발생례수)

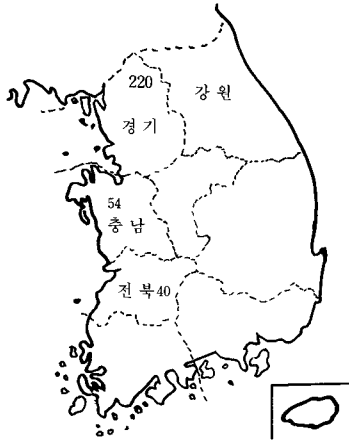
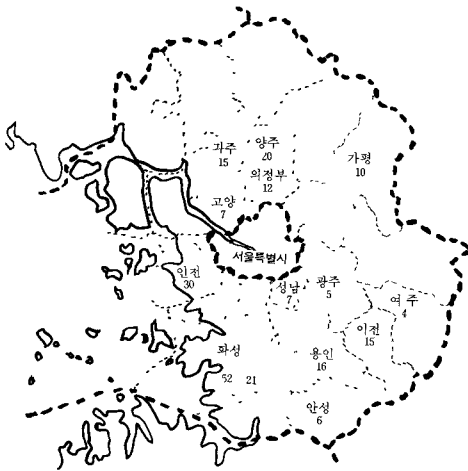


Fig B 경기도에서의 A&H 증후군의 지역별 발생 (1979년도)
(숫자는 1980년도의 발생례수)



사산태아의 혈청학적검사

1980년 3월에 경기도 이천군에서 수집한 사
산태아에서 채취한 혈액을 사용하여 Akabane
Virus 중화시험을 시행하였다. 시험결과로 중화
항체가 1 : 32로 나타나서 Akabane Virus 중
화항체 양성으로 판정되었다.

고 찰

1979년 1월부터 4월까지 및 1980년 2월부
터 5월 상순까지 경기도 일원에서 A&H증후군
이 유행성으로 발생한것을 관찰하였고 질의서
방식조사에서 다른 지역에서도 이 질병이 거의
같은 시기에 발생한 사실을 알게되었다. 이번 조
사에서 나타난 질병의 역학적 특성은 11월부터
다음해 2월까지의 사지만곡을 일으킨 이상태아
의 유산이 많고 2월부터 4월까지는 대뇌결손
예가 많았다. 질의서의 회보에 의하면 1974년
에도 경기도에서 이 질병의 발생이 있었다고 하
였다. 이와같이 이 질병의 발생은 역학적으로
계절성과 주기성이 인정되어 일본, 오스트레이
리아, 이스라엘에서 보고된 A&H증후군의 역학
적 소견과 일치하는 것이었다.

이번 조사에서 요약된 유산태아의 병리학적
소견은 육안적으로 사지 또는 척추관절의 만곡
및 대뇌결손과 이에 따른 내수두증이었고 조직
학적으로는 구간근섬유의 형성부전 및 척추복각
신경세포의 소실이었다. 이와같은 소견은 紺野,
5, 21) 内村과 紺野²⁴⁾ 野坂등²²⁾, Whittem¹⁶⁾ 및 No-
bel¹²⁾ 등의 병리학적 조사성적과 일치하였다. 이
상과 같은 역학적, 병리학적소견과 더불어 사
산태아의 혈청학적검사에서 Akabane Virus 중
화항체가 증명되어 이번에 발생한 소의 유행성
유산은 Akabane병임이 판명되었다. 지금까지
Akabane병은 일본, 오스트레이리아, 이스라
엘에서만 발생이 보고되었으나 한국에서도 이
질병의 발생이 확인된 것이다.

Akabane병에서 보는 사지만곡은 구간근의
위축때문에 나타난 병변이다. 구간근병변의 병
리발생에 관하여 Whittem¹⁶⁾은 척추복각신경세
포의 변성과 소실에 주목하여 신경원성근위축
(神經原性筋萎縮)이라고 주장하였고 Nobel¹²⁾ 등
도 같은 의견을 제시하여 신경원성근이형성(ne-
urogenic muscle dysplasia)이란 용어를 들었
다. 紺野^{5, 21)}는 이 병변의 병리발생을 상기한
신경원성 이외에 바이러스 감염에 의한 다발성
근염을 들어서 신경원성과 근원성(筋原性)의 이
원론적인 병리발생을 설명하고 왜소근증 (矮小
筋症, runt muscle disease)이란 병변명을 제
창하였다.

본 조사에서 관찰된 대뇌실질결손은 후두염,
측두염, 두정염 및 전두염의 일부 또는 대뇌회

전의 전부에 미친 것이었고 뇌저부, 시상부, 뇌간부(腦幹部) 및 척수의 결손은 없었다. 대뇌결손의 병리발생은 태생조기에서 바이러스가 뇌조직을 침습하여 염증성상해를 일으키고 2차적으로 심한 수중성변화에서 야기되는 뇌척수액압의 작용을 생각할 수 있다. 태생조기에서 뇌조직의 발생은 중뇌외투가 가장 미분화하고 이 시기의 바이러스감염은 수복능력이 약한 이 부위 조직에 심한 괴사작용을 초래할 것이며 뇌수중에 기인하는 뇌실계의 뇌척수액압의 증가가 2차적으로 작용하여 대뇌결손이란 엄청난 결과를 초래하였다고 생각된다.

Akabane병은 Akabane Virus의 태아감염으로 인하여 일어나는 질병이므로 감염당시의 원발성병변은 비화농성뇌염과 근염일 것이다. 이 두 원발성병변이 긴 태생기중에 수식되어 체형이상이나 대뇌결손을 야기한다고 추측된다. 따라서 태아가 바이러스에 감염되었을 때의 태령(胎齡)에 따라 유산이나 분만시의 결말병변이 다를 것이다. 중추신경 중뇌외투의 형성이 끝난 태아는 바이러스 감염이 일어나더라도 뇌에 형태적변화가 생기지 않고 단지 운동 중추의 신경세포에 변성이 일어나서 사지만곡증이 되고 태령이 3개월쯤의 태아는 바이러스의 감염으로 뇌의 발생장애가 생겨 대뇌회전의 결손이 야기된다고 추측된다.

Akabane Virus의 상재지는 열대 지방이라고 생각된다. 인도네시아의 바리섬에서 소혈청에 대하여 유혈청, 이바라기 및 Akabane Virus의 중화항체를 조사한즉 모두 높은 항체를 보였다. 그러나 이곳에서는 소의 이상유산은 일어나지 않고 있는데 송아지시기에 감염 면역되어 임신시에는 완전히 면역되기 때문에 발병하지 않는다고 생각된다. 이 지역의 모기가 태풍에 실려 한국과 일본 또는 오스트레일리아에 북상 또는 남하하여 미감염우가 많은 지역의 소에서 기형태아의 유사산을 유행시킨다고 추측된다. 이스라엘의 경우는 케니아등의 아프리카중부가 이 질병의 상재지이고 나일강을 따라서 북상한다고 믿어진다.

결 론

1978년 11월부터 1979년 4월까지 및 1980년 2월부터 5월 상순까지 경기도 일원에서의 유우

에서 체형이상을 일으킨 태어나 자우의 이상출산이 유행성으로 발생한것을 관찰하였다. 이 질병의 병리학적, 역학적 및 혈청학적 검사에서 다음과 같은 결과를 얻었다.

1. 유산태어나 이상자우는 육안적으로 사지 또는 척추의 만곡 및 대뇌결손과 이에 따른 내수두증을 나타내었다.
2. 유산태어나 이상자우에서 병리조직학적으로 구간근섬유의 형성부전과 근염소견을 나타내었고 뇌, 척수에서의 남포상공격 및 척수복각 신경세포의 변성 또는 소실이 관찰되었다.
3. 체형이상 태어나 이상자우(異常仔牛)의 이상출산(異常出產)의 발생은 1978년 11월부터 1979년 4월까지 사이에 충청남도, 전라북도 및 강원도에서도 확인되었다.
4. 유산태아는 혈청학적 검사에서 Akabane Virus중화항체 양성을 나타내었다.
5. 이상의 여러소견을 종합하여 이질병은 Akabane병임이 밝혀졌다.

* 참고 문헌 *

1. Blood, D. C. : Arthrogryposis hydranencephaly in new born calves. Incidence and clinical findings. Aust. Vet. J. (1965) 32:125.
2. Della-Porta, A. J., O'halloran, M. L., Parsonson, L. M., Snowdon, W. A., Murray, M. D., Hartley, W. J., and Haughey, K. J. : Akabane disease: Isolation of the virus from naturally infected ovine fetuses. Aust. Vet. J. (1977) 53:51.
3. Hartley, W. J. & Wanner, R. A. : Bovine congenital arthrogryposis in New South Wales. Aust. Vet. T. (1974) 50:185.
4. Hartley, W. J. Wanner, R. A., Della-Porta, A. J., and Snowdon, W. A. Serological evidence for the association of Akabane virus with epizootic bovine congenital arthrogryposis and hydranencephaly syndrome in New South Wales. Aust. Vet. J. (1975) 51:103.
5. Konno, S., Moriwaki, M., Nakagawa, M., Uchimura, M., Kamimiyata, M. and Tojinbara, K. : Congenital abnormality of calves with arthrogryposis and hydranencephaly in Japan in 1972~1973. Nat. Inst. Anim. Hlth Quart. (1975) 15:52.
6. Kurogi, H. et al. : Serological evidence for etiologic role of Akabane virus in epizootic abor-

- tion-arthrogryposis-hydranencephaly in cattle in Japan, 1972~1974. Arch. Virol. (1975) 47:71.
7. Kurogi, H. et al.: Epizootics congenital arthrogryposis-hydranencephaly syndrome in cattle: Isolation of Akabane virus from affected fetuses. Arch. Virol. (1976) 51:67.
 8. Kurogi, H. et al.: Congenital abnormalities in newborn calves after inoculation of pregnant cows with Akabane virus. Infect. & Immun. (1977) 17:338.
 9. Kurogi, H., Inaba, Y., Takahashi, E., Sato, K., Goto, Y., and Omori, T.: Experimental infection of pregnant goats with Akabane virus. Nat. Inst. Anim. Hlth Quart. (1977) 17:1.
 10. Markusfeld, O. and Mayer, E.: An arthrogryposis and hydranencephaly syndrome in calves in Israel 1969/70...epidemiological and clinical aspects. Refuah Vet. (1971) 28:51.
 11. Miura, Y., Hayashi, S., Ishihara, T., Inaba, Y., Omori, T., and Matsumoto, M.: Neutralizing antibody against Akabane virus in precolostral sera from calves with congenital arthrogryposis hydranencephaly syndrome. Arch. Ges. Virusforsch. (1974) 46:377.
 12. Nobel, T. A., Klopfer, U. and Neumann, F.: Pathology of an arthrogryposis-hydranencephaly syndrome in domestic ruminants in Israel...1969/70. Refuah Vet. (1971) 28:144.
 13. Omori, T. et al.: Viral abortion, arthrogryposis-hydranencephaly syndrome in cattle in Japan, 1972~1974. Bull. Off. Int. Epizoot. (1974) 81:477.
 14. Oya, A. et al.: Akabane virus a new arbo virus isolated in Japan. Jap. J. Med. Sci. Biol. (1961) 14:101.
 15. Parsonson, I. M., Della-Porta, A. J., Snowdon, W. A., and Murray, M. D.: Congenital abnormalities in foetal lambs after inoculation of pregnant ewes with Akabane virus. Aust. Vet. J. (1975) 51:585.
 16. Whitten, J. H.: Congenital abnormalities in calves: Arthrogryposis and hydranencephaly. J. Pathol. Bacteriol. (1957) 73:375.
 17. Young, J. S.: Ephemeral fever and congenital deformities in calves. Aust. Vet. J. (1969) 45:574.
 18. 浜名克己, 大塚宏光, 加世田雄時郎, 野坂丈, 薄井萬平, 幡谷正明: 1972~73年 わが國に多發した牛の流早死産および子牛の Arthrogryposis-hydranencephaly syndrome に関する調査研究. 第2報, 異常子牛の臨床所見および検査成績, 宮崎大學農學部研究報告. (1973) 20:293.
 19. 稻葉右二: 牛の異常産とアカバネウイルスについて. 日獸會誌. (1975) 28:457.
 20. 石原忠雄: 九州地方に發生した牛の異常産. 日獸會誌 (1973) 26:491.
 21. 紺野悟: 昭和47年以降本邦に多發した牛の異常産—アカバネ病の病理. 家畜繁殖誌. (1977) 22(5):39.
 22. 野坂大, 立山晋, 芦澤廣三, 中村憲雄, 家後子, 清水高正, 村上隆之: 1972~1973年 わが國に多發した牛の流早死産および子牛の arthrogryposis-hydranencephaly syndrome に関する調査研究, 第3報, 異常子牛の病理學的所見. 宮崎大學農學部研究報告. (1973) 20:311.
 23. 大橋義光: 牛に發した異常産の全國的發生狀況とその對策. 日獸會誌 (1973) 26:487.
 24. 内村益雄, 紺野悟: 九州都城地區に發生した異常産に関する發生狀況調査, 臨床觀察並びに病理學的研究, Ⅲ. 病理學的 所見と全體の總括. 獸醫新報 (1975) 649:1045.