

(6) 협착된 상악 치열궁의 문제

성장 부전으로 인하여 매우 협착된 'V' 자형의 상악 치열궁이 되어 있는 경우에는 정상호흡을 장애하는 증후군과 구호흡이 원발적으로 혀의 자세와 그 기능을 변화 시키고 있는것을 볼 수 있다. 즉 상악 치열궁의 발육에 있어서 혀를 낮은 위치에 한정 시키는 것이 부정 교합을 나타내는 요인이라고 생각한다. 상악 치열궁이 확대 되면 혀의 위치와 기능이 향상 되고 확대된 치열궁을 지지하는 것이 가능해진다. 악골의 성장 변화와 정형력에 의한 확대는 보다 나은 혀의 기능을 가능하게 하고 호흡 상태를 개선하는데 도움을 준다.

혼합 치열의 시기에 이런 상악골의 협착이 있을 때 Ricketts의 Bioprogressive Therapy에서는 Quad helix Palatal arch 를 이 목적을 위하여 사용하고 있으며 많은 부수적인 효과를 기대할 수 있다. 여기서 정형력 (Orthopedic force) 을 적용한다는 것은 이 장치에 14 ounces의 힘이 발생하도록 활성화 시켰을 때 midpalatal suture가 열린다는 것을 의미한다. 그러나 이것은 Patent suture 상태에 있는 유치열이나 혼합치열에서 기대할 수 있는 것이다.

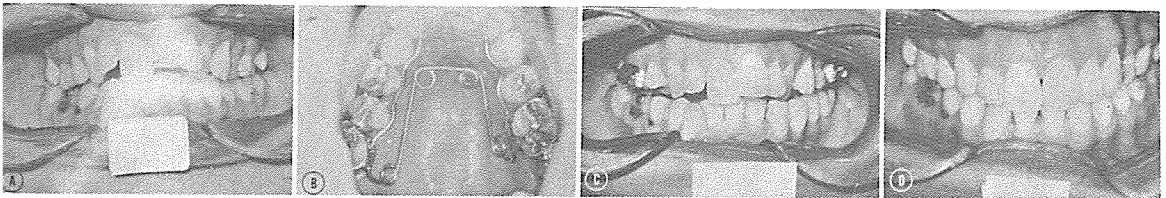
이 시기에는 dentoalveolar 부위보다 midpalatal suture 쪽이 저항이 약하기 때문이다.

그러나 일단 suture가 닫힌 연령에서는 단지 치아만을 밖으로 밀어내는 교정력을 기대할 수 있다.

협착된 상악 치열궁을 확대하는에는 여러가지의 장치가 고려 될 수 있겠으나 혼합치열의 시기에는 Quad helix appliance가 가장 적당한 장치라고 생각 되므로 여기에 다시 소개해 드리는데 바이다.

이 장치는 환자에게 비교적 편안감을 주며 정상적인 발음을 하는데도 별 지장이 없고 jackscrew로 굽히 palate를 확장 시킬 때 야기 되는 뼈근한 불편감도 없다. 이 장치는 구개부에 위치하여 thumb sucking habit이 있는 환자에게는 그것을 없애 주는 device 로도 이용된다.

다음 사진은 quad helix appliance를 이용하여 협착된 영구치열의 상악치궁을 교정한 것이다.



(A) 상악 大齒間 폭경이 좁고, 전치부에 Crowding이 있으며, 하악전치의 결손이 보인다.

(B) 협착된 치궁을 확대하기 위하여 장착된 quad helix appliance

(C) 치료를 시작한지 4개월째, 상악이 확대된 것을 볼 수 있다.

(D) 14개월 후의 사진.

서울특별시 인정 제12호



아세아치과기공소  
Asia Dental Ladoratoty

대표 이 흥 규

서울 종로구 종로5가 115번지

☎ (763) 8559 · 7518