

V. 청년기의 간격유지 장치 Space Maintainers for the Adolescents

연세대학교 치과대학 소아치과학교실

손 홍 규

간격유지장치의 종류

A) 고정방법에 따른 분류

(a) Fixed type

Fixed without bands(acid etching)

Fixed with bands or crowns: Band & loop or bar, Crown & loop or bar

(b) Semifixed type

-Removable with bands: lingual arch or palatal arch

(c) Removable type

-Removable without bands: Temporary partial denture

B) 기능에 따른 분류

Functional type

Nonfunctional type

Adolescent에 적합한 종류의 간격유지 장치로써

The band & bar S.M.

The band & loop S.M.

The lingual or palatal arch

The 'flipper' partial denture(temporary partial denture) 등이다.

• The Band and Bar space maintainer

하악 제일대구치의 손실과 아울러 제이대구치가 올바르게 자리잡았을때 이종류의 간격유지 장치를 해주는것이 좋다. 즉 제일대구치를 보존치료로서는 도저히 살릴 가능성이 없으며 제이대구치의 근심이 동만 초래할것 같고 상악구치의 과맹출 및 바람직 하지 못한 교합변화가 일어날때를 말하는 것이다. 간격유지 장치를 만들어 발치와 동시에 장착시키고 발치와가 치유되고 치조골의 재형성이 일어난후 Fixed bridge를 해준다. 이 장치를 만들기 전에 고

유치열이나 혼합치열에서의 간격유지에 대한 중요성은 많은 분들에 의해 언급된 바와 같다. 그러나 영구치열 초기 단계에서의 간격유지에 대해서는 그리 많은 소견이 없기에 여기서는 청년기환자의 간격유지에 고려되어야할 사항들과 임상적 상황에 가장 적절히 이용할 수 있는 장치와 그 제작에 대하여 논하고자 한다. 그러면 Adolescent의 의미부터 알아보아야 겠다. Adolescent란 Latin어로 "Adolescere"로 'To grow'란 뜻이다. 이것을 나이별로 규정하자면 논란은 많으나 대개 13~17세의 소녀 및 15~21세 정도의 소년이라 하겠다. 즉 이 연령이라면 모든 유치들은 구강내에 존재하지 않고 영구치가 완전히 봉출하였거나 부분적으로 봉출한 상태이다. 다시 말한다면 이 시기에 간격유지를 필요로 하는 경우는 그리 많지는 않지만 제일 대구치의 충치로 인한 손실, 외상에 의한 전치부 손실과 선천적 결손치를 가진 유치의 탈락이 있는 경우등 몇가지 특수한 경우에 해당된다. 그러나 이러한 경우구대로 방치해 둔다면 정상적인 교합관계가 깨지고 양쪽의 치아들이 공간이 있는 쪽으로 몰려 나중엔 보철물을 제작해 줄때 삽입이 용이하지 않게되며 이로 인한 삭제량 또한 필요없이 많아질 것이다. 특히 하악 제일대구치의 손실에 따른 상악 제일대구치의 과맹출은 많은 문제들을 야기시킨다. 유치열이나 혼합치열시기의 간격유지때는 대개 과맹출이나 기능에 관한 문제들은 별로 생각지 않고 협설, 근원심 관계만 생각하였으나 청년기의 간격유지에는 기능적인면과 과맹출문제등에 대해서도 대책을 마련 하여야 한다. 또한 간격유지를 하려면 반드시 X-Ray, Diagnostic-Cast, Deviders, Boley gauge 등을 사용하여 정확한 space analysis를 한 후에 구강상태, 연령, 환자의 협조도 등에 따라 가장 이상적인 형태의 간격유지장치를 해주어야 할 것이다.

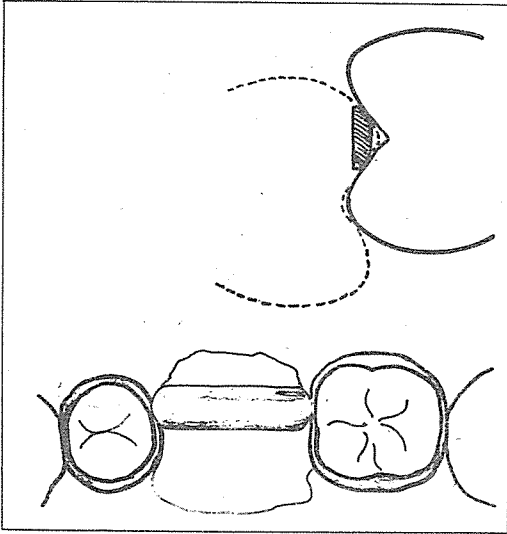


그림 1. A : Bucco-lingual cross section
B : Occlusal View

려하여야 할것은 Band를 장착할 치아들이 발치된 부위로 경사되어져 Band 삽입이 어려울때는 이 장치를 해줄 수 없고 가장 좋은 시기는 간격유지장치를 발치와 동시에 장착시키는 것이 바람직 하겠다.

술 식

1. Centric occlusion과 Centric relation 상태에서 교합관계를 검사하고 필요하다면 occlusal equilibration을 실시한다.

2. full arch wax bite을 채득한다.

3. 반대악 인상을 채득하고 stone을 붓는다.

4. 지대치에 band를 적합시켜 본다.

5. red compound로 인상을 채득한다.

6. band를 조심스럽게 제거하여 인상 뜬곳에 제 자리시키고 stone을 붓는다.

7. Wax bite을 이용하여 정확히 교합시킨 다음 발치할 치아를 모형상에서 제거한다.

8. band사이에 wet asbestos를 올린다.

9. bar에 연필로 marking을 하고

10. 0.5mm 정도의 groove를 형성하여 90°로 구부린다.

11. Band에 느슨하게 닿게 맞추어 본다.

12. 모형을 교합시킨다. 이때 Bar의 위치는 그림-1과 같이 위치하도록 한다.

즉 bar가 발치한 치아의 협측교두와 같은 역할을 하게 만든다. 이러면 bar는 상악구치의 과봉출을 막을 수 있다. 상악에서는 lingual쪽으로 bar를 형성해준다.

13. bar를 제거하고 solder를 접촉점에 첨가한

다음

14. bar를 제자리에 재위치시키고 soldering 시킨다. 이때 bar가 단단히 붙으면 여분의 solder는 sand paper disc로 제거한다.

15. band의 치은에 닿는 부분은 Knife edge상태로 만들어 주고 polishing 한다.

16. 간격유지장치를 구강내에 적합시켜 교합관계를 검사한다.

17. 지대치를 불소가 함유된 prophylactic paste로 닦아 plaque을 제거한다.

18. 발치를 한다음 지혈이 되면 지대치를 건조시켜 cementation 시킨다.

19. 교합관계를 다시한번 검사한다. 이 Band and bar 간격유지장치는 6개월 이상을 사용하게 되면 부러지기가 쉽고 장착후 3개월후면 발치와도 완전 치유가 되므로 치수관계, 치관길이, gingival recession 등을 고려하여 crown and bridge를 해주는것이 바람직하다.

• The Band and loop space maintainer

이 종류의 단점은 과맹출을 방지해 줄수 없다는 것이다. 그러나 상, 하악 제일대구치를 동시에 발치하였을 경우 같으면 과맹출에 대한 문제는 생각할 필요가 없기 때문에 Band and loop space maintainer를 사용하여도 무방하다. 이때 하악은 제2대구치의 근심경사를 방지하기 위하여 loop에 occlusal rest를 설정하여 줄 수도 있으나 상악에서는 필요없다. loop의 두께는 약 0.9mm 정도의 stainless steel wire를 사용하는 것이 좋으며 제작방법은 유치열이나 혼합치열시기의 band and loop 제작방법과 유사하다. 단 loop 끝은 평탄하게 하지말고 치아의 외형에 맞게 둥근 모양으로 하여 교합면쪽으로 올려주는 것이 좋다. 그 이유는 loop가 치경부 쪽으로만 있을때는 치아가 공간쪽으로 경사될 가능성이 있기 때문이다. 장치는 정기적인 검사로 loop가 제자리에 위치하는지와 6개월이 지나 9개월을 넘기지않고 제거해보아 decalification이 되었는지를 검사하여 보고 만약 되어 있으면 불소도포한 다음 recementation 한다. 전치부에 손상을 받았을때도 이와 같은 방법을 이용할 수 있으며(그림 2-c) loop에 인공치아를 심어 심미적인 면을 회복시켜 줄 수도 있다.(그림 2-A, B)

• Lingual or palatal arch space maintainer

여러 치아들이 양측성으로 상실되었을때 바람직하다. 하악에서 설측으로 지나가는 arch wire가 구치의 근심 및 설측경사를 방지해 준다(그림 3, 4)


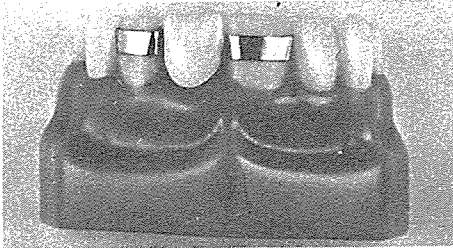
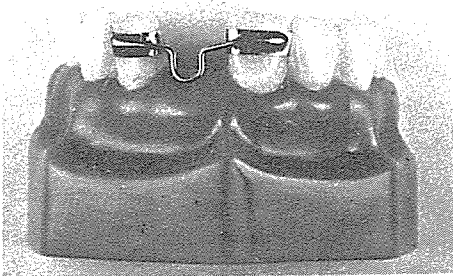


그림 2의 A : Two Bands and Loop S.M.

그림 2의 B : A에 심미적인 면을 고려하여 acrylic tooth를 심어줄 수도 있다.

그림 2의 C : 전치부의 Band & Loop S.M.

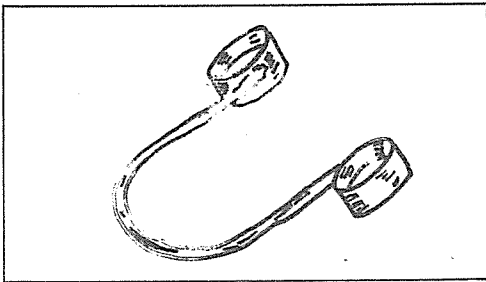


그림 3. Lingual arch space maintainer

상악에서는 하악전치가 닿을 가능성 때문에 교합에 방해가 될지 모르므로 경구개 앞쪽에 위치시키며 wire가 구개에 손상을 줄 가능성과 stability 때문에 acrylic bottom을 형성하여주는 것이 좋다.

(그림 5)

또한 심미적인 면을 만족시키기 위해 그림 - 6과 같이 치아를 심어 줄 수도 있다.

• The 'flipper' partial space maintainer

이 장치는 치아의 이동을 막고 정상교합을 할 수 있게 하는 것으로 장점은 기능적인 면과 심미적인 면을 만족시켜줄 수 있는 반면에 여러개의 치아상

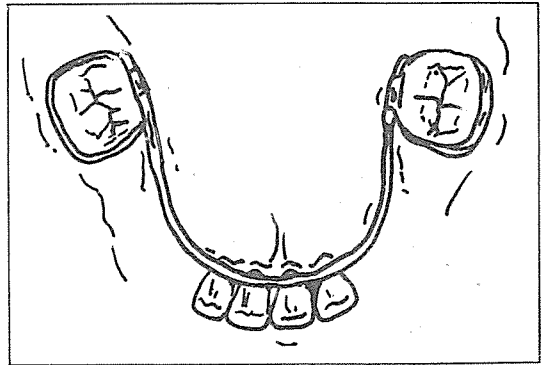


그림 4. 장착후의 lingual arch space maintainer

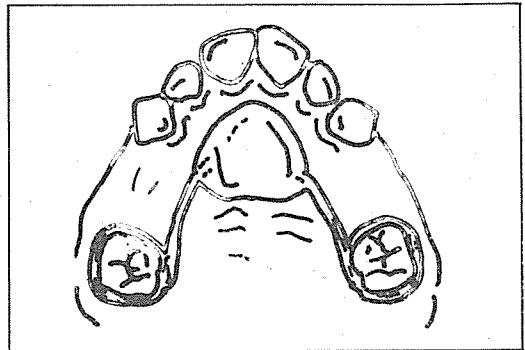


그림 5. Palatal arch space maintainer 상악에서는 acrylic bottom을 형성하여 준다.

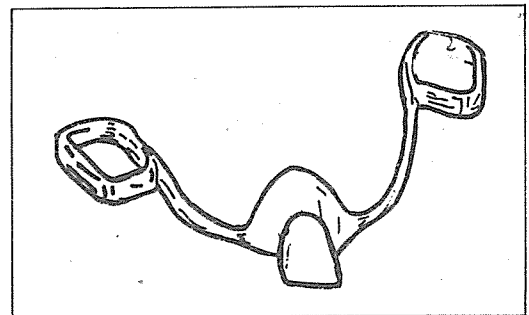


그림 6. 심미적인 면을 만족시키기 위하여 acrylic tooth를 심어준 space maintainer

실시 맹출시기가 다름에 따라 자주 검사를 해야 하는 불편도 있다. 환자의 구강청결상태, 장착여부, 정기적인 검사등 협조가 나쁠때는 이 장치를 해주어서는 안된다. 상기한 바와 같이 이러한 간격유지장치는 청년기의 치열상태가 문제가 될때 일시적으로 장착하는 것이므로 주기적인 관찰과 검사가 중요하며 충분한 기능을 하고 이후 영구적인 수복이 가능한 적절한 시기에 제거해 주는것이 무엇보다도 중요하다.

진료실에서서의 보철상식 ①

알아두어야 할 보철용 주조합금

서울대학교 齒科大學 補綴學教室

張 翼 泰

이 欄(진료실에서서의 보철상식)은 張翼泰교수(서울치대 병원 보철과장)가 몸소 진료실에서 경험한 바를 바탕으로 체계 없이 매일 연재하기로 했습니다. 환자진료에 특히 보철분야에 있어서 큰 도움이 될 것으로 확신합니다 (편집자 주).

※ 貴金屬

금, 팔라듐, 백금과 銀은 귀금속으로 간주된다. 그러나, 금, 팔라듐과 백금은 산과 부식에 대한 저항성이 매우 크기 때문에 이 금속도 역시 貴金屬(Noble)이다. 이 금속은 은과는 달리 변색하지도 않고, 卑金屬과는 달리 심지어 열을 가해도, 산화물을 형성하지 않는다.

※ 半貴金屬

현재 사용되는 치과용 합금 중에서 엄밀하게 半貴金屬으로 指稱할수 있는 합금은 없다. 이말은 치과영역에서 합금을 표현하는데 雜多한 용어로서 사용되고 있다.

※ 非貴金屬

니켈, 크롬과 코발트는 치과에서 사용되는 비귀금속 또는 卑金屬이다. 이 금속은 固有價値는 없으며 산화된다.

齒科用 合金의 分類

치과에서 합금은 여러 방법으로 분류될 수 있다. 그 대표적인 것은 色과 造成에 따른 방법이다.

※ 黃色合金

금이 이 합금의 주성분이며, 그 조성비율은 약 45% 내지 88%이다. 금관계속가공의치용 합금에서 잔여 조성성분은 백금, 팔라듐, 은과 동이다. 도재용 합금에서 잔여 조성성분은 백금과 팔라듐

이다. 물론, 금 성분이 증가하면, 색은 더욱 황금색이 되며, 作業性은 더 좋아진다.

※ 白色 貴金屬 合金

이 합금은 상당량의 금을 함유하며 또한 이 합금에 白色을 부여하는 팔라듐과 또는 은을 다량 함유한다. 도재용 합금은 대략 50%의 금을 함유하나, 금관계속가공의치용 합금은 15% 정도의 소량의 금을 함유 할 수도 있다. 이 범주내의 모든 합금은 일반적으로 75% 이상의 다량의 귀금속을 함유한다. 이러한 합금은 금의 우수한 작업성을 모두 소유한다. 그러나 색이 白色일 뿐이다.

※ 白色 貴金屬 合金(금을 함유하지 않음)

이 합금은 주로 팔라듐과 은을 함유한다. 팔라듐과 은의 조성은 다양하여, 금관계속가공의치용 합금에서는 대략 팔라듐 25%, 은 70%, 도재용 합금에서는 팔라듐 66%, 은 30%이다. 이 합금은 금을 함유하지 않기 때문에, 더욱 경제적인 귀금속 합금이다. 이 합금 또한 변색되지 않으며 금과 비슷한 작업성을 갖는다. 이 합금의 낮은 밀도는 이 합금을 더욱 경제적인 합금으로 만든다.

※ 卑金屬 또는 非貴金屬

이 금속은 니켈-크롬 또는 코발트-크롬 합금이다. 이 금속은 금, 팔라듐, 백금, 은을 전혀 함유하지 않는다. 니켈-크롬 합금은 약 70%의 니켈을 함유하며 잔여 조성 성분은 크롬과 他卑金屬이며, 때로는 베릴리움을 포함한다. 코발트-크롬 합금은

66% 내지 70%의 코발트로 구성되며, 잔여 조성 성분은 크롬과 他卑金屬이다.

※ 半貴金屬 合金

오늘날 반귀금속이란 용어는 치과산업에서 널리 사용된다. 그러나, 반귀금속의 조성에 대해서는 아직 명확한 의견의 일치를 보지 못하고 있다. 語意만으로는 “半” 귀금속 합금은 50%의 귀금속과 50%의 非貴金屬을 함유한 것이다. 우리의 지식으로는 현재 제조되는 치과용 합금은 이러한 어의상의 반귀금속 합금의 조성에 부합되지 않는다.

※ 代用金合金

방금 언급된 5 종류의 합금중에서 단지 2 종류만이 금의 대용품이다. 즉 白色 귀금속 합금과 卑금속 또는 非귀금속이다. 이들 금속을 비교해 보기로 하자.

※ 白色 貴金屬 合金(금을 함유하지 않음)

이 합금의 주요 장점은 :

○ 저렴한 합금 가격 - 이 합금은 금을 함유하지 않기 때문에 더 경제적이며 합금의 낮은 밀도 또한 이 합금을 더욱 경제적이게 한다.

○ 부가적 노력의 불필요 - 조작성과 작업성이 금과 비슷하기 때문에 비귀금속의 경우보다 수고가 적다.

○ 우수한 성질 - 백색 귀금속 합금의 질은 금과 비슷하다.

○ 사용시의 안전성 - 이러한 합금은 니켈 베릴리움과 또는 다른 해로운 성분을 함유하지 않기 때문에 백색 귀금속 합금은 사용하기 안전하다.

이러한 합금의 은 성분 때문에 도재표면 조절재 (Ceramic surface conditioner)가 표면변색의 가능성을 감소시키기 위해 사용되어야 한다. 그러나, 탈가스 과정 (Degassing)이 불필요하며 기공 시간이 절약된다.

※ 非貴金屬 또는 卑金屬

비금속은 하나의 장점을 갖는다. 즉 가격이 저렴하다. 그러나, 이 금속은 많은 단점을 갖는다.

○ 부가적 작업시간 - 다음과 같은 문제점들에 의해 야기되는 작업시간의 증가는 이 금속의 저렴한 가격에서 얻어지는 경제성을 반전시킬 수도 있다.

1) 절단하고, 다듬고, 연마할 때의 난점은 금속경도 때문이다.

2) 높은 파절율은 비금속이 불건실한 도재결합

으로 귀결될 수 있는 두껍고 취약한 산화물을 형성하기 때문이다.

3) 불량한 적합은 높은 열수축 때문이다.

4) 접착된 수복물의 철거상의 난점은 금속이 아주 경고하기 때문에 일단 비귀금속 수복물이 접착된 뒤에 이 수복물을 철거하기 위해 절단한다는 것은 흥미가 없는 것이며, 많은 시간이 소요되는 과정이다.

○ 건강에 위험 - 니켈과 베릴리움

니켈은 알레르겐이다. 사실상 니켈을 함유하는 치과용 합금의 제조업자는 다음과 같은 경고문을 상표에 기입할 필요가 있다.

“주의 : 이 합금은 니켈을 함유하므로 니켈 과민성을 가진 환자에게는 사용되지 말아야 한다.”

미국의 직업안전과 건강위원회 (OSHA)에 따르면, 니켈은 “노동자의 발암율의 증가와 관련된 것으로 밝혀진” 공업물질의 하나이다.

직업안전과 건강국민기구 (NIOSH)는 니켈에 대한 직업적 노출의 기준을 발표함과, 이는 “공기중에 부유하는 니켈을 함유하는 화합물, 용액, 혹은 금속물들을 취급하는 것”으로 정의되며 “연마 또는 절단과 같은 입자를 발생시키는 작업”에서 유의하여야 한다. 상술된 연마와 절단작업은 기공실에서 의 통상적인 연마 과정과 같은 것이며 치료실내에서의 교합조정과 다를 바 없다. 더우기 NIOSH는 니켈에 대한 직업적 노출지역내에서 다음과 같은 경고문을 추천하고 있다.

니켈의 위험성

흡입은 해로울 수 있고 비암 혹은 폐암을 유발할 수 있다. 피부접촉은 자극 또는 발진을 유발할 수도 있다. 베릴리움은 건강에 해를 주는 또 다른 하나의 卑금속 혹은 비귀금속 성분이다.

“단기간의 생체 적응성 실험은 베릴리움을 함유하는 합금에 대해 단지 경미한 조직학적 반응만을 야기했으나 베릴리움은 아주 해로운 원소이며 급성과 만성형의 베릴리움질환은 물론 실험상에서 여러가지 육아조직성 병소, 구루병, 골경화증, 폐암 및 골암을 유발시켰다. (다음페이지 계속)

* * *

Bridge design

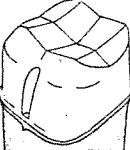

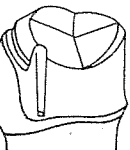
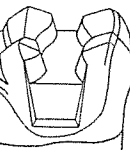
— 咬合의 診斷 —

朝鮮大學校 齒科大學 補綴學教室
尹昌根 · 鄧在燾 · 盧銅煥

維持裝置의 選擇

① 維持裝置의 維持力

결손부의 길이 (span)가 특히 긴 경우, 교합강도와 성질, 치아의 크기 및 형태, 잔존치질, fulcrum line이 발생하는 경우 등은 강한 유지력이 요구되므로 특히 신중하게 유지장치를 선정할 필요가 있다.

金冠의 種類	維持力 (單位 %)
 <p>Full Veneer Crown</p>	100
 <p>3/4 crown (Box의 경우)</p>	77
 <p>3/4 crown (Groove의 경우)</p>	61
 <p>M. O. D. Onlay</p>	53

(그림 1)

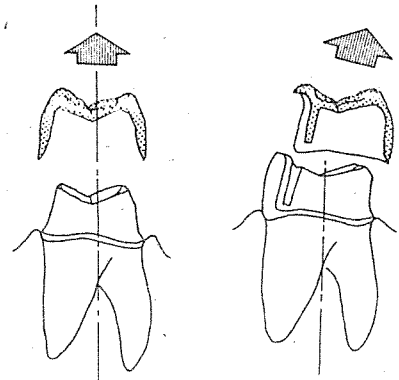
각종 금판에 있어서 유지력

※ 유지력을 증가 시키기 위한 preparation의 방법

1. taper를 적게한다.
2. 협설측에 groove를 부여한다.
3. 인접면에 box를 이용한다.

② 挿入方向

Full veneer crown은 그 유지력이 뛰어나기 때문에 bridge의 유지장치로서 넓은 활용범위를 갖고 있다. 그러나 Full veneer crown은 bridge의 挿入方向과 지대치의 장축이 평행한 경우만이 사용 가능하고, 그 외는 3/4Crown이 바람직하다.

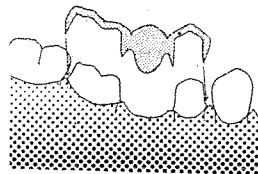


(그림 2)

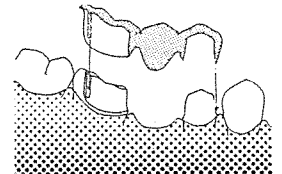
(그림 3)

full veneer crown이 4면을 피개하고 있는 관계로 그 삽입 방향은 치아 장축과 평행이 되어야 한다. 만약 장축과 너무 다른 방향에서 삽입하려고 하면 마주보는 軸面이 지나치게 taper하게 되어 적절한 유지력이 얻어지지 않는다.

3/4 crown은 3면을 피개하는 것이므로 치아 장축 이외의 방향에서도 삽입 가능하다.



(그림 4) Full veneer crown의 원접부가 삽입로를 받게 한다.



(그림 5) proximal half crown을 사용하면 삽입로 문제를 야기하지 않는다

③ 審美的 要求

④ 蝕飾指數 및 衛生指數 (caries index and hygiene index)