

(49) Craniofacial dysostosis
(頭蓋顔面部 異骨症)

畸形的인 頭蓋骨 癒着에 의한 遺傳的 疾患이다.
Crouzon氏 疾患 또는 症候群 이라고도 함.

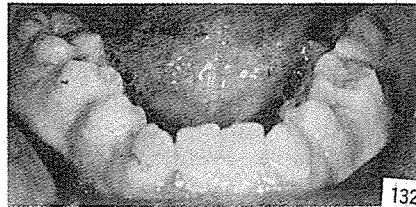
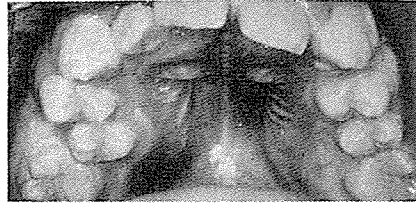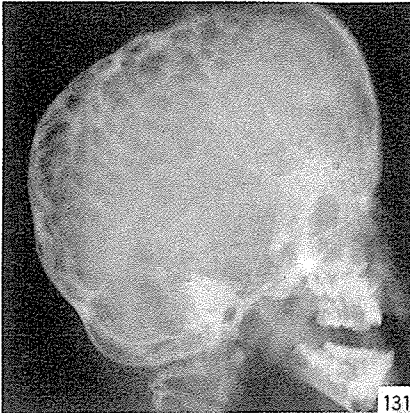
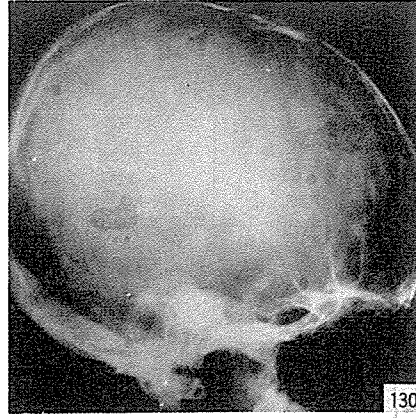
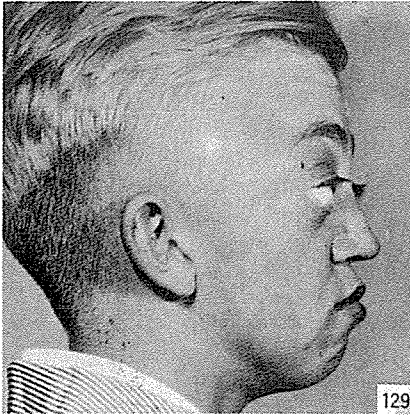
臨床所見: 兩眼球間 거리가 멀어지고 突出되어
있으며 上顎은 發育不全이고 下顎은 前突狀을 보이
며 上脣은 짧게 나타난다. (Fig. 129) 頭蓋는 前後

길이 보다 左右 長이가 길어 短頭의 狀을 보임.

口腔內所見: 上顎骨의 犬齒部位에 crowding 이 생
기며 下顎前齒部 齒牙가 上顎前庭에 交合되기도 하
고 部分的 齒牙形成 不全과 未萌出 齒牙를 볼수 있
다.

X一線所見: 冠狀縫合, 矢狀縫合, 矢狀縫合
의 癒着이 完全치 못하고 大部分 指壓痕을 볼수
있다 (Fig. 130).

原因: 不明



研究와 精誠을 다하는

Crown Bridge用

九井 合金

Type "A" 黄白色 Type "B" 白色



眞 金 社

電話: 764 6611
6633

서울特別市鍾路区蓮池洞75 (동 산 빌 딩 303호)

釜山事務室 42-5528
大邱事務室 46-2082