

Preprosthetic Surgery (Ⅶ)

2. Hard tissue deformities & vorrective procedure

(5) Removal of posterior lateral palatal exostosis

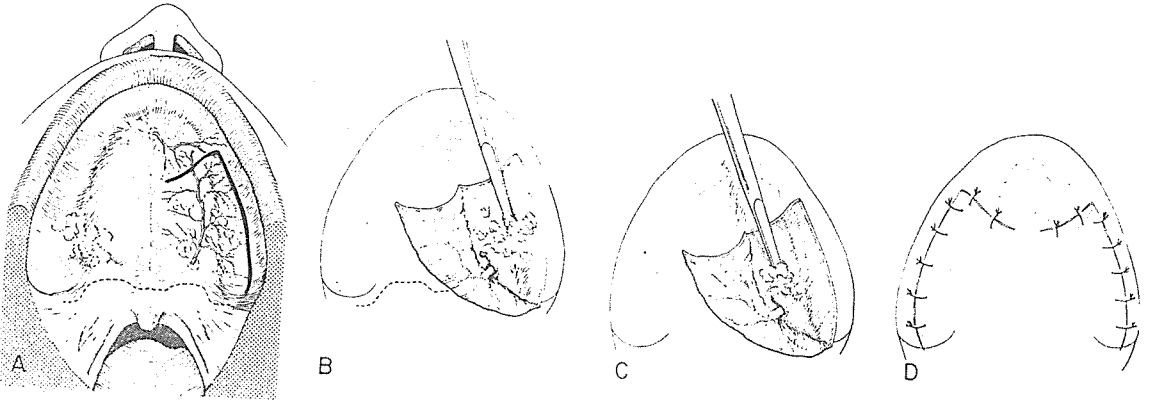
: 上顎口蓋部の 後外側に 있는 torus는 大口蓋動脈과 近接해 있으므로 各별한 주의를 要한다.

- ① 그림과 같이 切開를 加한다. (그림 A)
- ② periosteal elevator로 flap을 reflect시킨다. (이때 大口蓋孔에서 나오는 大口蓋動脈을 완전히 認知하여 過剩骨 除去時 損傷을 되지 않도록 注意해야 한다.) (그림 B)


- ③ chisel로서 過剩骨을 除去한 뒤 borefile로 smoothening시킨다.

(이때 chisel의 bevel은 骨面을 向하도록 한다.) (그림 C)

- ④ 4-0 silk로 suture한 뒤 미리 제작된 acrylic splints나 immediate denture로 手術部位를 壓迫하여 浮腫이나 血腫의 形成을 最小化한다. (그림 D)



SUCTION



- ① 가볍고 移動하기 쉬우며 기름칠을 할 必要가 없다.
- ② 眞空計를 읽기 쉬우며 調節손잡이로 眞空度를 0에서 22Hg까지 쉽게 調節할 수 있으며 排泄物이 흘러 넘지 않게 安全트랩이 달려 있다.
- ③ 녹과 腐蝕을 防止하기 위하여 Alcorite 皮膜을 입혀 놓았다.
- ④ Thomas社가 만든 本 Suction은 醫療機器標準 (規格)에 合格한 精巧한 製品이다.

M 株式 多木洋行

DAMOK INTERNATIONAL LTD.

TEL. 28-7919. 778-3028