

# 齒性上顎洞炎의 治癒過程에 關한 研究\*

서울대학교 齒科大學 口腔外科學教室

金 守 經

## STUDY OF THE HEALING PROCESS IN THE ODONTOGENIC MAXILLARY SINUSITIS

Soo Kyung, Kim. D.D.S.

*Department of Oral Surgery, School of Dentistry, Seoul National University.*

.....> Abstract <.....

A case of Aged 37, Female involving Odontogenic Maxillary Sinusitis in left maxillae caine, premolars and molars region. patients complained Dull pain of Caine, premolars and molars upper left side of Face.

Clinical finding was swelling, Dull pain sensitivity of Caine, premolars and molars, pus discharge in nasal cavity Involved in Caine, premolars and molars to Antrum. Roentgenographic Examination was Caine, premolars and molars involved in maxillary sinus in left side and Radiopaque in same Antrum.

This underwent Caldwell-Lue approach the Extracted Caine, premolars and molars and Curettage maxillary sinus walls and Closed primary sutured under Diagnosis of Odontogenic Maxillary Sinusitis and Therapeutic principles.

Patients has healed Completely one year after operation and no complaints and no Oro-Antral fistula.

.....

### — 目 次 —

第一章 緒 論

第二章 原因, 症狀, 處置法

第三章 症例 및 治癒過程

第四章 考 察

第五章 結 論

參考文獻

寫眞附圖

\* 이 論文은 서울대학교病院 臨床 研究費의 一部로서 이루어졌음.

上顎洞炎은 上皮에서 由來하며 齒性上顎洞炎은 齒牙의 原因에 依하는 것으로서 Kruger<sup>3)</sup>는 報告고 있으며 齒性上顎洞炎은 全體上顎洞炎의 10~15% 라고 報告한바 있다.

그런데 Thoma<sup>4)</sup>는 上顎骨折時 또는 齒牙의 原因으로 上顎洞炎이 發生한다고 하였으며 또 齒牙拔去時에 잘못으로 齒根等이 破切되어 上顎洞에 侵入되 感染이되어 上顎洞炎을 이끈다고 報告한바 있다.

그리고 Hempstead<sup>5)</sup> (1939年) 383例의 上顎洞炎患者中 22.5%가 齒性上顎洞炎이었다고 하였으며

Martensson(1952年)은 齒性이 16%~40% 였다고 報告한바 있다.

또 Killey와 Seward<sup>6)</sup> 등은 上顎에 있는 齒牙들이 轉位되어 上顎洞에 炎症을 이끄릴수 있다고 하였으며 1964年에 50例의 齒性上顎洞炎患者를 報告한바 있었다. 그리고 250例의 齒性上顎洞患者를 觀察하였든바 男女의 比率은 2 : 1로 男子가 많았다고 報告하고 있었다.

Dayal<sup>7)</sup> 같은 學者는 口洞瘻孔(Oro-antral fistula)은 齒性膿瘍이나 齒根膜炎이 惡化되어 上顎洞炎을 이끄켜 結果적으로 口洞瘻孔이 되었다고 하였으며 齒性上顎洞炎은 12.4%(平均)라고 하였으며 적은경우는 6%, 많은 경우는 75% 까지도 있었다고 報告한바 있다.

특히 McGregor<sup>8)</sup>는 囊腫이 感染이 되어 齒性上顎洞炎을 이끄릴수 있다고 報告한바 있으며 특히 結核患者等 全身疾患이 있는경우 그 率이 높다고 하였다.

그래서 本人은 많은 學者들이 原因, 症狀等에 關한 報告가 많은데 比하여 그 治療方法이 齒性인 경우 cold well-Lue approach 만하고 그 原因齒牙가 그대로 남아있게 되면 上顎洞炎이 다시 再發되고 口腔洞瘻孔(Oro-antral fistula)가 그대로 남게 되므로 齒性上顎洞炎은 必히 口腔外科에서 取扱되어야 할것으로 思慮된다.

手術後 治癒經過을 보기 爲하여 本人은 37歲 女子의 症例를 報告하느바, 手術後 3個月에 一回式一年間 撮影하여 좋은 結果를 얻었기에 茲에 報告하는 바이다.

### 1. 原因(齒性 上顎洞炎)

- ① 齒牙나 齒根이 上顎洞에 侵入되어 感染
- ② 齒根膜炎으로 因하여 膿瘍이 되어
- ③ 骨髓炎이나 良性 또는 惡性 腫瘍에 依하여
- ④ 事故等으로 上顎洞의 損傷으로
- ⑤ 齒性囊腫이 原因이 되어
- ⑥ 無齒顎의 殘存齒牙를 拔去하였을 때 上顎洞이 穿孔되어서
- ⑦ 轉位齒가 原因이 되어서 第一大臼齒가 제일 많다.
- ⑧ 其他異物(gauze, cotton, amalgam etc) 등이 잘못되어 上顎洞炎에 侵入되었을 때 X-線像으로 骨腫이나 齒牙腫과 類似한 像을 나타낸다.
- ⑨ 上顎洞을 이끄키는 原因菌은 陽性, 嫌氣性 葡萄狀球菌과 連鎖狀球菌으로서 全體上顎洞炎의 12.4%가 齒性上顎洞炎이었다고 한다.

### 2. 症狀(symptoms)

acute, Subacute, Chronic forms.

#### ① Acute form : Severe Pain

Pus, nasal discharge,  
infected teeth:secretion:very foul odor.  
Chill, sweats, elevation of temperature,  
dizziness and nausea  
difficult breathing is common.

#### ② Subacute form

Acute Congestion : Pain  
Generalized toxemia,  
discharge,  
Cannot Sleep  
Chronic suppuration.

#### ③ Chronic form,

Acute Antritis or single attack : Chronic state.  
Dental focus,  
Chronic infection frontal or ethmoid sinus.  
Altered metabolism  
Fatigue  
lock of Sleep  
Allergies  
Endocrine Imbalance

#### ④ Pathological Change

Chronic sinusitis : Cellular proliferation,

lining is thick and irregular thickened membranes.

⑤ Roentgen Diagnosis.

Obstruction of the Ostium, foreign bodies (Tooth or roots) Dental infection (Dental films) cloudy or Radiopaque (Unilateral or Bilateral)

3. 處置法 :

抗生劑와 外科의 手術法

(Antibiotics and Surgical approach)

手術方法은 原因齒牙를 拔去하고 骨膜起子로서 粘膜炎을 剝離시킨 다음 壞死組織과 肉芽組織을 完全히 搔爬한 다음 排膿, Saline Solution으로 洗滌後 人工窓 (artificial window)을 만들어주고 通法の 後處置를 하였다.

Flap을 完全히 口腔內에서 cover하여 4-0-Silk로서 一次的縫合을 하여 주었다. 이때에 完全縫合이 안되면 口洞瘻孔이 남게 되어 手術은 失敗하게 된다.

그래서 手術이 끝날무렵 우리는 原因이 完全히 除去되었나를 X-線을 보면서 다시 確認한다음 縫合하여야 될것으로 思慮된다.

第三章 症例 및 治癒過程

症例 : 이○자, 37歲, 女子

主訴 : 上顎左側 犬齒, 小白齒, 大白齒部位의 腫脹과 鈍痛.

既往症 : 約十年前에 上顎左側 小白齒가 動搖된적이 있었고 十三年前에 耳鼻咽喉科에서 左側上顎炎을 手術받은 적이 있었다.

患者는 쉽게 疲勞와 惡心等이 있었고 가끔 鼻部의 排泄物을 認定

家族歷 : 特記事項은 없었다.

現病歷 : 約一年前부터 若干의 腫脹과 鈍痛이 上顎左側 白齒部에 있었고 늘 疲勞와 惡心 그리고 頭痛이 있었다.

現症 : 때때로 疼痛을 呼訴하였으며 腫脹, 硬結 그리고 皮膚異狀感을 呼訴하고 患者는 全身적으로 大端히 疲勞하고 때로는 惡心 그리고 頭痛이 있었다.

X-線像所見 : 齒科用 films에서 即 第1, 2, 3圖에서 보는바와 같이 完全히 上顎左側犬齒에서부터 第三大白齒까지 上顎洞에 侵入되어 있었으며 第4, 5圖 口外 film에서 보는바와 같이 骨質의 吸收像과

齒牙들이 上顎洞에 侵入되었고 上顎洞의 縮小像을 볼수 있었다.

血液檢査 所見

- 1) R. B. C. .... 3, 600, 000 / mm<sup>3</sup>
- 2) Hemoglobin ..... 12. 2g / dl
- 3) Hematocrite ..... 43%
- 4) W. B. C. .... 8, 200 / mm<sup>3</sup>
- 5) Bleeding time ..... 3 1/3 min
- 6) Coagulation time ..... 5 min
- 7) Plateletes Count ..... 170, 000 · mm<sup>3</sup>
- 8) Differential count : neutrophiles staff ..... 1 %  
 Neutrophiles seg ..... 45 %  
 Lymphocytes ..... 46 %  
 monocytes ..... 0 %  
 Eosinophile ..... 5 %  
 Basophile ..... 0 %

手術 및 治癒過程

手術은 1980年 10月 28日 通法으로 消毒과 全身麻醉下에서 2% xylocaine hydrochloride (1 : 50, 000 Epinephrine)로 上顎左側頰側과 口蓋側에 浸潤麻醉下에서 上顎左側犬齒 第一二小白齒, 第一二三大白齒를 拔去하고 前齒部 近心部에 切開線을 주고 骨膜起子로 剝離한 다음 拔齒窩를 따라서 넓혀 上顎洞에 이르러 壞死된 組織과 肉芽組織을 除去하고 排膿과 特히 上顎洞 上壁이 많이 나빠져 있어서 거의 모두 除去하여 주었다.

그리고 人工骨窓을 形成하여 주고 骨漣로서 平滑하게 하여주고 Saline salution으로 洗滌하여준 다음 4-0 black silk로 一次的 縫合을 하였다.

通法으로 手術後 抗生劑와 後處置하여 七日後 退院시켰다.

治癒經過 : 第六圖에서 보는바와 같이 이는 1981年 1月 28日로서 手術後 3個月된 것으로서 輪廓은 手術前과 第五圖와 大次없는듯 하나 手術腔은 手術前에 比하여 Radiopaque 한것으로 보아 手術腔이 血餅으로 充滿되어 있고 特히 手術腔의 邊緣部에 X-線 透過度가 弱화된 像은 邊緣部로부터 骨樣組織이 增加되고 있는것으로 思料된다.

第七圖 : 1981年 5月 18日에 耳攝影한 것으로 手術後 約 七個月된 것으로서 第六圖에서 보다더 Radiopaque한 像을 認定할수 있어서 骨樣組織이 더 增加되었음을 알수 있었다.

그리고 手術腔內部에 該當되는 部位에도 Radiodensity가 增加되고 있었다.

骨樣組織이 增加되고 手術治癒腔을 채우고 있으며 石灰化가 잘된 骨組織의 增殖으로 思料된다.

第八圖는 1981年 9月 15日로서 手術後 約 11個月 된것으로서 手術部位의 Radiodensity가 높고 上顎洞 邊緣部位도 石灰化를 볼수 있어서 正常骨樣組織으로 構成되고 있음을 認定할수 있었다.

이는 第七圖와 비슷하지만 Radiodensity가 增加되어서 治癒는 完了되었다고 思料된다.

患者는 口腔內로 아무 空洞瘻孔도 없었고 義齒를 使用하고 있어서 아무 不便도 느끼지 않고 있었다.

#### 第四章 考 察

上顎洞炎에 關하여서는 많은 學者들의 研究가 있었고 Kruger<sup>1)</sup>는 上顎洞의 機能과 齒性上顎洞炎의 原因에 關하여서 報告한 바 있다.

그리고 Thoma<sup>2)</sup>는 그 症狀과 手術法 등을 仔細히 論하고 있었으며,

Killey와 Seward<sup>3)</sup> 등은 齒牙가 轉位되어 上顎洞에 侵入되어 齒性上顎洞炎을 이르킨다고 하였으며 男女의 比는 2 : 1로 男子側이 더 많았다고 報告한 바 있었다.

Dayal<sup>5)</sup>은 特히 齒根膜炎과 齒根膜膿瘍이 齒性上顎洞炎을 이르킨다고 하였으며 그 原因菌으로 嫌氣性 陽性 葡萄狀球菌, 連鎖狀球菌 등으로 報告하였다.

그리고 齒性上顎洞炎은 平均 12.4%로서 적은 경우는 6%, 많은 경우는 75%까지도 報告한 學者도 있었다.

또 Wallace<sup>7)</sup>는 骨髓炎이 齒性上顎洞炎을 이르킨다고 報告한 바 있고 Hill<sup>8)</sup>은 齒槽瘻孔 手術法에 關하여 相細히 記述한 바 있다.

上顎洞炎인 경우 齒性인가 아닌가를 鑑別診斷하고 齒性인 境遇 그 原因을 除去하고 根本的 手術을 하고 口腔內의 拔齒窩等 瘻孔을 完全히 一次的으로 縫合하여 주어야 한다.

治癒後에 義齒를 하여주므로서 上下顎 隣接齒를 保護하고 咀嚼機能도 恢復될 것으로 思料된다.

#### 第五章 結 論

1. 本 症例는 37歲 女子의 上顎左側에 發生된

齒性上顎洞炎의 一例이다.

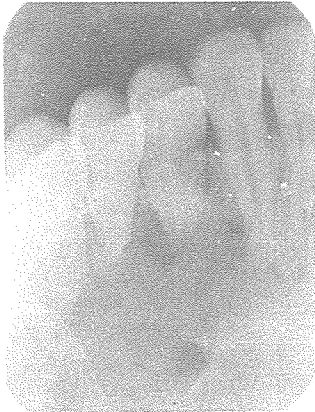2. X-線 所見과 臨床檢査로서 典型的인 齒性上顎洞炎으로서 原因齒牙를 除去하고 根本的 手術로서 一次縫合에 依하여 良好한 結果를 얻었다.

3. 治癒經過를 手術後 三次에 걸쳐서 一年동안 X-線 撮影을 하여 觀察하였든바 手術後 一年에 完治像을 認定할 수 있었다.

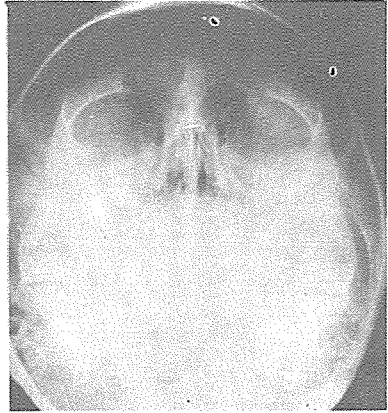
#### - REFERENCES -

- 1) Kouger, G.O.: Text book of Oral Surgery, p.248-261, 1974.
- 2) Thoma, K.H.: Oral Surgery p. 835-852, 1969.
- 3) Killy, H.C., Seward, G.R. etc.: An Outline of Oral Surgery part I., p. 157-166, 1975.
- 4) Kim, S.K.: Study of the Healing process in the Dentigerous Cyst. J.K.D.A. Vol. 18, No. 11, 1980.
- 5) Vijay S. Dayal: Management of Odontogenic Maxillary Sinus Disease, Otolaryngologic Clinics of North America. Vol. 9, No. 1, 1978.
- 6) McGregor, G.W.: The Formation and Histologic Structure of Cyst of the Maxillary sinus. Archives of Otolaryngology, Vol. 8, No. 5, 1928.
- 7) Wallace J.R.: Chronically infected of the Maxillary sinus Stimulating Osteomyelitis. O.S., O.M. and O.P. June, 1963.
- 8) Hill F.T.: Management of the Alveolar Fistula. Am. Laryng. Rhin and Otol. Soc. 29:344, 1923.
- 9) Shear M.: Cysts of the Oral Regions, 1976.
- 10) Shafer: A text book of Oral pathology, p. 111-200, 1963.

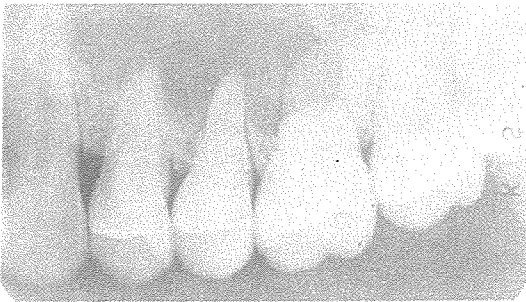寫真附圖 吳 說明



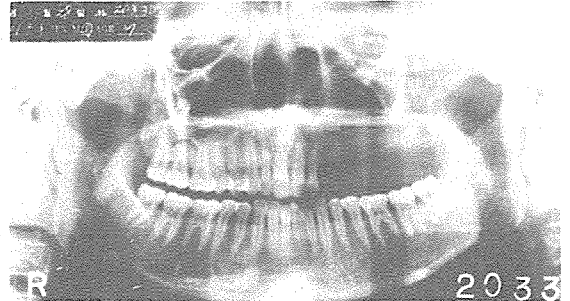
第一圖 手術前 齒科用



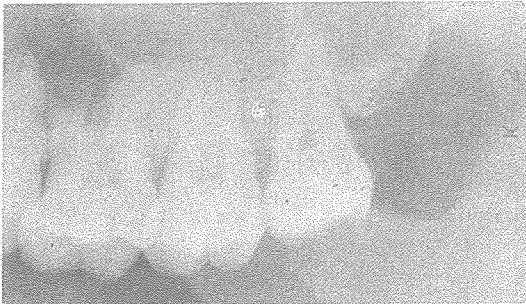
第五圖 1980年 10月 26日 口外, 手術前



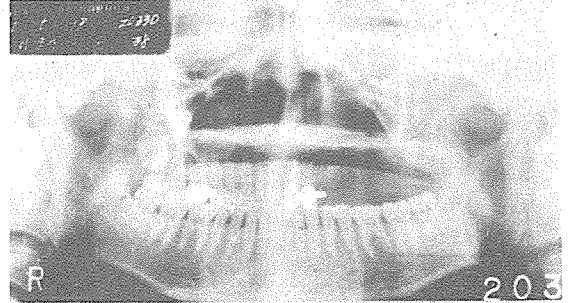
第二圖 手術前, 齒科用



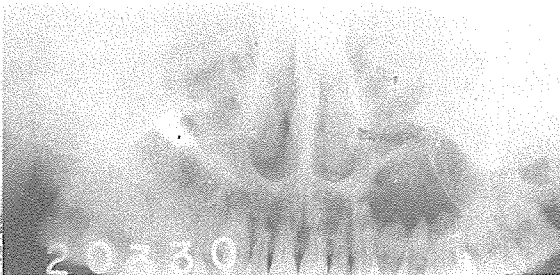第六圖 1981年 1月 28日 手術後, 約三個月



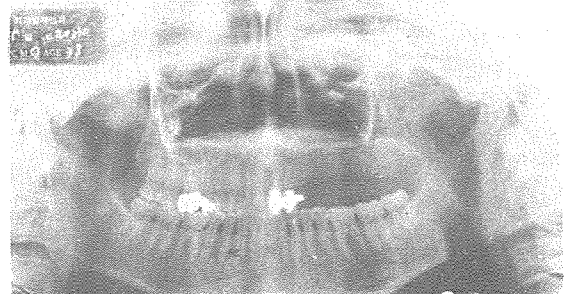
第三圖 手術前, 齒科用



第七圖 1981年 5月 19日 手術後, 約七個月



第四圖 1980年 10月 26日 口外, 手術前



第八圖 1981年 9月 15日 手術後, 約11個月