

Ⅲ. 국소의치의 심미성 (Aesthtics)에 관한 문제점

Considerable Factors for the Esthetics of Remevable Partial Denture

연세대학교 치과대학 보철학교실
이 호 용

서 론

국소의치 시술의 목적은 저작기능, 발음, 심미성 회복에 있으며, 더 나아가서는 잔존 치아나 지지조직의 건강 보전과 저작계의 생리적 기능 보존에까지 생각할 수 있다. 환자가 실제로 요구하고 쉽게 느끼는 심미적회복은 심리적으로나 사회생활에 중요한 영향을 줌으로 최대한 심미적 만족을 줄수 있어야한다.

이러한 심미성을 회복해 주는데는 술자의 예술적 감각(Artistic Sense)과 그 개개인의 개성에 맞는 심미성 창조에 노력에 달려있다고 본다. 술자의 예술적 감각은 개인의 소질임으로 사람에 따라 상당한 차이를 갖게 되나 어느정도까지는 관찰력과 훈련함으로써 발전 시킬수 있다. 심미성 창조에 대한 술자의 노력은 환자에게 성의를 다 하겠다는 술자의 자세인 것이다. 이러한 노력은 훌륭한 국소의치 보철시술을 위해서는 꼭 생각해야될 문제라고 본다.

모든 경우에 심미성 회복에 관한 문제는 다른 치료에 관한것과 같이, 진단과 치료계획을 세울때에 고려되어야 한다.

1. FLANGES

치조계 (Alveolar Ridge)의 흡수 또는 상실로 인한 부족한 부분을 채워 주어서 입술이나 안면의 형태를 지지해 주는 역할을 담당한다. Surveying을하여 치료계획을 세울때 조직의 Undercut 부분을 충분히 고려하여 삽입로(path of placement)를 결정해야하며 의치상의 두께(Bulk)와 형태를 설계해야 한다(그림 1).

국소의치상에 자연스러운 느낌을 줄려면은, 치은형성과 치은연 이행 상태, 의치상의 색깔과 형태(shape)부여가 잘 되어야 한다. 치은의 형태는 개

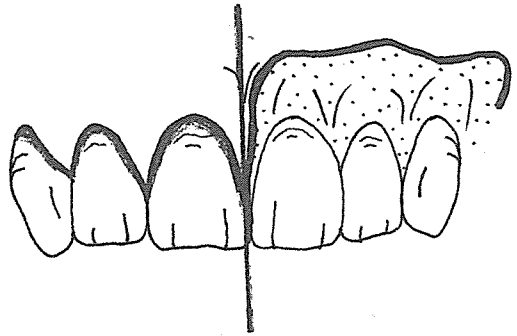


그림 1.

개인에 따라 다르고 일정하지 않기 때문에 인접 자연치은의 형태를 참고로 하여 조화되게 형성해 주어야 한다. 특히 치은유두(Gingival papillae)의 크기와 길이를 자연스러운 느낌을 갖게 형성한다는것이 중요하다. 임상에서 흔히 일률적으로 만들어 주는 경향이 있는데, 자연 치열의 치은은 균일 하질 않다. 그래서 균일하게 만들어진 치은은 자연 치열의 치은과 조화되질 않는다. 다시 말해 치은연의만 폭도도 적당히 자연감 있게 부여해야 조화될수 있을 것이다. 의치상의 색깔은 자연 치은조직과 점막의 색이 조화되는 것을 택해야 한다. 다행히 Resin 색깔이 다양하고, coloured fiber가 함유된 Resin도 수종이 있으므로 선택해 쓸수도 있으며, 적당히 섞어서 색깔을 만들어 쓸수도 있으므로 잘 색을 조화 시킬수 있다.

의치상의 형성은 결손조직의 재 형태부여와 치근 주위 풍융부, 그리고 치간함몰(Interdental Depression)을 적당히 조화되게 해 주어야 한다. 의치상 치은과 자연 치은이 연하는(Junction) 곳의 의치상 형태는 특히 유의해야 이행부가 자연스럽게 보인다. 대개는 얇게(Thin Edge) 하여 주는것이 좋으며 자연 연조직이 투시됨으로 더욱 유리하게 되

는 경우가 많다.

II. TOOTH POSITION AND SHAPING

인공치아의 배열과 선택에 관하여는 총의치학에서 많이 취급되며 국소의치에서도 모든 원칙은 대부분 정용되게 된다. 심미성 회복에 관하여 국소의치에서는 잔존 자연치아의 길이와 형태 그리고 색깔을 고려하여 인공치아의 선택과 치아의 위치를 정하여야 한다는 것을 강조하고 싶다. 치료계획을 세울때, 즉 Surveying을 하여 삽입로를 결정할때 생각해야할 문제이다.

의치학 원칙에 준하여 인공치아 배열을 하되, 불규칙적인 자연 치열에서는 개개인에 조화되도록 역시 불규칙적으로 식립하여야 한다. 인공치아의 형태는 잔존치아의 형태와 조화 되도록 형태조정(shaping)해서 인공치 배열을 해야한다. 예를들면 자연치아가 마모됐으면, 그 형태와 조화되게 전치나 소구치의 절단면, 또는 교두정의 형태를 조정해 주어야 한다. 자연치아의 치근 노출이 있을 때에는 치근노출 형태와 유사한 감을 갖도록 조절해볼 필요가 있다. 인공도치를 사용하는 경우 staining technique에 의해 자연 치아와 조화되도록 색깔 조절을 하여 도치 배열하는것을 주장하는 사람도 있다. 특수한 치아의 색깔, 마모가 심한 자연치아에 조화 시킬려면 가장 좋은 방법이라 생각되나 시실과 기술적 숙련이 요구된다. 때에 따라서는 적은 충전(Filling)에 의하여, 금수복 (Gold Restoration)에 의해 잔존치아와 조화되게 할수도 있다.

III. THE RETAINERS

국소의치 심미성에 문제되는 것으로는 지대치 자체 보철물(Restoration)과 그 지대치에 설계된 직접유지장치(Direct Retainer)의 금속 노출을 적게 함으로 심미적으로 얼마나 만족하게 되느냐는 것이다.

가. 지대치

① The Guiding Plane : 인접면에서도 약간 설측으로 위치시키는 것이 좋다. 이곳에 접촉되는 소연결자(Up-right)의 금속 노출을 막고, 인공치 배열에 유리하게 한다. 또한 치간 Embrasure에 설정하는 것이 미관상뿐만 아니라 이물감 감소에도 유리하다.

② The Retentive Area : 심미적인 문제로 보아 금속노출을 최소한으로 하기위해 유지부는 치경부에 가까울 수록 즉 survey line이 낮을수록 좋겠다. 소구치, 절치에서는 원심치경부(Distogingival Area)

에 유지부를 위치 시킬수 있게 지대치 형태를 만들어 주는것이 유리하다.

③ The Rest Area : 치관부의 형태로 보아 Rest seat의 위치는 Rest 의 노출이 적게 될수 있는곳에 하되, 충분히 지지(support)를 할수 있는 곳이라야 한다. 도제금관인 경우 Rest seat는 금속으로 형성해 주는것이 치질 삭제가 적음으로 유리하다.

④ The Internal Rest : 지대치에 치관내 Box 또는 Dowel 형태로 형성해 주는것이다. 이것은 심미적으로 가장 유리한 결과를 가져올수 있는 것이나, 형성된 부위에는 충분한 금속양이 있어야, 부과되는 힘에 견디어 나갈수 있다.

나. 직접 유지 장치

지대치에 장치되는 직접유지 장치로는 (Clasp 와 Attachments 설계를 생각하게 된다.

① The Clasp : Circumferential Clasp를 설계해야하는 경우 Clasp Arm의 위치를 가능한 치경부가 까히 위치 시키도록 노력한다. 그러므로 Combination Clasp(wrought wire)을 설정하는 것이 유리하겠다. Bar clasp중에는 I-Bar clasp을 응용하여 지대치의 원심 순측면(Disto-facial onethird)에 유지를 위치시키면, 금속 노출이 훨씬 적음으로 미관상 좋다. 이때에 Dimple Retention을 얻도록 하는것도 유리하다.

② The Attachments : 금속을 전혀 노출하지 않고 지대치의 심미적 조건을 유리하게 만들어 줄수 있음으로 미관상 가장 유리한 유지장치인 것이다. 기성 제품의 Attachments와 치과 기공실제작 두가지로 나누어 생각할수 있다. 전자는 강한 금속으로 정밀하게 제작되어 가격이 비싸고 기술 과정이 복잡하여 널리 활용되지 못하고 있다. 후자의 경우 치과 기공실 장비와 기술로써 제작할수 있으며, 가격이 저렴하고, 형태나 설계의 응용이 다양하여 쉽게 임상에서 활용할수 있다고 본다. Semi-precision라고 말하는 후자의 것을 임상에서 사용하여 대부분 심미적으로 만족해 왔다. 그중 두가지만 소개 하려한다.

Sherer Rest : 납 원형(wax pattern) 조각이 완료되면, 작업 모형을 surveyer의 Table에 얹고 적합한 삽입로를 결정 고정한다. 납원형에 Guiding Plane과 설측 적당한곳에 height of contour를 형성한다. 금관에 Key-way(Internal Rest)형성을 위해 Chrom-cobalt로 만든 Rest Former를 납원형에 적합한 위치에 식립하여 매물한 다음, 같이 주조한다. 주조체에서 Former를 빼면은 반들반들한 Key-



그림 2.

way의 내면을 얻게되며, 외면은 polish하여, 작업모형에 위치시킨다(그림 2).

Rubber-Base로 금관과 Key-way를 인상 채득하여 매물제를 부어서 모형틀을 만든다. 이 매물제 모형틀에서 Key(Rest)와 Retentive Arm을 조각하여 매물, 주조함으로써 유지장치를 얻게된다(그림 3).



그림 3.

이렇게 얻어진 유지 장치는 주연결자인 metal Frame과 연결함으로써 국소의치 제작이 완료되는 것이다(그림 4).

Ney-plastic pattern : 기성 Plastic pattern의 Female 부분과 Male 부분을 남원형과 같이 주조하여

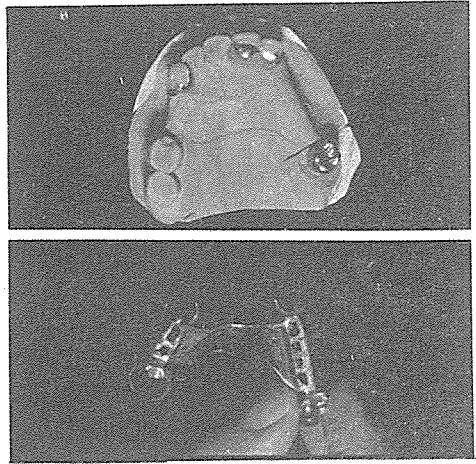


그림 4.

얻은 Attachment이다. 폭의 크기와 형태에 따라 전치용 구치용으로 나뉘 쓸수있게 되어있다. 금관 조각이 완료되며는 surveyer를 이용하여 남원형내에 위치시켜서, 매물하여 주조한다. 금관이나 국소의치용 합금으로 만들어 짐으로, 마찰되는 부분이 마모되어 유지력이 상실되기 쉽다. 그러므로 설측에 Retentive Arm을 추가 설계하여 유지와 Bracing 효과를 증가시키는 것이 유리한다.

결 론

환자 자신이 쉽게 느끼며, 요구하는 심미적 회복의 정도는 국소의치 진로상 중요한 문제인 것이다. 치과의사가 이 사실에 큰 관심을 가져 주지 않기 때문에 자연감 있는 훌륭한 보철물 제작에 오류를 범하는 수가 많다고 본다. 국소의치의 치료계획과 설계시에 심미적 유의할 사항을 생각해 보았고, 임상진료시 개성에 맞는 보철물을 제작함이 치과의료인의 임무임을 다시 생각해 보는 기회를 갖는 데 뜻이 있다고 생각한다.

참 고 문 헌

1. Brian J. Smith : Esthetics in Removable Partial Prosthodontics, The Dental Clinics of North America, 1978.
2. Ronald E. Goldstein : Esthetics in Dentistry, 1976.
3. Ronald W. Dykema : Modern Practice in Removable Partial Prosthodontics, 1978.