

Preprosthetic surgery (Ⅶ)

2. Hard tissue deformities & corrective procedures

(4) Removal of torus palatinus.

施術前 X-線 寫眞等を 利用하여 含氣(pneumatization)여부에 대한 檢査를 하여 醫原性(iatrogenic) oro-nasal opening을 防止해야 한다.

A. 大口蓋이나 切齒孔을 피하서, 그림과 같이 double "Y"나 Semilunar incision을 加한다. (그림 1, 2)

B. 骨粘膜을 剝離하여, tori를 露出시킨후 tori

에 여러 個의 hole을 形成한다. (그림3)

C. single bevel chisel 로서 bevel 방향이 骨面을 향하도록 하여 tori를 除去한 뒤 (rotary) file로 smoothing 한다. (그림4, 5)

D. 剝離된 骨粘膜을 原位置로 이동시킨 다음 過剩粘膜을 除去後 縫合한다. (그림6, 7)

E. 血腫이나 浮腫의 形成을 最小化하기 위해, 미리 준비된 acrylic splirn나 surgical pack으로 手術部를 壓迫한다.

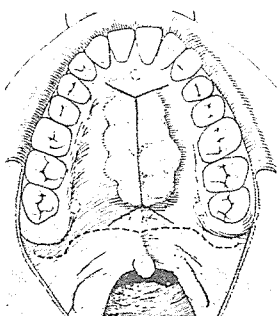


그림 1.

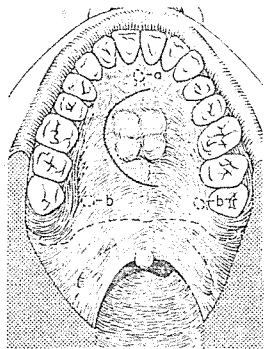


그림 2.

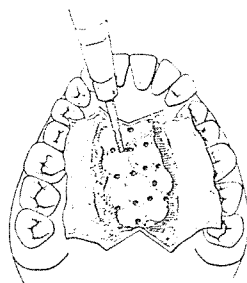


그림 3.

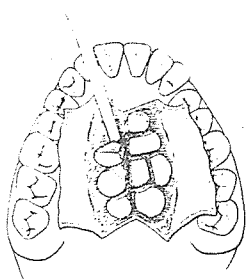


그림 4.

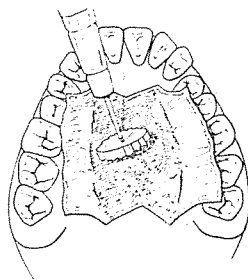


그림 5

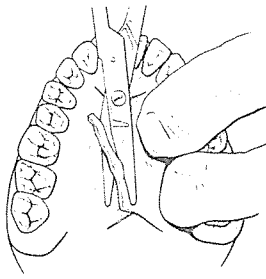


그림 6.

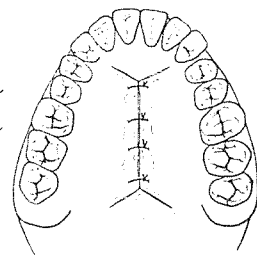



그림 7.

SUCTION



110 Volt.

[Portable model]

- ① 가볍고 移動하기 쉬우며 기름칠을 할 必要가 없다.
- ② 眞空計를 읽기 쉬우며 調節손잡이로 眞空度를 0에서 22Hg까지 쉽게 調節할 수 있으며 排泄物이 흘러 넘지 않게 安全트랩이 달려 있다.
- ③ 녹과 腐蝕을 防止하기 위하여 Alcorite 皮膜을 입혀 놓았다.
- ④ Thomas社가 만든 本 Suction은 醫療機器標準 (規格)에 合格한 精巧한 製品이다.



株式會社 多木洋行

DAMOK INTERNATIONAL LTD.

TEL. 28-7919-778-3028