

放射性同位元素心血管造影術上 觀察된 主肺動脈瘤와 動脈管開存症이 竝發된 1例

서울대학교 의과대학 내과학교실

손 인 · 이명철 · 조보연 · 고창순

서울대학교 의과대학 소아과학교실

윤 용 수 · 홍 창 의

서울대학교 의과대학 흉부외과학교실

노 준 량

서울대학교 의과대학 방사선과학교실

연 경 모 · 한 만 청

= Abstract =

A Case of Pulmonary Artery Aneurysm Associated with Patent Ductus Arteriosus: Detection by Radionuclide Cardiac Angiography

I. Sohn, M.D., M.C. Lee, M.D., B.Y. Cho, M.D. and C.S. Koh, M.D.

Department of Internal Medicine, Seoul National University

Y.S. Yoon M.D. and C.Y. Hong, M.D.

Department of Pediatrics Seoul National University

J.R.Rho, M.D.

Department of Thoracic Surgery, Seoul National University.

K.M. Youn, M.D. and M.C. Han, M.D.

Department of Radiology, Seoul National University

A Case of main pulmonary artery aneurysm in a 9-year-old boy with patent ductus arteriosus is presented.

In this case presented with a huge mass density on the chest X-ray, radionuclide cardiac angiography showed a vascular lesion, which was confirmed as an aneurysm of the main pulmonary artery at roentgenologic angiogram.

The aneurysm appeared following an episode of bacterial endocarditis and pulmonary hypertension.

A successful aneurysmectomy with multiple ligation of ductus arteriosus was performed.

I. 緒 論

肺動脈瘤는 주로 主肺動脈이나 左右肺動脈에 발생하
는 드문 疾患이다. 그 原因은 확실히 알려져있지 않으
나 先天性心疾患과 關聯된 경우가 흔하며 그 중에서도

動脈管開存症에 同伴된 경우가 많다^{1~2)}.

著者들은 先天性心疾患으로 서울大學校病院에 入院
하였던 9歲 男兒에서 放射性同位元素心血管造影術上 血
管性腫塊를 發見하고, 心導子法과 肺動脈造影術을 施
行하여 動脈管開存症과 主肺動脈瘤의 竝發을 確認한후
手術로써 治療한 1例를 經驗하였기에 이를 放射性同位

元素心血管造影術所見과 함께 報告 하는 바이다.

II. 症 例

患 者: 한○운, 9歲, 男子

主 訴: 勞作性呼吸困難

病 歷: 生後 100餘日째 心疾患이 처음 發見되었으나 頻繁한 上氣道感染의에 별다른 症狀을 없었다. 1980年 10月 2日 콜레라豫防接種후 高熱이 發生하여 10月 2日부터 地方病院에서 治療하였으나 好轉되지 않아 10月 21日 本院으로 轉院된 후 心不全症 및 細菌性心內膜炎으로 약 1個月間 治療를 받고 好轉되어 退院하였다. 當時 胸部 X線上 左側肺門部에 腫塊樣陰影이 疑心되었으나 精密檢査는 하지 못하였다. 그후 地方病院에서 追跡받던 중 父母에 의해 우연히 前胸部突出이 發見되어 1981年 6月 20日 仔細한 調查를 위해 本院에 再入院하게 되었다.

理學的所見: 血壓은 110/70 mmHg 이었고 衰弱하였으며 前胸部가 약간 突出되어 있었고 肺動脈部에서 持續性, 機械樣雜音이 聽診되었다. 肝이 2橫指 觸知되었으며 下肢에 浮腫은 없었다.

胸部 X線所見: 左側肺의 中央部에서 下部에 이르는 커다란 腫塊樣陰影이 發見되었으며 心臟의 左緣과 그 境界가 區分되지 않았다(Fig. 1).

放射性同位元素心血管造影術所見: ^{99m}Tc -Human Serum Albumin 을 注射하고 2秒後 肺動脈이 보이고 3秒後 左側肺下部를 除外한 全肺에 放射能이 나타났으며 4~5秒後 左心室 및 大動脈이 나타나기 始作하였다.

5秒後 所見에서 左側胸部에 放射能의 蓄積이 보이기 시작하여 時間이 經過함에 따라 左側 胸部 中央部 및 下部에 血管性腫塊가 뚜렷이 나타났다(Fig. 2). 腫塊에 의한 心臟의 捻挫때문에 短絡의 有無는 確實히 判定할 수 없었다.

心導子法 및 肺動脈造影術: 心導子法을 施行한 結果 動脈管開存症이 發見되었고 肺動脈壓은 收縮期 80 mm Hg, 擴張期 52 mmHg, 平均 64 mmHg 로 上昇되어 있었다. 또 肺動脈造影術上 動脈瘤가 確認되었다(Fig. 3).

手術所見: 開胸術을 施行한 結果 主肺動脈下부의 後面과 大動脈사이에 內徑 約 5 mm 의 動脈管開存이 發見되었다. 또 容積 約 400 ml 의 動脈瘤가 發見되었는바 그 莖部는 內徑 2 cm, 길이 2 cm 로 主肺動脈下부의 前面에 連結되어 있었다. 手術은 動脈管開存에 對한 重複結紮과 動脈瘤切除術을 施行하였다.

經過: 手術後 胸部 X線上 腫塊樣陰影이 消失되었으

며(Fig. 4) 患者는 良好한 狀態로 退院하였다.

III. 考 按

肺動脈瘤는 매우 드문 疾患으로 普通 主肺動脈 또는 左右肺動脈에 發生하나 肺動脈의 末梢分枝에 생기는 境遇도 있다^{8,9}. 形態上으로는 囊狀과 紡錘狀이 같은 比率로 發見된다⁹. 肺動脈瘤의 發生頻度는 大動脈瘤의 約 250分の 1에 不過하며² 大動脈瘤보다 젊은 사람에게 더 많고, 男女間에 發生頻度差는 없다.

肺動脈瘤의 原因은 確實히 알려져 있지 않으나 全體의 約 47%에서 先天性心疾患과 關聯되어 있으며 그중 動脈管開存症이 22%로 가장 많다고 한다^{1,2}. 또 動脈管開存症手術後 感染이나 動脈管의 再疏通에 의해 動脈瘤가 생기기도 하며 이 境遇 結紮한 動脈管의 大動脈쪽에 많이 發生한다^{6,7}. 한편 約 3分の 1에서 梅毒이 關聯되어 있으며 그의 動脈硬化症, 肺動脈壁의 退行性變化 및 細菌性動脈瘤, 胸部外傷等도 誘發因子가 될 수 있을 것으로 생각되고 있다⁹. 또 肺動脈瘤患者에서 흔히 보이는 肺性高血壓이 發病機轉에 重要한 因子가 될 것이라는 報告도 있으나⁹ 肺動脈瘤때문에 二次的으로 肺性高血壓이 생겼을 可能性도 排除할 수는 없다고 한다². 本症例에서 肺動脈瘤의 發生時期는 確實히 알 수 없으나 細菌性心內膜炎으로 治療할 當時 胸部 X線上 腫塊가 疑心되었고 그후 그 크기가 커진 것으로 보아 細菌性心內膜炎에 의한 細菌性動脈瘤와 左右短絡에 의한 肺性高血壓等이 發病機轉에 關與하였을 可能性이 있다.

肺動脈瘤의 臨床症狀으로는 勞作性呼吸困難이 가장 많으며 기침, 咯血, 前胸部疼痛等이 자주 同伴된다. 그러나 全혀 症狀이 없는 境遇도 있다.

靑色症이나 浮腫等이 末期에 나타날 수 있으나 이는 종종 心不全症이나 先天性 心疾患에서 起因된다. 가장 特徵的인 理學的所見으로는 제 2, 3肋間의 胸骨左緣에서 聽診되는 거친 收縮期心雜音을 들 수 있으며 間或 같은 部位에서 擴張期雜音이 들리는 수도 있다. 또 右心室擴張이 자주 있으며 心電圖上 75%에서 右心室肥大的 所見을 보인다². 本症例에서 나타난 臨床症狀 및 聽診, 心電圖所見等은 肺動脈瘤보다는 動脈管開存症에 의한 所見들로 생각된다.

單純胸部 X線所見上 肺門部에 腫塊樣陰影이 나타나며 透視上 肺門舞蹈의 所見이 보인다. 가장 有用한 診斷方法은 肺動脈造影術이다. 本症例에서는 放射性同位元素心血管造影術上 나타난 血管性病變이 大動脈瘤인

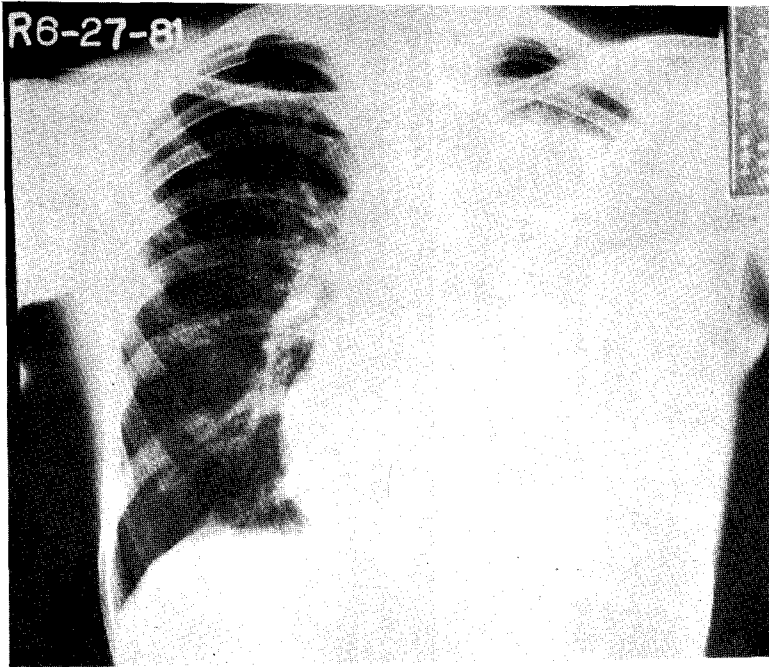


Fig. 1. A huge hazy density occupying the middle and lower part of the left hemithorax was noted.

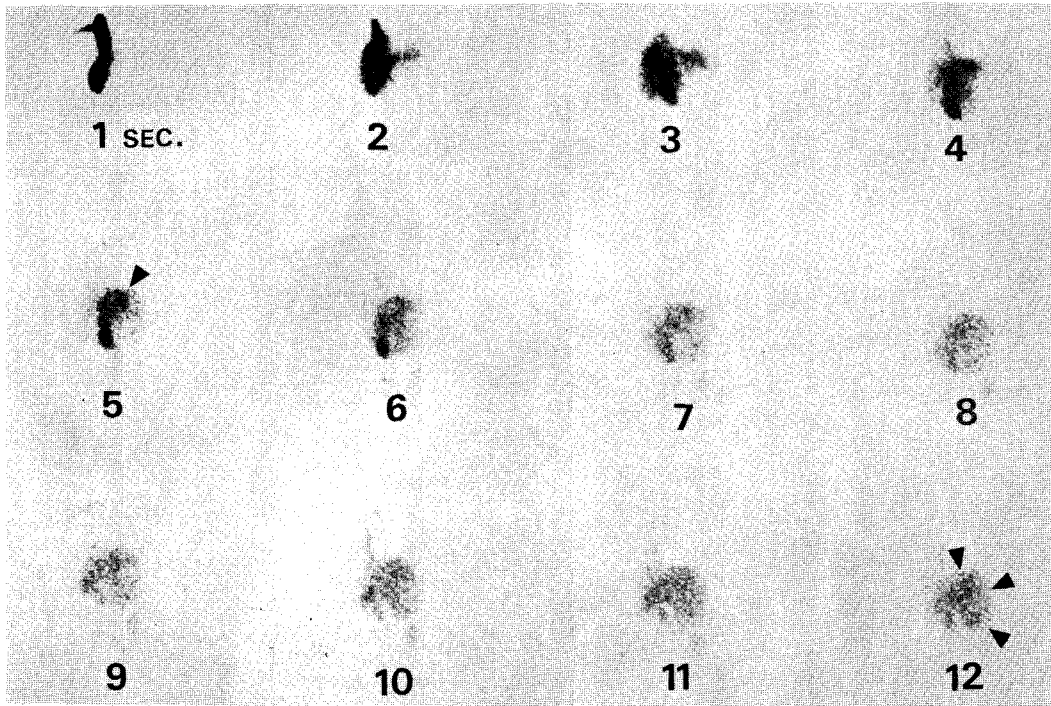


Fig. 2. Cardiac angiogram with ^{99m}Tc -HSA showed the accumulation of the radioisotope in the left hemithorax, indicating the vascular lesion. It appeared from 5 sec, and showed full accumulation of the radioisotope at 12 sec.

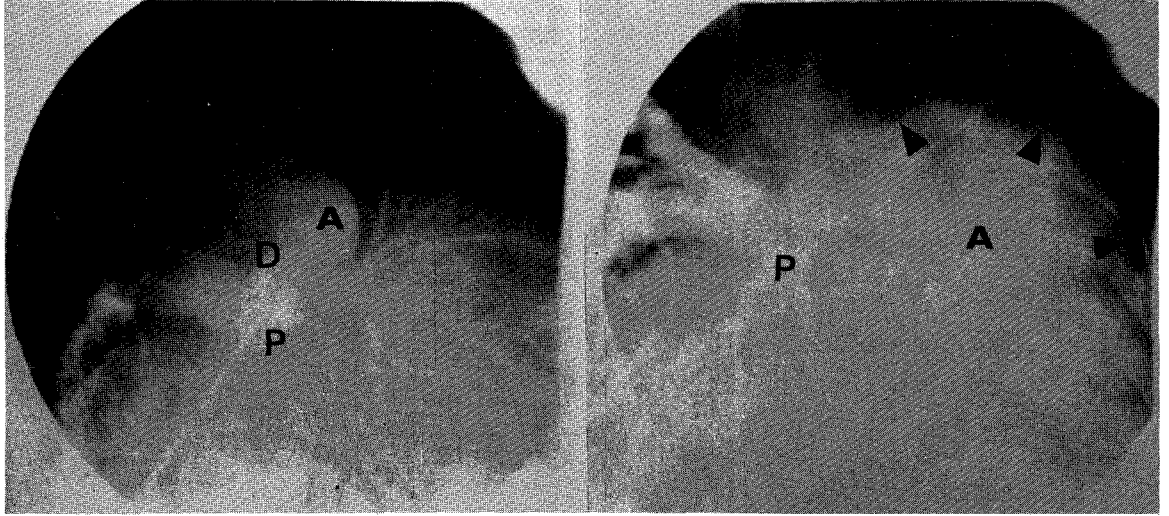


Fig. 3. Left Angiogram obtained with catheter tip in the aorta revealed patent ductus arteriosus. A: aorta, D: ductus arteriosus, P: main pulmonary artery. Right Pulmonary arteriogram disclosed the huge aneurysm, its margin indicated by arrow heads. A: aneurysm, P: main pulmonary artery.

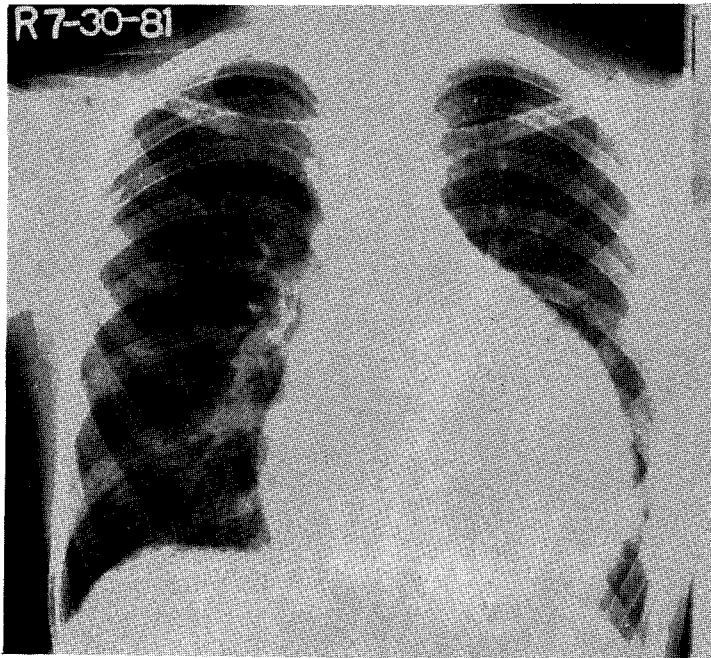


Fig. 4. After operation, previously noted hazy density in the left hemithorax disappeared.

지 肺動脈瘤인지 確實하지는 않았으나 臨床所見으로 보아 肺動脈瘤를 疑心하게 되었고 放射線肺動脈造影術로 確診할 수 있었다.

肺動脈瘤의 豫後는 알려져 있지 않으나 手術療法을 받지 않은 患者에서 大概 動脈瘤의 破裂이 死亡原因이 되며 平均死亡年齡은 約 40歲라고 한다⁸⁾. 한편 肺動脈瘤에 의한 末梢肺栓塞症도 報告되었다⁹⁾.

IV. 結 論

先天性心疾患으로 入院하였던 9歲 男兒에서 放射性同位元素心血管造影術上 血管性腫塊를 發見하고, 心導子法 및 放射線肺動脈造影術를 施行하여 動脈管開存症에 竝發된 主肺動脈瘤를 確認, 手術로 治癒하였기에 이를 放射性同位元素心血管造影術所見과 함께 報告하는 바이다.

REFERENCES

- 1) Boyd, L.J. and McGavack, T.H.: *Aneurysm of the pulmonary artery. A review of the literature and report of two new cases. Am. Heart J., 18:562, 1939.*
- 2) Deterling, R.A. and Clagett, O.T.: *Aneurysm of the pulmonary artery: Review of the literature and report of a case. Am. Heart J., 34:*

471, 1947.

- 3) Cole, F.H., Hanano, A.A. and Pate, J.W.: *Peripheral pulmonary embolization from central pulmonary aneurysm. Chest, 75:517, 1979.*
- 4) Ungaro, R., Saab, S., Almond, C.H. and Kumar, S.: *Solitary peripheral pulmonary artery aneurysm. Pathogenesis and surgical treatment. J. Thorac. Cardiovasc. Surg., 71:566, 1976.*
- 5) Gould, L., Reddy, R. and Yang, C.S.: *Aneurysm of the pulmonary arteries. Angiology, 28: 119, 1977.*
- 6) Ross, R.S., Feder, F.P. and Spencer, F.C.: *Aneurysms of the previously ligated patent ductus arteriosus. Circulation, 23:350, 1961.*
- 7) Williams, T.E., Schiller, M., Craenen, J., Hosier, D.M. and Sirak, H.D.: *Pulmonary artery aneurysm. Successful excision and replacement of the main pulmonary artery. J. Thorac. Cardiovasc. Surg., 62:63, 1971.*
- 8) Arom, K.V., Richardson, J.D., Grover, F.L., Ferris, G. and Trinkle, J.K.: *Pulmonary artery aneurysm. Am. Surg., 44:688, 1968.*
- 9) Shull, W.K., Kapadia, S.B. and Zuberbuhler, J.R.: *Aneurysm of the main pulmonary artery Association with patent ductus arteriosus and ostium secundum defect. Am. J. Dis. Child., 119:507, 1970.*