

# 放射性同位元素靜脈攝影術의 診斷的 意義

—X-線靜脈造影術과의 比較 研究\*—

서울大學校 醫科大學 放射線科學敎室

裴 湘 勳·朴 在 亨·韓 萬 青

서울大學校 醫科大學 內科學敎室

趙 普 衍·高 昌 舜

= Abstract =

## Diagnostic Significance of Radionuclide Venography

—A Comparison with X-ray Contrast Venography—

S.H. Bae, M.D., J.H. Park, M.D. and M.C. Han, M.D.

Department of Radiology, College of Medicine, Seoul National University

B.Y. Cho, M.D. and C.S. Koh, M.D.

Department of Internal Medicine, College of Medicine, Seoul National University

Radionuclide venographies were performed in 138 limbs of 58 patients and X-ray contrast venographies were performed in 23 patients of them.

Positive radionuclide venography findings were area of decreased radioactivity flow corresponding to the region of thrombosis, abnormal collateral flows and radioactivity stasis below the lesion.

The success rate of radionuclide venography was 89% and the overall concordance between radionuclide venography and X-ray contrast venography was 91%. Radionuclide venography is simple and easy to perform and less invasive than X-ray contrast venography. These results indicate that radionuclide venography is the most ideal screening test for the detection of venous thrombosis in patient with signs & symptoms of deep vein thrombosis.

### 緒 論

靜脈의 閉鎖性 疾患 특히 深部靜脈血栓症은 早期發見하여 적절한 治療를 함으로써 肺栓塞症등의 合併症을 豫防할 수 있으므로<sup>1)</sup> 早期發見을 위한 選別檢査의 必要性은 絶실하다고 할 수 있다. 深部靜脈血栓症의 診斷方法은 여러가지가 있으나 대개 診斷率이 낮으며, 가장 正確하다고 알려진 X-線靜脈造影術은 方法 자체

가 術式이 複雜하여 여러가지 不作用이 많고 失敗率이 높아 選別檢査로는 부적당하다.

한편 放射性同位元素靜脈攝影術은 1966年 Rosenthal 등이 T-camera를 利用하여 처음 시도한 이래 1970年代 後半부터 이 方法의 診斷的 價値가 檢討되었으며 특히 術式이 간단하고 不作用이 없어 深部靜脈血栓症의 選別檢査로 널리 이용되고 있다. 그러나 國內에서는 李<sup>2)</sup>등이 6例에서 放射性同位元素靜脈攝影術 結果를 報告한 이외에는 이에 對한 報告가 없었다.

이에 著者들은 放射性同位元素靜脈攝影術의 診斷的 正確度를 알아보고자 最近 2年間 서울大學校病院에서

\* 본 연구는 1981년도 서울대학교병원 임상 연구비의 보조로 이루어진 것임.

실시한 放射性同位元素靜脈攝影術과 X線靜脈造影術을 比較 檢討하여 몇가지 成績을 얻었기에 文獻考察과 아울러 報告하는 바이다.

對象 및 方法

1) 對象

1979年 4월부터 1981年 4월까지 서울大學校病院 核醫學科에서 放射性同位元素靜脈攝影術을 施行한 58例를 對象으로 하였다. 對象患者의 연령은 10~60세 사이였으며 20~30세 사이가 가장 많았고 男子 34名, 女子 24名이었다(Table I).

臨床所見으로는 下肢의 深部靜脈 閉鎖로 인한 下肢浮腫과 疼痛을 호소한 경우가 44例, 上大靜脈閉鎖症이 11例 그리고 肺栓塞症이 3例씩이었다(Table II).

總 58例중 23例에서 X線靜脈造影術을 같이 施行하였다.

2) 方法

(1) 放射線同位元素靜脈攝影術 : camera는 Ohio Nuclear 410 감마카메라를 專用하였고 檢査方法은 다음과 같다.

i) 患者를 仰臥位로 影像帶에 눕히고 양쪽 발목 위에 tourniquet를 묶는다. ii) 23 G 주사침을 靜脈內 挿入後 <sup>99m</sup>Tc-HSA, <sup>99m</sup>TcO<sub>4</sub> 또는 <sup>99m</sup>Tc-MAA (macroaggregated albumin)를 5 mci씩 양쪽 발등에 同時 注入한後 tourniquet를 푼다. iii) Scope상에서 放射能의 移動을 確認하며 detector를 移動하여 1초 간격으로 발끝부터 下大靜脈까지 撮影한다. iv) 위와같이 動的 影像攝影이 끝난 후 약 2분 뒤에 骨盤腔과 下大靜脈部位의 靜의 影像攝影을 施行하였다.

放射性同位元素靜脈攝影術의 判讀은 다음 세가지 조건을 모두 만족시킬 때 陽性으로 判讀하였다. i) 閉鎖上部의 放射能 減少(深部靜脈이 안 보일 때) ii) 非正常的 側副循環 iii) 閉鎖以下部位의 放射能 停滯(Fig. 1).

(2) X線 靜脈造影術 : 機械는 General Electric MSI 1250을 사용하였고 方法은 다음과 같다.

i) 患者를 仰臥位로 눕히고 발목 위에 tourniquet를 묶는다. ii) 18~21 G 주사침을 발의 등측 靜脈에 挿入후 Telebrex 30을 50~60 cc정도 양쪽에 손으로 신속히 注入한다. iii) 影像帶를 移動하여 발끝부터 下大靜脈部位까지 撮影을 施行하였다.

X線靜脈造影術의 判讀은 深部靜脈의 完全閉鎖 또는

Table I. Age and Sex Distribution

Age	Male	Female	Total
11~20	1	1	2
21~30	11	4	15
31~40	9	6	15
41~50	2	8	10
51~60	8	2	10
61~70	3	3	6
Total	34	24	58

Table II. Clinical Problems of the Studied Patients

Problem	No
Lower Extremity Edema	32
Lower Extremity Pain	26
SVC Syndrome	11
Superficial Collateral Veins	8
Pulmonary Embolism	3

充滿缺損으로 인한 部分閉鎖등의 所見이 보일 때 모두 陽性으로 判讀하였다.

成 績

1) 放射線同位元素靜脈攝影術의 成功率

總 58名の 患者에서 總 138肢에 對해 放射性同位元素를 利用한 靜脈攝影術을 施行하여 123肢에서 判讀이 가능한 影像을 얻어 成功率은 89%이었다. 9例의 15肢에서 실패하였는바 모두 下肢였고 失敗理由는 심한 浮腫으로 인한 靜脈注射의 失敗이었다(Table III).

2) 放射線同位元素靜脈攝影術의 正確度

總 58例중 39例에서 放射性同位元素靜脈攝影術상 靜脈閉鎖의 陽性所見을 보였으며 腸骨靜脈閉鎖가 12例, 上大靜脈閉鎖가 11例, 下大靜脈閉鎖가 8例, 大腿靜脈閉鎖 4例, 膝臟靜脈閉鎖 3例, 그리고 脛骨靜脈閉鎖가 1例이었다(Table IV).

放射性同位元素靜脈攝影術과 X線靜脈造影術을 모두 施行한 總 23例의 結果는 Table V에서 보는 바와 같다.

X線靜脈造影術상 靜脈閉鎖가 確認된 19例는 모두 放射性同位元素靜脈攝影術上 일치된 所見을 보여서 放射性同位元素靜脈攝影術의 예민도(sensitivity)는 100%

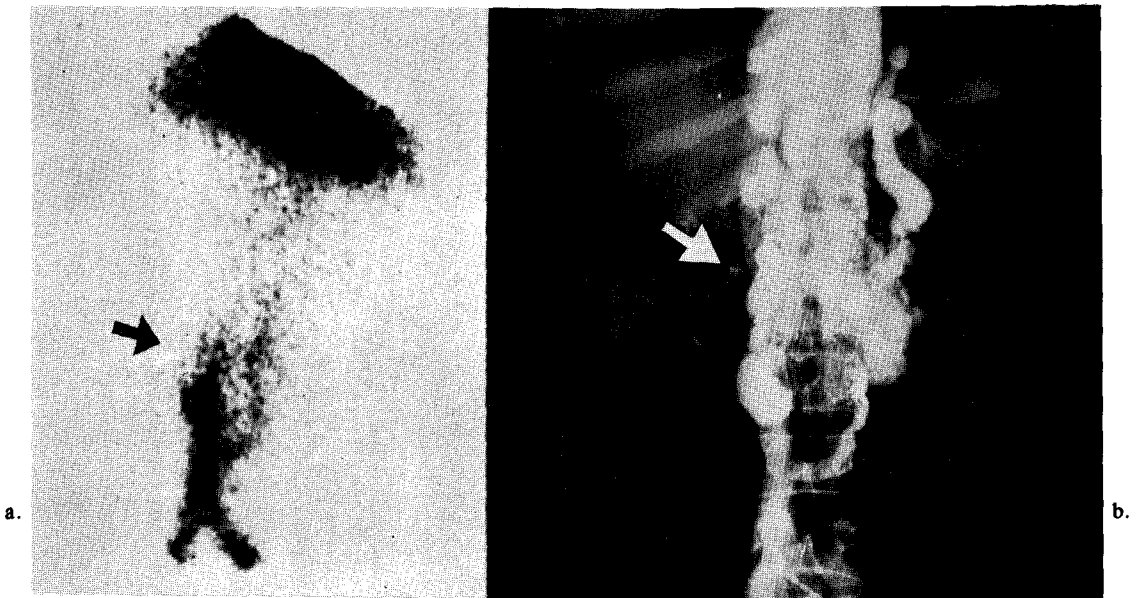


Fig. 1. IVC obstruction.

- a. Radionuclide (RNV) shows decreased radioactivity in upper portion of IVC, abnormal collateral circulation and stasis of radioactivity below the obstruction site.
- b. X-ray contrast venography (XRV) shows same finding with massive collaterals through azygos and hemiazygos veins.

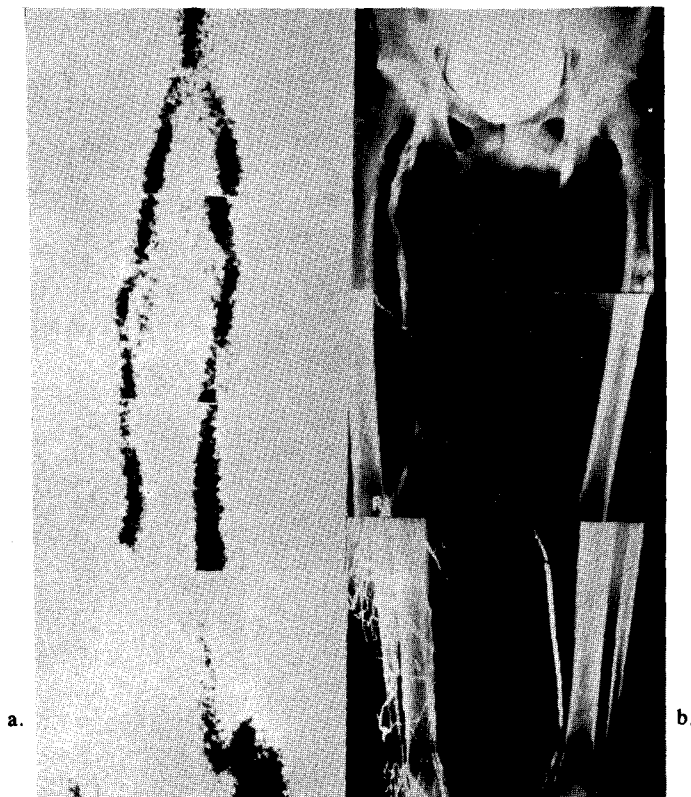
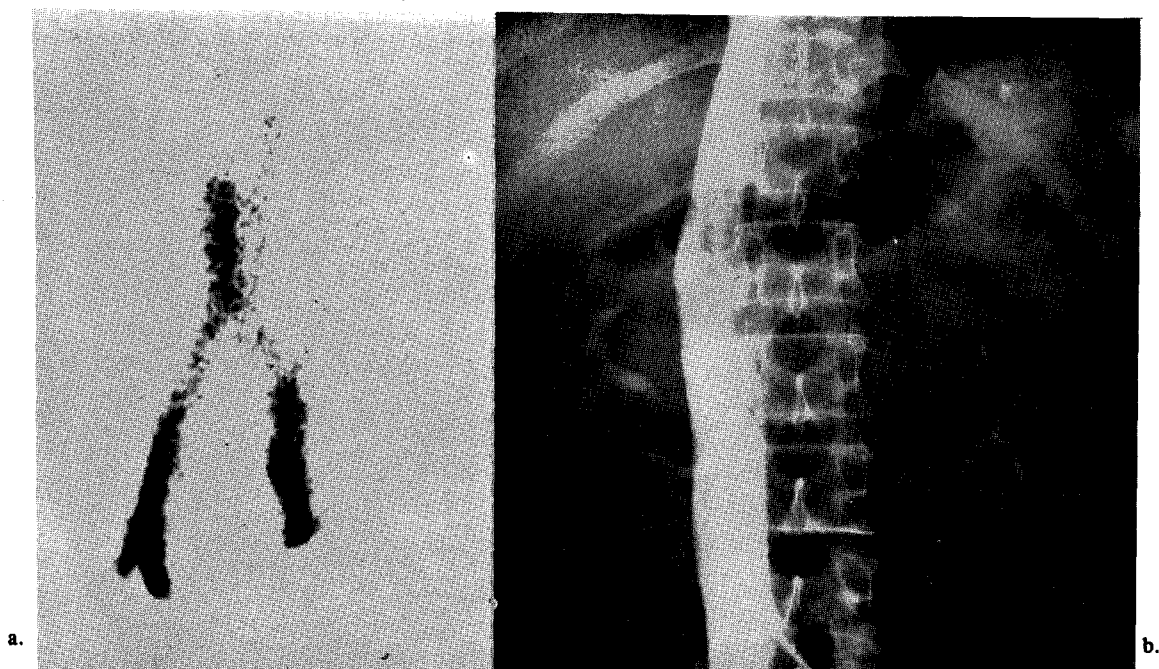
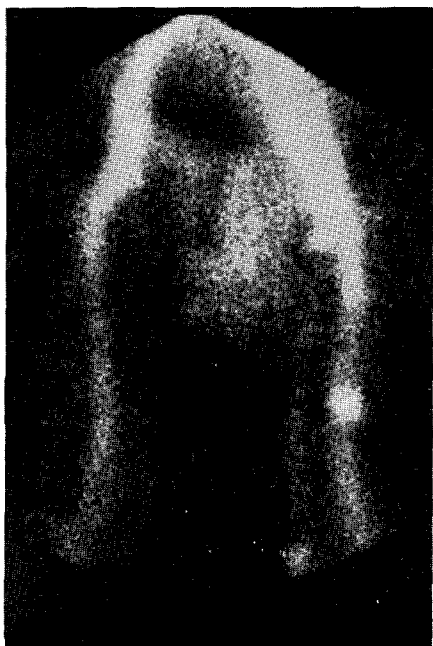


Fig. 2. Deep vein thrombosis of lower extremities

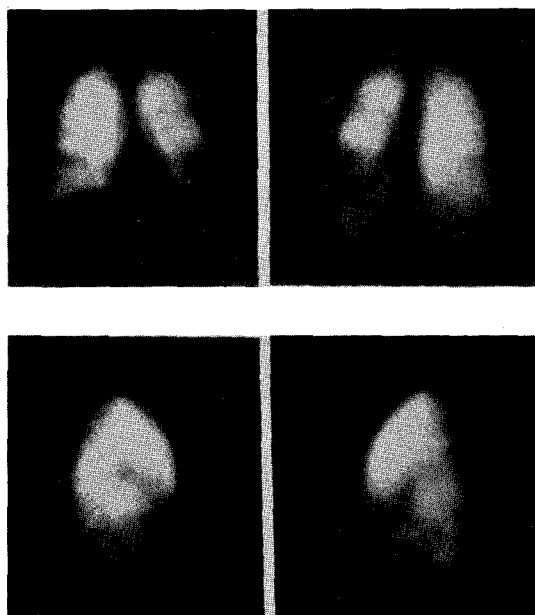
- a. RNV shows complete nonvisualization of left side deep vein with radioactivity flow through great saphenous vein. This case was misinterpreted as normal. Also noted collateral circulation in right thigh area.
- b. XRV shows same finding in left side and multiple filling defects in right femoral vein.



**Fig. 3.** A case of false positive IVC obstruction  
a. RNV shows typical IVC obstruction findings  
b. XRN shows no obstruction



**Fig. 4.** Hot spot in delayed static image. This finding is due to stasis of radioactivity below the thrombosis.



**Fig. 5.** Combined perfusion lung scan. (same patient as Fig. 3) There are noted multiple cold areas in both lungs.

이었고 X線靜脈造影術상 靜脈閉鎖가 없었던 4例중 2例에서 放射性同位元素靜脈攝影術상 陽性으로 나타나고 2例는 陰性으로 나타나서 放射性同位元素攝影術의 特異度(specificity)는 50%이었다. 放射性同位元素靜脈攝影術의 正確度는 23例중 21例에서 X線靜脈造影術과 일치된 소견을 보여서 91%이었다.

考 按

深部靜脈閉鎖의 診斷方法에는 X線靜脈造影術, <sup>125</sup>I Fibrinogen 攝取檢查法, Doppler 檢查法, Impedence

Table III. Success Rate of Radionuclide Venography

Studied patient	58
Studied Limb	138
Success Limb	123
Failure both side	6(12 limb)
one side	3
Success rate 89%	

Table IV. Finding of Radionuclide Venography

Finding	No
Normal	19
Abnomal (obstruction)	39
SVC	11
IVC	8
Iliac	12
Femoral	4
Popliteal	3
Calf	1

Table V. Correlation between Radionuclide Venography and X-ray Contrast Venography

		XRV	
		Positive	Negative
RNV	Positive (21)	19	2
	Negative (2)	0	2
Total	23	19	4

Accuracy 91%      Sensitivity 100% (Specificity 50%)

\* Ryo UY : Accuracy 89%      Sensitivity 84% Specificity 93%  
 Joseph TE : Accuracy 95%      Sensitivity 92% Specificity 99%  
 Bently PG : Accuracy 71.5%      Sensitivity 73% Specificity 70%

phlebography 및 放射性同位元素靜脈攝影術등 여러가지 方法이 알려져 있다. 그중 X線靜脈造影術은 가장 正確한 것으로 알려져 있으나 操作이 複雜하고 또 造影劑에 의한 過敏反應으로 失敗率이 높고 檢査後 痛症, 敗血症, 血栓性靜脈炎등의 合併症의 發生등 不作用이 많아 選別檢査로는 不適合하다<sup>3,4)</sup>.

<sup>125</sup>I Fibrinogen 攝取檢查法은 몇년전까지는 가장 이상적인 檢査方法으로 알려져 왔으나 最近 新生血栓에서는 假陰性率이 50%가 넘는다는 報告가 있고<sup>5,6)</sup> 特히 深部靜脈血栓症이 가장 많은 骨盤腔部位에서 診斷率이 떨어진다<sup>7,8)</sup> 短點이 있다.

또한 Doppler 方法은 部分的인 靜脈閉鎖가 診斷不可能하며<sup>9)</sup> Impedence phlebography는 쉽게 그 結果를 再生하기 힘들어 正確한 診斷率이 어느정도 인지를 모른다는 短點이 있다<sup>10)</sup>.

放射性同位元素靜脈攝影術은 1969年 Webber가 처음으로 <sup>99m</sup>Tc-labeled protein particle을 利用하여 成功한<sup>11)</sup> 以來 深部靜脈血栓症의 診斷에 가장 單純하고 믿을만한 方法으로 알려져 왔다. 이 方法의 가장 큰 長點은 操作이 간단하여 높은 成功率로 쉽게 施行할 수 있고 한눈에 全靜脈係를 다 볼 수 있다는 것이다<sup>12)</sup>. 著者들의 경우도 89%의 비교적 높은 成功率를 보여 특별한 不作用없이, 患者에게 고통을 주지않고 쉽게 施行할 수 있음을 알 수 있었다. 著者の 성적중 放射性同位元素靜脈攝影術을 실패한 경우는 前에서 심한 下肢 浮腫으로 인하여 靜脈注射를 할 수 없었던 예로서 靜脈注射가 不可能한 정도의 심한 浮腫例들을 제외하고는 放射性同位元素靜脈攝影術施行상 어려운 점은 없었을 것으로 생각된다.

放射性同位元素靜脈攝影術의 判讀은 1977年 Ryo 등의 보고에 의하면 첫째, 閉鎖上部靜脈의 血流減少(放射能 低下) 둘째, 非正常的 側副循環 세째, 閉鎖下部靜

脈의 血流 停滯(放射能 停滯)의 세가지 조건을 모두 만족시킬 때 陽性으로 判讀함이 가장 正確하다고<sup>13)</sup>하였다. 判讀時 가장 注意하여야 할 點은 深部靜脈 全長이 안 보이고 血流가 大伏在靜脈(great saphenous vein)을 통해서 올라갈때 이 大伏在靜脈을 深部靜脈으로 오인하여 正常으로 判讀하는 경우이다<sup>14)</sup>. 著者들의 경우도 後에 檢討한 結果 2例의 判讀誤謬가 있었는데 모두 위에 記述한 바와 마찬가지로이었다(Fig. 2). 이런 判讀誤謬를 陽性으로 간주하여 X線靜脈造影術과 比較한 結果, 91%의 診斷의 正確도를 얻어 外國 文獻의 報告와<sup>13~16)</sup> 대등한 成績을 보였고 예민도(sensitivity)와 特異度(specificity)는 著者들의 경우 放射性同位元素 靜脈攝影術에서 陰性으로 判讀한 경우는 臨床의으로도 陰性으로 생각하고 더 이상의 檢査를 하지 않아 陰性인 경우 X線靜脈造影術을 施行한 것이 2例에 지나지 않아 통계학적인 意味는 없는 것으로 생각된다. X線靜脈造影術과 比較한 結果 相異한 所見을 보인 2例는 모두 放射性同位元素靜脈攝影術에서 下大靜脈閉鎖의 所見을 보이고 X線靜脈造影術에서는 完全 正常으로 나온 假陽性的인 경우이었다(Fig. 3). 放射性同位元素靜脈攝影術上에 假陽性을 보인 2例는 상술한 바와 같이 放射性同位元素靜脈攝影術 陽性 判讀 基準을 모두 만족시키고 있어 判讀上의 誤謬로 생각할 수는 없는 것 같다. 2例 모두 過去歷上 慢性脾腸炎을 앓은 病歷이 있고 現病歷上 下肢 浮腫等의 靜脈閉鎖의 臨床所見을 갖고 있었다. 그럼에도 불구하고 X線靜脈造影術上 正常所見을 보였던 이유는 精確히 알 수는 없다. 放射性同位元素靜脈攝影術은 術上 壓力를 가하지 않고 生理的인 上下部의 壓力차이로 인한 靜脈血流에 따라 tracer가 移動되는 양상을 影象化하는 것이므로 가벼운 정도의 部分的 閉鎖만으로도 閉鎖 下部의 壓力上昇으로 血流의 停滯 및 側副循環이 나타날 가능성이 높다. 반면 X線靜脈造影術은 下大靜脈 起始部에 catheter를 놓고 加壓注射하였기 때문에 部分的 閉鎖 내지 靜脈 주위의 壓迫에 의한 閉鎖 현상이 注射時 가해진 壓力으로 상쇄되어 正常 所見으로 나타났을 가능성을 생각해 볼수 있다. 그러나 이러한 점은 앞으로 보다 더 많은 例들에서 檢討 및 研究가 있어야 할 것으로 생각된다.

靜의 影象에서 閉鎖部位에 hot spot가 나타나는 경우가 있는데(Fig. 4) 과거에는 이것이 血栓 自體에 <sup>99m</sup>Tc albumin particle이 凝集되어 나타난다고 알고 있었으나<sup>14,16)</sup>, 1976年 Ryo 등이 動物實驗에서 hot spot는 血栓 自體가 아니라 閉鎖下部의 放射能 停滯 때문인 것을 證明하였다<sup>15,17)</sup>.

放射性同位元素靜脈攝影術의 또 하나의 長點은 肺血流스캔(perfusion lung scan)을 同時에 單一注射로 施行하여 肺血栓 有無를 알 수 있다는 것이다<sup>14,15,18)</sup>. 著者들의 경우 <sup>99m</sup>Tc-MAA를 靜脈攝影術에 利用하기 시작한 것이 最近이어서 靜脈造影術과 肺스캔을 同時에 施行한 例는 3例에 지나지 않으나 따로 肺스캔을 施行한 9例를 합한 總 12例中 9例에서 血流장애의 陽性所見을 볼 수 있었고 그중 7例에서 靜脈攝影術上 深部靜脈血栓症의 所見을 볼 수 있어 肺血栓의 原因이 深部靜脈血栓症임을 알 수 있어 그 關係가 밀접함을 보였다(Fig. 5).

深部靜脈血栓症의 診斷에 臨床所見이 별로 믿을만하지 않다는 것은 잘 알려진 사실이다<sup>13,15)</sup>. 著者들의 경우도 臨床의으로 전형적인 深部靜脈血栓症의 症狀를 보인 例에서 46%가 靜脈攝影術上 正常으로 나와 假陽性的인 臨床所見이 많음을 알 수 있었다. 靜脈閉鎖의 位置는 骨盤腔部位가 가장 많아 外國의 통계와 비슷한 結果를 보였다<sup>14,15)</sup>.

## 結 論

放射性同位元素靜脈攝影術의 診斷的 價値를 알아 보고자 靜脈閉鎖疾患이 의심되는 58名의 患者를 對象으로 放射性同位元素靜脈造影術을 실시하고 이중 23例에서 X線靜脈造影術을 같이 施行하여 比較 檢討한바 다음과 같은 結果를 얻었다.

1. 放射性同位元素靜脈攝影術의 成功率은 89%이었으며 失敗한 경우는 全例 모두 심한 下肢 浮腫으로 靜脈注射가 不可能한 例이었다. 放射性同位元素靜脈攝影術으로 인한 不作用은 한에도 없었다.
2. 放射性同位元素靜脈攝影術과 X線靜脈造影術을 同時에 施行한 23例에서 放射性同位元素靜脈攝影術의 예민도는 100%, 特異度는 50%이었으며 診斷의 正確度는 91%이었다.

以上の 結果로 보아 放射性同位元素靜脈攝影術은 方法이 간단하고 不作用이 없으며 그 正確도가 높으므로 靜脈閉鎖疾患이 의심되는 患者에서 選別檢査方法으로 매우 유용한 것으로 생각된다.

## REFERENCES

- 1) Kakkar, V.V.: *Prevention of fatal post-operative pulmonary embolus by low doses of heparin. Lancet, 2:45-51, 1975.*

- 2) 李明哲, 金明德, 羅炳萬, 崔一泳, 高昌舜, 延敬模, 韓萬青: 放射性同位元素靜脈造影術(Radionuclide Venography)의 診斷的 意義. 大韓核醫學會雜誌. 11(1):99, 1977.
- 3) Rabinov, K., Paulin, S.: Roentgen diagnosis of venous thrombosis in the leg. Arch. Surg., 104:134-144, 1972.
- 4) Thomas, M.L.: Phlebography. Arch. Surg., 104:145-159, 1972.
- 5) Flanc, C., Kakkar, V.V. and Clarke, M.B.: The detection of venous thrombosis of the legs using  $^{125}\text{I}$ -labeled fibrinogen. Br. J. Surg., 55:742-747, 1968.
- 6) Mavor, G.F., Walker, M.G. and Dhall, D.P.: Peripheral venous scanning with  $^{125}\text{I}$ -tagged fibrinogen. Lancet, 1:661-663, 1972.
- 7) Harwig, J.F., Coleman, R.E. and Harwig, S.L.: Highly iodinated fibrinogen: New thrombus localizing agent. J. Nucl. Med., 16:256-763, 1972.
- 8) Mavor, G.F., Galloway, J.M.D., Iliofemoral venous thrombosis. Br. J. Surg., 56:45-49, 1969.
- 9) Sigel, B., Popky, G.I. and Wagner, D.K.: A doppler ultrasound for diagnosing lower extremity vein diseases. Surg. Gynecol. Obstr., 127:339-350, 1968.
- 10) Dmochowski, J.P., Adms, D.F. and Couch, N.P.: Impedance measurement in the diagnosis of deep vein thrombosis. Arch. Surg., 104:170-170, 1972.
- 11) Webber, M.N., Bennett, L.R., Cragin, M.: Thrombophlebitis. Demonstration by scintiscanning. Radiology, 92:620-623, 1969.
- 12) Rosenthal, L., Greyson, N.D.: Observations on the use of  $^{99\text{m}}\text{Tc}$ -albumin macroaggregates for detection of thrombophlebitis. Radiology, 94:413-416, 1970.
- 13) Ryo, U.Y., Qazi, M., Srikantaswamy, S. and Pinsky, S.: Radionuclide venography: Correlation with contrast venography. J. Nucl. Med., 18:11-17, 1977.
- 14) Ennrs, J.T., Elmes, R.J.: Radionuclide venography in the diagnosis of deep vein thrombosis. Radiology, 125:441-449, 1977.
- 15) Bentley, P.G., Hill, P.L., Haas, H.A., Misty, S.F. and Kakkar, V.V.: Radionuclide venography in the management of proximal venous occlusion. A comparison with X-ray contrast venography. B.J.R., 52:289-301, April 1979.
- 16) Webber, N.N., Pollak, E.W. and Victory, W. K.: Thrombosis detection by radionuclide particle(MAA) entrapment: Correlation with fibrinogen uptake and venography. Radiology, 111:645-648, 1974.
- 17) Ryo, U.Y., Colambetti, L.G., Polin, S.G. and Pinsky, S.M.: Radionuclide venography: Significance of delayed washout: visualization of the saphenous system. J. Nucl. Med., 17:590-595, 1976.
- 18) Yao, J.S., Henkin, R.E. and Conn, J.: Combined isotope venography and lung scanning. A new diagnostic approach to thromboembolism. Arch. Surg., 107:146-151, 1973.