

## 唾 液 腺 (II)

慶熙大學校 齒科大學 口腔外科學教室

李 相 喆 · 金 麗 甲

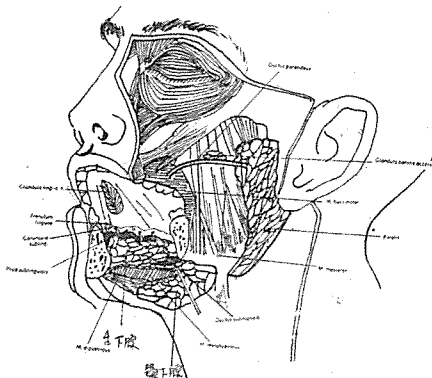
### 5. 外科的解剖學(surgical anatomy)

#### (1) 耳下腺(그림 6 參照).

耳下腺周圍의 解剖學構造를 보면

- (i) 外耳導(external auditory canal)
- (ii) 下顎骨上行枝
- (iii) 乳樣突起(mastoid process)
- (iv) 莖狀突起(styloid process)
- (v) 第2頸椎(2nd cervical vertebra)의 橫棘(transverse process)
- (vi) 內, 外翼狀筋(internal, external pterygoid muscles)
- (vii) 二腹筋(digastric muscle)
- (vii) 莖突舌骨筋(stylohyoid muscle)
- (ix) 胸鎖乳突筋(sternocleido mastoid muscle)
- (x) 咬筋(masseter muscle) 등이 있다.

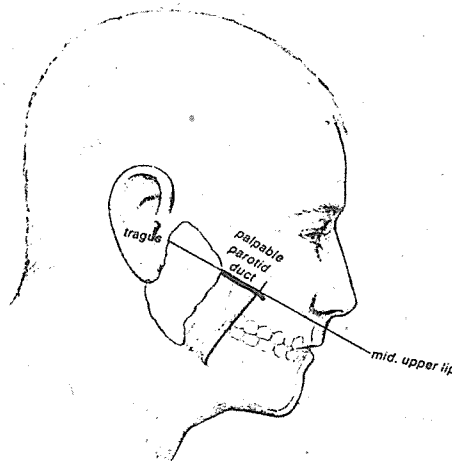
耳下腺의 前緣에 있는 副耳下腺(accessory parotid gland)는 耳下腺管을 따라 咬筋 위에 놓여 있다. 耳下腺의 排出管은 咬筋의 前緣까지 前方으로 走行後, 頰筋의 內側을 지나 上顎第2大臼齒部の 頰粘膜에 開口한다.



〈그림 6〉 唾液腺과 그 排泄管

排泄管은 耳珠와 外鼻孔下方을 연결하는 假像線上에 있다(그림 7 參照).

深在頸筋(deep cervical fascia)의 前緣에서 나와 耳下腺을 둘러싸고 있는 皮下脂肪組織 아래의

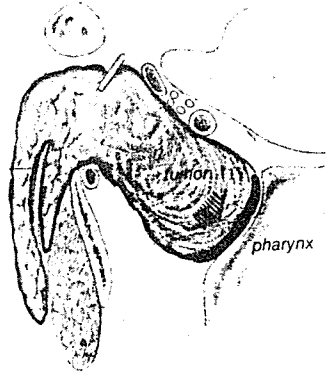
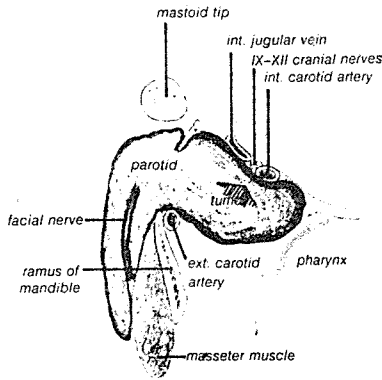


〈그림 7〉 耳下腺管의 假像線

단단한 被囊은 頰骨弓上部에 부착되어 있다. 이것은 莖突下顎靱帶下方에서 두꺼우며 莖突起에서 下顎後緣까지 延長되어 있다. 이 筋膜은 唾液腺의 腫脹을 抑制하며, 腫脹時 耳部, 顔面部 및 顎關節의 耳神經과 耳側頸神經까지 疼痛이 전위된다.

이 筋膜은 下顎後方과 耳下腺 深部 內側에 疎性으로 부착되어 下顎後方으로 增大될 때 內頸動脈(internal carotid artery), 內頸精脈(internal jugular vein) 및 第IV腦神經에 壓力을 加하게 된다(그림 8 參照).

또한 이 部位의 感染이나 腫瘍時 外側咽頭腔(lateral pharyngeal space)까지 확대된다(그림 9 參照).



〈그림 8〉 耳下腺 上部의 增大로 內頸動精脈 및 舌咽神經 (IX), 迷走神經 (X), 副神經 (XI) 과 舌下神經 (XII)에 壓迫을 가하게 된다.

〈그림 9〉 耳下腺이 內側으로 增大時 咽喉部에서 mass로 觸知된다.

耳下腺은 莖突下顎靱帶(stylomandibular ligament)에 依하여 顎下腺과 分離된다.

外科的處置時 가장 重要한 것은 顏面神經으로 莖乳突孔(stylomastoid foramen)에서 나와 耳下腺의 深部に 들어가, 咬筋을 지나 점차 表面으로 分枝하여 顏面表情筋과 頰筋에 分布된다(그림 10 參照).

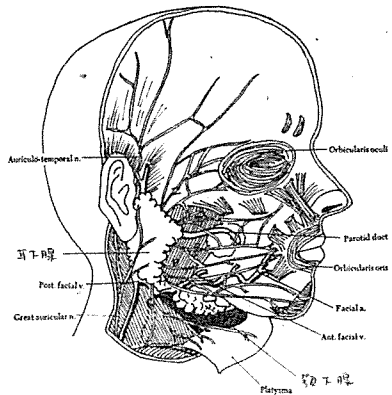
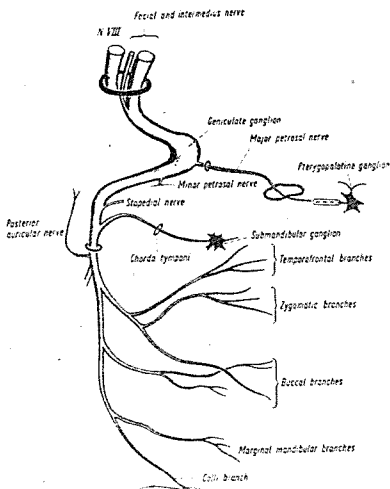
耳下腺內에서 神經幹은 上部 側頭顏面枝와 下部 顎部顏面枝로 나뉜다. 이 두 分枝가 末端에서 서로 융합되어 顏面神經叢 即 pes anserinus를 形成한다.

顏面神經이 지나는 顏面部나 唾液腺에 腫瘍이 생기거나, 甚한 外傷이 加해졌을 때, 一時的 또는

永久的인 癱瘓가 招來될 수 있다. 瘻불하방의 下顎우각부하방에서 切開를 가할 때, 特別히 어린이에서는 皮下脂肪組織보다 下部까지 加해져서는 안 된다. 乳兒에서는 더욱 表面에 神經이 나타나 있다(그림 11 參照). 顏面部에 切開時에도 顏面神經과 平行으로 해 준다. 顏面神經의 分枝는 손가락과 같이 부채모양으로 놓여있다(그림 12 參照).

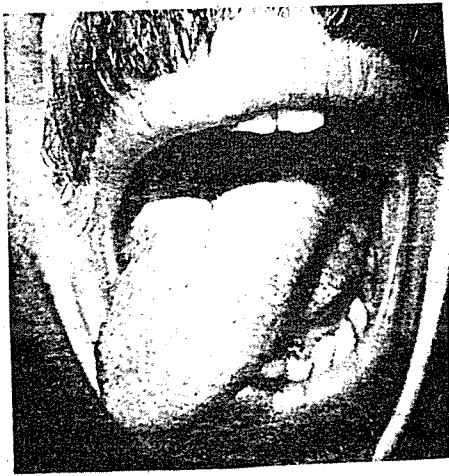淋巴腺 및 管은 後에 발달하는 耳下腺의 組織內 둘러싸이게 되며 耳下淋巴腺은 表在腺周圍群(superficial paraglandular group)과 深部腺內群(deep intraglandular group)으로 分類된다.

表在淋巴腺은 前耳部の 耳下腺筋膜鞘(parotid fascia sheath)에 位置하여, 側頭 및 前頭部, 眼瞼과 前耳部の 流出作用을 한다. 이것은 外頸精脈을 따라 後方의 表在頸部淋巴腺에 들어간다. 深部淋巴腺은 唾液腺實質, eustachian tube, 外



〈그림 10〉 顏面神經의 分枝

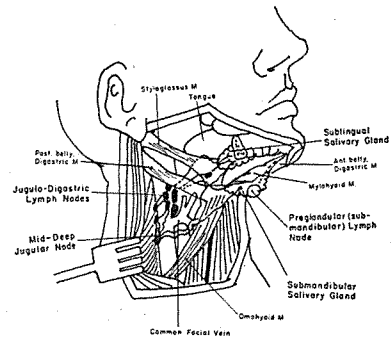




〈그림 15〉 舌右側 筋의 위축

이때 患側 舌部の 痲痺가 招來된다(그림 15 參照). 舌神經의 下顎下方, 腺의 最上面에 있으며 腫瘍의 壓迫이나 手術時 外傷으로 損傷을 받을 수 있다. 이때 舌 前方 2/3部位의 痲痺가 招來될 수 있다.

血管은 顏面動脈과 頤下動脈(submental artery)의 分枝가 分布된다. 顎下淋巴管(submandibular lymphatic vessel)은 顎下腺은 물론 唇部, 頰部, 齒齦, 齒牙 및 顏面下部에 分布되어 있다. 4개 내지 6개의 顎下淋巴腺이 下顎下方, 唾液腺의 表面에 놓여 있다. 淋巴節의 遠心性血管(efferent vessel)은 內頸精脈(internal jugular vein)을 따라 深顎部 淋巴系, 特히 顎下腹淋巴節(julodigastric node)과 顎舌骨淋巴節(julomylohyoid node)을 지난다(그림 16 參照).



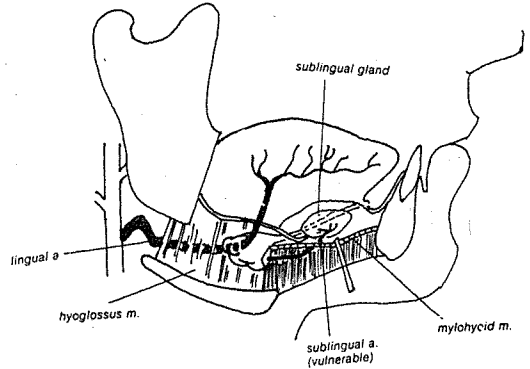
〈그림 16〉 顎下腺과 舌下腺의 淋巴系

### (3) 舌下腺

大唾液腺中 가장 작으며, 顎下腺의 1/2程度이

다. 口腔底 側前方部位에 있으며, 顎舌顎筋에 依하여 顎下腺과 나누어져 있다. 顎下腺管과 舌神經은 舌下腺과 頤舌筋(genioglossus muscle) 사이에 있다. 이 唾液腺은 下顎正中部位의 바로 內側에 位置하여 약 10~20개의 작은 管이 舌下溝에 開口한다. 이들 管의 폐쇄로 口腔底의 囊腫性 腫脹(蝦蟇腫)이 發生된다.

舌下動脈(sublingual artery)은 舌動脈의 分枝로, 舌下腺에 分布되는 主動脈이다(그림 17 參照).



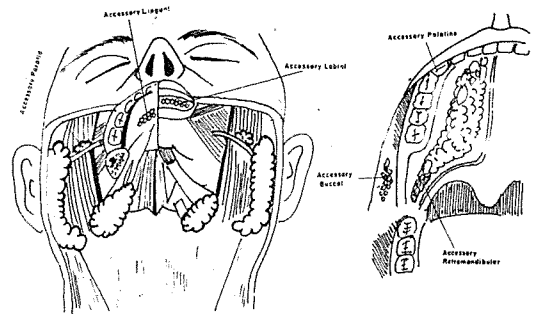
〈그림 17〉 顎下腺의 舌下動脈

顎下神經節의 교감神經섬유와 節後부교감神經 섬유가 舌神經과 병합되어 顎下腺과 舌下腺에 分布된다. 處置時 舌下動脈과 舌神經의 損傷에 유의하여야 한다.

舌下腺의 淋巴管은 舌부와 口腔底中心部 및 前方에 分布한다. 顎下腺에서와 같이 舌下腺後部の preglandular node와 求心性淋巴管은 內頸精脈을 따라 二腹下淋巴節(subdigastric node)로 들어간다.

### (4) 小唾液腺

口腔咽頭(oropharynx)의 粘膜은 小唾液腺으로



〈그림 18〉 小唾液腺은 口腔咽頭部에 전반적으로 分布되어 있다.

차 있다. 또한 唇部, 口蓋部, 頰粘膜, 口腔底, 舌部 및 後臼齒部 存在한다(그림 18 參照).

解剖學的인 面에서 口腔咽頭의 小唾液腺은 그들의 位置로 인해 매우 重要한 意味를 가진다. 即 腫瘍을 形成時 惡性化하는 傾向이 甚하다.

參 考 文 獻

1. Richard A. Davis, Barry J. Anson, John M. Budinger and LERoy E. Kurth: Surgical Anatomy of the Facial Nerve and Parotid Gland Based upon a Study of 350 Cervicofacial Halves, Surg., Gyneco. &

Obstet., Vol. 102, No. 4, 1956, p.385—412.  
 2. Gustav O. Kruger: Textbook of Oral Surgery, The C.V. Mosby Co., 4th ed., 1974.  
 3. Robin M. Rankew and Irving M. Polayes: Diseases of the Salivary Glands, W. B. Saunders Co., 1976.  
 4. D. State: Parotidectomy with Preservation of the facial Nerve in the Treatment of Tumors of the parotid Gland, Surg., Gyneco. & Obstet., Vol. 147, No. 7, 1978, p.95—96.

# 口腔解剖學

서울大學校 齒科大學

教授  
醫博

金 明 國 著

1978년 무정부 해부학 교과서에 이어, 이번에는 구강해부학 교과서를 펴내게 되었다.

이 책은 치과위생사와 치과기공사 그리고 치과대학생들에게도 꼭 필요한 내용을 중점적으로 실었다.


인체 중 가장 복잡한 무정부에 대한 전반적인 지식을 습득하기 위해 많은 시간과 정력을 소비함에도 불구하고, 전경 입상에 중요한 부분을 놓치는 경우가 많음을 절실히 느껴, 학생들이 공부하기 쉽고 이해가 용이하며 입상에도 적용할 수 있도록 이 책을 꾸며보았다.

이러한 의도로 이 책은 첫째, 학습시 이해하기 쉬운 해부학 그림집판을 실었고, 둘째, 강의 전에 예습에 편리하도록 용어를 정리하였으며 셋째, 배운 것을 숙지할 수 있도록 복습문제를 수록하였다. 학습의 전이상 용어는 가능한 한 한글과 한자 그리고 영어를 함께 묶어놓았다.

이 책을 저술한 목적은 어디까지나 학생들의 학습을 위한 것이므로, 차분히 공부해 나가면 누구든지 포기하지 않고 흥미를 느낄 것이라고 생각한다.

이 책이 완성되기까지 여러모로 도와주신 이 병태박사, 박 기석박사, 이 퇴덕선생, 김 정일선생, 최 덕표교제 감사드리며 본과 2학년 최 철호, 우 상두, 박 승진 군에게도 심심한 사의를 표하는 바이다.

아직도 미비한 점, 어색한 점이 있음을 느낀다. 이점에 대한 독자제언의 도움과 비판을 바라며 앞으로 더 향상을 기할 것을 약속해 마지않는 바이다.



<版型 4·6 倍判 約 230 面> <값 8000원 >