

42) Histiocytosis X -

Hand-Schüller-Christian's disease

전염성 만성질환으로 뼈의 eosinophilic granuloma 와 Letterer-Siwe's disease 와의 중간단계로 여겨진다.

臨床所見: 주로 6 1/2 歳の 男子아이에 好發하고, 頭蓋骨과 眼, 뇌하수체前葉에 이환되었을때 頭蓋冠의 손상과 眼球突出, 尿崩症 糖尿病이 나타나며, 頤과선과 肝, 췌장, 肺, 피부에도 나타날수 있다. 이는 상당수가 구강증상에 의해 처음 發見되고, 下顎에 많이 發現하여 붉은 色의 海線狀 치은을 보이고 Fig.102 치아가 早期脱落되기도 하며 口腔粘膜

에도 나타난다.

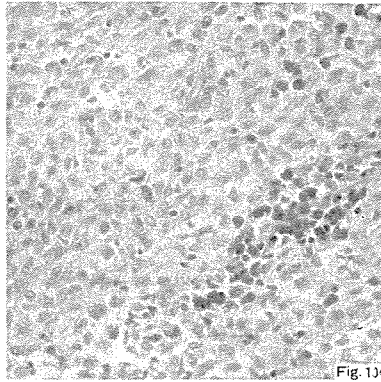
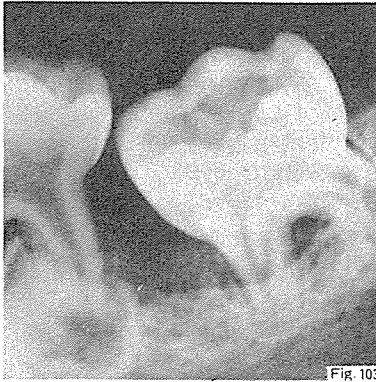
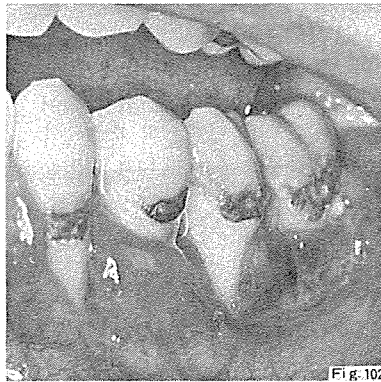
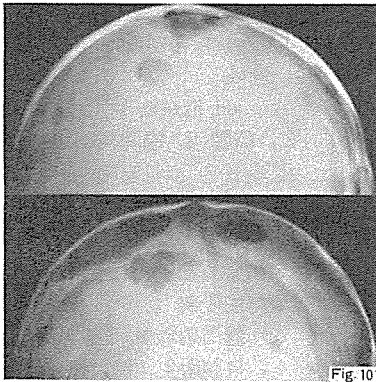
X-線所見: 不規則하게 punched out 된 頭蓋欠損을 보이고 (map cranium) Fig.101, 심한 骨과리로 이환된 치아가 floating 되어 나타난다. Fig.103

原因: 脂肪代謝장애로 유래함.

組織學的所見: 조직구와 好酸性세포들이 많이 나타난다. Fig.104

治療 및 豫後: 豫後는 不良 60% 정도 死亡率을 가짐. 소과술과 放射線치료법, 최근에는 prednisone 로법과 cytotoxic drug 에 依해 치료함.

鑑別診斷: multiple myeloma central eosinophilic granuloma



研究와 精誠을 다하는

Crown Bridge 用

九井合金

Type "A" 黄白色

Type "B" 白色



眞 金 社



266-5575
261-6759

서울特別市 鍾路区 禮智洞 136-1