

## 흉부손상에 의한 외상성 가사 4 예

김현순\* · 이두연\* · 안광필\* · 김영태\* · 조범구\*\*

— Abstract —

### Traumatic Asphyxia with Compressive Thoracic Injuries — 4 Cases Report —

Hyun Soon Kim, M.D., Capt., M.C.,\* Doo Yun Lee, M.D., Maj., M.C.,\*

Kwang Phil Ahn, M.D., Maj., M.C.,\* Young Tae Kim, M.D., Lt., C., M.C.,\* Bum Koo Cho, M.D.\*\*

A severe crushing injury of the chest produce a very striking syndrome referred to as traumatic asphyxia.

This syndrome is characterized by bluish-red discoloration of the skin which is limited to the distribution of the valveless veins of the head and neck.

And also if it is characterized by bilateral subconjunctival hemorrhages and neurological manifestations.

But these clinical entities faded away progressively in a few weeks. Approximately 90% of the patients who live for more than a few hours will recover from traumatic asphyxia when it occurs as a single entity. And so, death results from either severe associated injuries or from subsequent infection, rather than from pulmonary or cardiac insufficiency in traumatic asphyxia.

We have experienced 4 cases of traumatic asphyxia with severe crushing thoracic injuries at department of the chest surgery, Capital Armed Forces General Hospital during about 3 years from April 1977 to Aug. 1980.

The 1st 22 year-old male was struck 2½ ton truck on the road and was transferred to this hospital immediately.

He had taken tracheostomy due to severe dyspnea with contusion pneumonia and for removal of a large amount of bronchial secretion.

The 2nd case was 23 year-old male who was got buried in a chasm. In this case, the heavy metal post tumbled over him back while at work. The 3rd case was 39 year-old male who leapt out of a window in 5th story while fire broke out in living room by oil stove heating.

He had multiple rib fracture with right hemothorax and right colle's fracture and pelvic bone fracture. The last 22 year-old male was run over by a gun carriage.

The wheel of this gun carriage passed over his thorax and right chin. He was brought to this hospital by helicopter. When he was first examined at emergency room, he was in semicomatose state and has pneumomediastinum with multiple rib fracture and severe subcutaneous emphysema. As soon as he arrived, bilateral closed thoracostomy was performed and cardiopulmonary resuscitation was done.

In hospital 8th weeks, chest series showed fibrothorax in right side even if chest wall stabilized. All 4 cases had multiple petechiae over their faces and chest and bilateral subconjunctival hemorrhages referred to as traumatic asphyxia. 3 cases except one case who received splenectomy, had been suffered

\* 국군수도통합병원 흉부외과학교실      \*\* 연세대학교 의과대학 흉부외과학교실

\* Department of thoracic surgery, Capital Armed Forces General Hospital.

\*\* Department of Thoracic and Cardiovascular Surgery, Yonsei University College of Medicine.

from contusion pneumonia and had been treated with respiratory care.

In these 3 cases, they had warning of impending injury before accident, and took a deep breath hold it and braces himself.

And also, even if he had not impending fear in remaining one case, he had taken a deep breath and had got valsalva maneuver for pulling off the heavy metal post.

Intrathoracic pressure rose suddenly and resulted to traumatic asphyxia in this situation. All these cases were recovered completely without sequelae except one fibrothorax, right.

## 서 론

외상성 가사는 흉부나 상부부에 심한 타박이나 압박을 받은 후 흉곽내압의 상승으로 호흡곤란이 야기되며, 두부의 피하출혈, 경막하출혈 및 안면, 흉부 상부 등에 반상출혈이 동반되는 증상으로 비교적 희귀한 임계 질환으로 1837년 Ollivier<sup>1)</sup>에 의해 처음 기술되었다. 그는 그당시 군중들에 밟힌 사람들의 부검에서 뇌경부 정색증, 결막하출혈, 뇌혈관의 울혈등을 발견하였고 이를 Masque ecchymotic 이라고 명명하였다. 최근에는 교통수단의 발달, 생활양식등의 대량화, 집단화하는 경향으로 사고시 외상성 가사는 더욱 많이 발생할 가능성이 있다. 저자는 흉부의 심한 타박으로 발생한 외상성 가사 4예를 경험하였기에 이에 문헌고찰과 더불어 보고하는 바이다.

## 증 례 1

환자 : 이 ○ 식, 남자, 22세

병력 : 본 환자는 1977년 4월 9일 오전 9시경 2 1/2톤 화물차량에 좌측 흉부 및 좌측 하지를 치였다. 즉시 인근 ○○병원에서 응급처치를 시행한 후 ○○후송병원으로 후송하였고 수혈 및 수액요법을 시행한 후 다시 본 국군수도통합병원으로 후송되었으며 후송 시간은 약 5시간이 소요되었다.

### 1. 이학적 검사소견

○○후송병원 응급실 도착당시 간헐적인 각혈이 있었고, 후송도중 실신 및 의식소실이 있었으나 본 병원 응급실 도착당시 정신상태는 다시 명료하였다. 혈압은 110/50mmHg, 맥박은 분당 84회이며 호흡은 분당 20회였다. 안면은 창백하였으나 반상출혈이 있었고, 안와 주위는 팽창되어 있었고 결막은 울혈되어 있었으며 결막하 출혈이 나타났으며 비출혈이 있었다. 흉부 소견상 흉부 전벽에 반상출혈이 있었으나 피하기증은 없었고, 청진소견상 전체적으로 수포음이 청진되었다. 심장 첫 진소견상 특이한 소견은 없었다.

복부 소견은 정상범위였으며 하지운동 역시 정상범위였다. 사건발생 14시간후 23:00시경 고열과 심한 흉부동통 및 호흡곤란이 있었고, 좌측 호흡음이 감소되어 있었다. 다시 본 국군수도통합병원으로 후송되었고 흉부 청진소견상 전좌측 폐에서 수포음이 청진되었다. 입원 2일후까지 계속적인 호흡곤란과 간헐적인 혈담이 배출되었고 호흡수 역시 증가되었으며 호흡곤란을 호소하였다.

### 2. 혈액 검사소견

○○야전병원 도착당시 혈액검사소견상 Hb : 13.0gm %, Hct : 35 %이었고, WBC : 17800/mm<sup>3</sup>, Neutrophil : 76 %, lymphocytes : 24 %였다. 소변검사소견상 알부민 : (+)로 단백뇨가 발견되었으나 당뇨는 없었다. 또한 WBC : 2~3/HPF와 RBC : 4~6/HPF로 혈뇨가 증명되었다.

### 3. 심전도 소견

본 환자의 입원후 심전도 소견상 심 박동수는 80회 /분이었고 부정맥이나 전도장애 등도 없었으며 심장 손상에 관한 특이한 소견은 발견되지 않았다.

### 4. 치료 및 경과

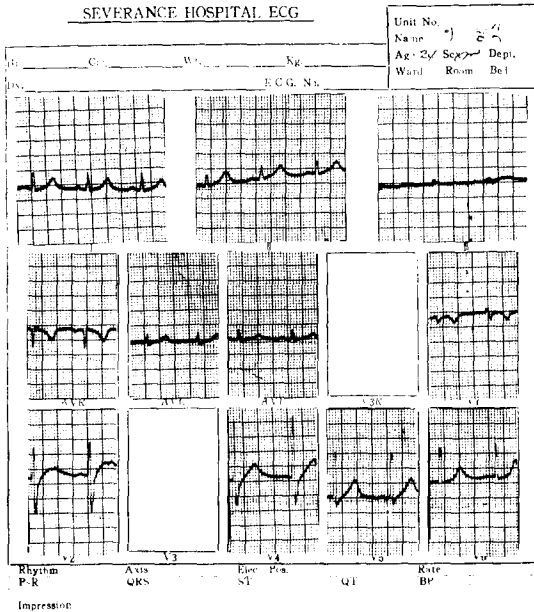
본 환자에선 입원 2일후 기관 절개술을 시행하여 빈번한 기관내 흡인을 시행하였다. 술후 3일째 흉부 소견상 양측 호흡음이 명료하였고 그 다음날 기관 내관을 제거할 수 있었다.

사고발생 13일째 결막하 출혈은 소실되었고 기관 절개부위 창상감염도 원치되었다. 본 환자의 동반 손상으로는 1, 5요추 압박골절이 있었으나 약물치료 및 물리치료 후 크게 호전되어 동년 6월 1일 퇴원하였다.

## 증 례 2

환자 : 김 ○ 중, 남자, 23세

병력 : 본 환자는 1979년 12월 21일 터널 작업중 1.8m 높이의 철근 콘크리트 기둥을 뚫는 순간 터널이 붕괴되면서 철근에 등을 맞고 매몰되어 실신되었다. 즉시 응급처치하면서 응급후송되었다. 본 환자의 후송에



197 M. D.

M. D.

Fig. 1. 증례 1의 심전도 소견.

심장손상에 관한 특이한 소견은 발견되지 않았다.

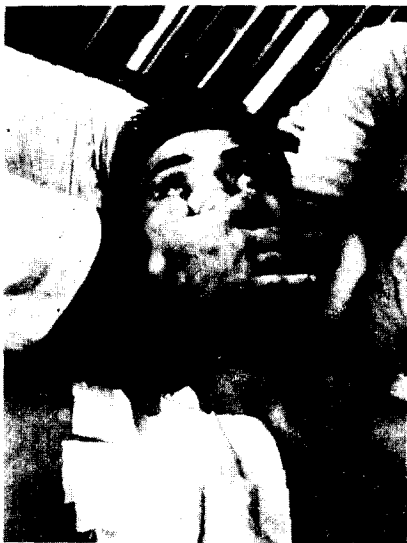

Fig. 2. 김 ○ 중의 사고직후 나타난 외상성 가사. 안면부의 자색변화, 결막하 출혈 및 흉부 상부에 반상출혈이 보인다.

는 약 1시간 30분이 소요되었다.

### 1. 이학적 검사소견

응급실 도착당시 의식기민상태였으며 극히 과민하였으며 발작이 있었으나 구토는 없었다. 동공은 중등도로 확장되어 있었고 광반사는 존재하였다. 그의 표재성 복근반사, 슬개건반사 등은 정상범위였고 바빈스키 징후는 없었다.

혈압은 90/60mmHg로 저혈압이었고 맥박은 분당 120회로 빈박이었다. 안면은 창백하였고 자색이였으며 두부창상은 없었으나 결막하 출혈이 양측으로 존재하였으며 전형적인 Raccoon's eye였다. 흉부소견상 흉부전벽면 심한 반상출혈이 있었고 거친 호흡음이 양측 흉부에서 청진되었다.

### 2. 혈액 검사소견

본 환자의 혈액 검사소견상 Hb : 13gm/dl, Hct : 43%였으며 WBC : 37500/mm<sup>3</sup>으로 크게 증가되어 있었고 소변검사소견상 단백뇨 (+), WBC : 5~10/HPF, RBC : 3~5/HPF로 혈뇨소견이 보였다.

### 3. X-선 촬영소견

흉부 단순촬영소견상 폐수종이나 폐출혈, 기흉 및 혈흉은 없었다. 그의 동반된 손상으로 10, 11, 12 흉추골절과 우측 11, 12 늑골골절, 1, 2, 3 요추의 우측 횡 용기골절이 동반되었었다.

### 4. 안과 소견

양측 안와주위와 안검에 부종은 없었으나 심한 점상출혈과 반상출혈이 있었고 안면의 반상출혈과 동일하였다.

심한 결막하 출혈이 있었으나 각막 및 안저소견은 정상범위였고 시력 역시 사고전과 변함이 없었으며 EOM은 안구정위상태였다. 사고 3일후 결막하 출혈 반흔은 부분적으로 쇠퇴하였고 1주일째엔 소실되었다.

### 5. 수술소견

본 환자는 입원후 계속적인 수혈 및 수액요법을 시행하였으나 혈압상승이 뚜렷하지 않았으며 복부 소견상 복부 경직이 심하며 복부 팽만이 관찰되었고 장음은 청진되지 않았다. 수술전 비장파열의 진단하에 좌측 중 복부절개로 개복하였다.

개복즉시 약 1000cc 가량의 혈괴가 있었고 신장 및 뇨관 손상은 없었으나 심한 후복막 혈괴가 있었고 비장경이 파열되어 있었다. 비장절제를 시행하였고 절제된 비장은 10×9×8.0cm 크기로 90gm이었고 내부엔 전제적으로 혈괴가 형성되어 있었다. 그의 간장, 위, 소장 및 대장 모두는 정상이었다. 우측 횡격막 후방에 좌상

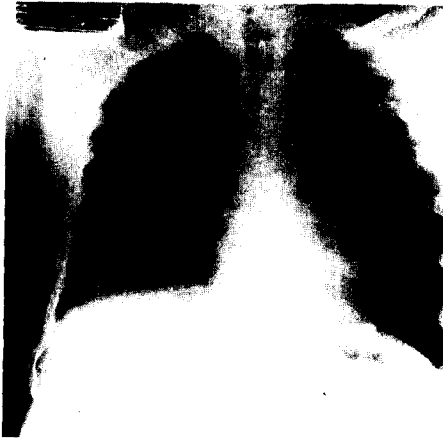

Fig. 3. 김 ○ 중의 흉부단순촬영소견.

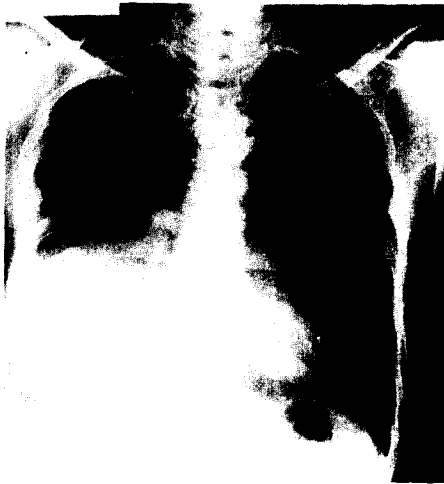

Fig. 4. 이 ○ 조의 흉부단순촬영소견.

흉부단순촬영소견상 심한 우측 혈흉소견을 보이고 있다.

이 있었고 수술중 천공되었다. 복부절개를 우측 흉부까지 연장시켜 우측 흉부를 개흉하였고 횡격막 파열을 봉합하였고 하나의 흉관을 삽입하고 수술을 마쳤다.

술후 6일째 우측 하엽에 무기폐가 발생하였으나 빈번한 기관 흡입조작으로 호전되었다. 결막하출혈은 사고발생 2주후에 소실되었으며 그동안 시력장애는 없었다. 그후 환자상태는 양호하였고 술후 4주후에 퇴원하였다.

### 증 례 3

환 자 : 이 ○ 조, 남자, 39세

병 력 : 상기 환자는 1979년 11월 26일 23시 10분경 5층 아파트 거실에서 수면중 가열된 석유난로 파열로 화재가 발생하였다. 환자는 당황한 나머지 뇌졸중으로 치료중인 부친을 두팔로 안은 다음 5층 베란다를 통해 지상으로 뛰어내렸다. 부친은 즉사하였고, 본 환자는 즉시 본 국군수도통합병원으로 응급 후송되었다.

#### 1. 이학적 소견

본 환자는 후송도중 순간적인 실신은 있었으나 응급실 도착당시 의식소실은 없었다. 두부 손상이나 두피 파열 등은 없었고 경부강직 및 경정맥 울혈도 없었다. 결막 빈혈이나 공막 황달은 없었으나 안검반상출혈과 결막하 출혈은 있었다. 동공의 광반사는 정상 범위였고, 안저 소견 역시 명료하여 망막출혈이나 부종은 없었다. 그외 뇌막 자극증상이나 소뇌 증상은 없었고 상하지의 운동 및 감각기능은 정상범위였다. 흉부정진소견상 우측 하부의 호흡음은 감소되어 있었고 수포음이 들렸으나 좌측 부위는 명료하였다. 복부소견 역시 특이한 소견은 없었다.

#### 2. 혈액 검사소견

본 환자의 혈액 검사소견상 Hb : 10.6gm%, Hct : 32%였으며 WBC : 11800/mm<sup>3</sup> 이었고 소변검사 소견상 단백뇨 및 당뇨가 없었으나 WBC : 0~1/HPF, RBC : 1~3/HPF로 혈뇨는 발견되었다.

#### 3. 흉부 X-선 소견

본 환자의 입원 2일째 흉부 단순촬영소견상 우측 혈흉이 발생되었으며 좌측 8, 9번째 늑골골절 동반이 발견되었다. 흉부 삼관술후 X-선 소견상 좌상성 폐염을 의심하는 음영은 잔존하였다.

#### 4. 안과 소견

안과 소견상 안검부종이나 안검하수는 없었으나 안검반상출혈이 있었고 양측 결막하 출혈이 존재하였으나 광반사는 정상범위였다. EOM의 제한이나 변위는 없었으며 단순 결막하출혈이었고 사건발생 45일후인 1980년 1월 10일 현재 우측 결막하 출혈혼은 검은 색깔로 잔류하여 있었다.

#### 5. 경과 및 치료

입원 2일째 정신상태는 양호하였으나 흉부 단순촬영소견상 좌측 8, 9번째 늑골골절 및 좌측 혈흉이 발생하였다. 폐쇄식 흉부삼관술을 시행하였고 500cc 가량의 혈액이 배출되었다. 그외 우측 완관절의 콜레스 골절과 우측 팔관절이 동반되었다. 완관절의 콜레스 골절은

소석고붕대로 치료하였고 골반골절은 부동요법으로 치료하였다.

입원 3일째부터 계속되는 고열과 흉부 X-선 소견상 우측 중엽에 좌상성 폐염을 의심하는 음영이 잔존하였다 객담 배출을 고무시키면서 간헐적인 기관흡입을 시도하였고 대량의 항생제를 복용하였다. 첫 2주간 크리스탈 페니실린 2000만 단위를 정맥주사로 투여하였고 K-M 1.0gm을 매일 근육주사하였다. 다시 2주간 암피실린 4.0gm을 정맥으로 투여하면서 G-M 160mg을 1일 2회 근육주사하였고 다시 세파메진 4.0gm과 G-M 160mg을 2주간 계속 투여하였다. 발열 현상은 호전되었고 1980년 2월 5일 경과 양호하여 퇴원하였다.

#### 증 례 4

환 자 : 박 ○ 윤, 남자, 22 세

병 력 : 상기 환자는 1980년 4월 30일 15시경 포차에서 떨어지면서 5톤가량의 ○○mm포 바퀴에 깔렸으며 포바퀴는 등과 오른쪽 뺨을 비스듬히 지났다. 사고당시 의식은 있었으나 ○○야전병원으로 후송후 반혼수상태였으며 다시 응급처치후 수혈받으면서 헬기로 국군수도동합병원으로 후송되었다.

후송에는 4시간 40분이 소요되었다.

##### 1. 이학적 소견

상기 환자는 응급실 도착당시 반 혼수상태였으며 안면경부, 흉부 및 복부, 상하지까지 피하기종이 심하였다. 혈압은 120/80mmHg, 맥박은 분당 86회였으며 호흡수는 42회/분으로 빈호흡이었다. 양측 안검부종과 결막하 출혈이 있었고 우측 안구 역시 심한 부종이 동반되어 있었다. 경부 강직이나 경경맥 울혈은 없었다. 양측 동공은 산대되어 있었으나 광반사는 존재하였다. 그 외 우측 상악 및 하악에 부종이 있었으며 좌측 주관절 및 우측 하지에 좌상 및 부종이 동반되어 있었다. 좌측 흉부는 압박성 다발성 늑골골절로 함몰되어 있었고 우측 흉벽 역시 다량의 혈괴가 운집되어 있었다. 전 흉벽에 분포된 피하기종은 두부에서 상하지 및 음낭까지 파급되었다.

##### 2. 혈액 검사소견

본 환자의 응급실 도착당시 Hb : 11.9gm%, Hct : 35%였으며 WBC : 16000/mm<sup>3</sup> 이었고 Na : 132mEq/L, K : 5.0 mmol/L, Cl : 16mEq/L이었다. 소변검사소견상 다량의 적혈구가 배출되어 혈액색깔이었다.

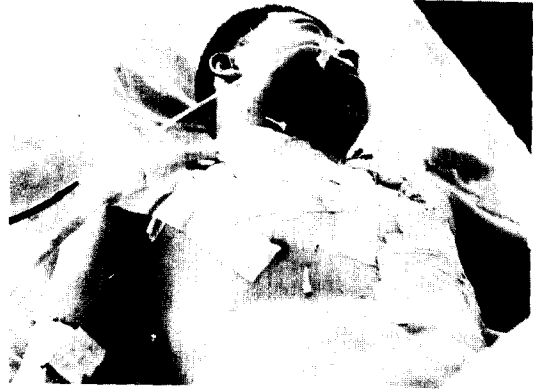

Fig. 5. 박 ○ 윤의 사고직후 나타난 외상성 가사.

안면부, 흉부전면의 자색변화 및 심한 피하기종이 복부까지 파급되어 있다.

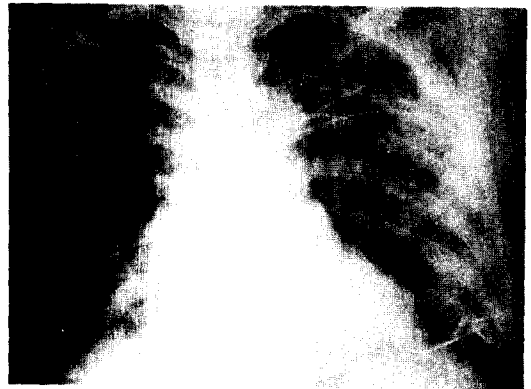

Fig. 6. 박 ○ 윤의 흉부단순촬영소견.

다발성 늑골골절, 양측과 양측으로 삽입된 배액관이 보이며 심한 피하기종을 볼 수 있다.

##### 3. 흉부 단순촬영소견

흉부 단순촬영소견상 다발성 늑골골절, 양측(우측 2, 3, 4, 5, 6, 7, 8, 9, 10 번째 늑골골절과 좌측 2, 3, 4, 5, 6 번째 늑골골절)이었으며 심한 혈기흉 양측이었으며, 중격동 기종 및 피하기종이 심하였다.

##### 4. 경과 및 치료

상기 환자는 응급실 도착즉시 폐쇄성 흉관 삽입술을 시행하였다. 혈액 및 공기 유출이 심한 우측 늑막강엔 2개의 삽관을, 좌측엔 하나의 삽관을 삽입하였다. 기도 확보 및 비합리성 호흡운동을 억제시켰다. 전신 피하기

중 역시 다발 피부절개로 크게 호전되었으며 호흡곤란 증세 및 혈뇨소견도 소실되었다. 사건발생 2주 후인 1980년 5월 14일 결막하 출혈흔 역시 소실되었고 흉관 배액 역시 감소하여 흉관을 모두 제거하였다. 좌측 주관절 좌창은 고식적 치료로 회복되었다.

1980년 5월 19일 다시 심한 호흡곤란을 호소하였고 우측 흉부 청진소견상 호흡음이 청진되지 않았으며 흉부 단순촬영소견상 심한 늑막 삼출액 소견을 보였다. 다시 흉관을 삽입하였고 약 500cc 가량의 맑은 노란색의 늑막액이 배출되었다. 그후 거의 매일 400~500cc 가량의 늑막 삼출액이 배출되었으며 동년 6월 24일 흉관을 제거할 수 있었다. 6월 9일엔 우측 하악골자 골절로 전신마취하에서 수술받았다. 1980년 6월 28일 현재 경과 양호하나 흉부 X-선 소견상 우측 흉부전체가 섬유흉 소견을 보였다. 호흡음 역시 감소되어 있었다. 흉벽의 비합리적 운동이 안정되면 폐 스캔닝 및 기관지조영, 기관지경 검사 등을 시행할 예정이다.

## 고 안

1837년 Olivier<sup>11)</sup>가 외상성 가사환자의 부검 소견을 기술하여 Masque ecchymotique 로 명명한 이래 1900년 Perthes<sup>12)</sup>는 흉부나 상복부에 심한 압박상을 받은 후 정신 우울, 이상고열, 혈담, 호흡급속, 좌상성 폐염 등이 동반함을 보고하였다. 또 이들은 안면부, 경부 및 견갑부 피부에 자색변화, 결막하 출혈, 식도출혈, 현미경적 혈뇨, 말초신경 손상, 척수 운동마비가 동반한다고 하였다. 저자의 경우 전에서 안면부, 경부, 흉부전면 피부 등에 반상출혈 및 자색변화가 발생하였고, 결막하 출혈이 발생하였다. 또한 3예(75%)에서 좌상성 폐염 소견이 있었고, 혈뇨는 전에서 존재하였으나 특이한 척수신경 손상은 없었다.

Perthes 등은 이 증후군의 발생엔 2가지 기전이 작용한다고 했으며 첫째는 정맥판막이 불완전하거나 없는 무명정맥, 경정맥으로부터 두경부로 혈류 역류의 결과이며, 둘째는 복부 교감신경계의 자상으로 두 경부혈관의 확장으로 발생한다고 하였다. 이들 기전이론은 Beach와 Cobb<sup>9)</sup>가 부검조직검사에서 충혈된 소혈관을 밝힘으로써 근거를 뒷받침하였다. 1908년 Bolt<sup>9)</sup> 등은 외상성 가사의 발생원인으로 심한 흡입, 성문폐쇄, 흉복부 영향 및 경부와 안면부의 세정맥 혈류 울혈을 유발하는 흉복부 압박 4가지로 설명하였다. 1971년 Haller<sup>6)</sup> 등은 약간의 안구돌출이 동반되며 일시적인 동공변화 및 안구신경마비도 보고하였다. Heuer<sup>14)</sup> 등에 의하면 25%에서 망막출혈도 동반된다고 하였다. 저자의 경우 망막출혈은 없었으며 1예에서 안검 및 안구 부종이 동반

되었다. 또한 외상성 가사의 30%에선 일시적인 실신이 동반되며 이 경우엔 바빈스키 증후도 나타날 수 있으나 수일내 회복된다고 하였다. 저자의 경우 정신 기민상태와 발작이 동반된 1예가 있었으나 바빈스키 증후는 없었고 곧 회복되었다.

1974년 Sandiford<sup>14)</sup> 등은 이들 신경증상은 연뇌막 혈관의 울혈로 뇌혈관의 울혈 및 뇌출혈보다는 흉복부장기 압박에 의한 두개강내압의 증가로 뇌부종 및 뇌실질저산소증에 기인한다고 하였다.

Williams<sup>16)</sup> 등은 개실험에서 흉복부 압박에의 85%에서 경동맥 혈류감소가 증명된 바 있다. 1960년 Fred와 Chandler<sup>3)</sup> 등은 이들 외상성 가사에선 수분이 내에 사망하거나 완전히 회복되는 예가 많으며 이들 사망원인은 특히 동반된 장기손상의 정도에 기인한다고 했다. 1968년 Williams 등은 외상성 가사의 발생 원인 중 환자의 공포반응을 강조하였다. 즉 외상성 가사의 흉복부 압박사고를 인식한 환자는 공포반응이 작용하여 깊게 심호흡을 하게 되고 곧 성문을 폐쇄시켜 흉곽내압을 증가시키게 된다. 이순간 흉복부에 심한 압박이 가해짐으로써 외상성 가사가 발생한다고 하였다. 이들은 개실험에서 기관 삽관후 인공적으로 기관내에 공기를 흡입시킨 후 기관을 폐쇄하였고 다시 흉부 주위의 기낭주머니를 이용 흉부압박을 시도하여 상공정맥압을 상승시켜 전형적인 외상성 가사를 유발시켰다. 저자의 경우 3예에선 공포반응이 존재하였고 1예에선 공포 반응은 없었으나 작업중 깊은 심호흡후 성문 폐쇄동작을 하고 있었다. 1971년 Haller 등은 외상성 가사의 주요 합병증으로 신경계 혹은 호흡기계 합병증이 있으며 호흡기계 합병증으로 폐실질내의 출혈, 폐수종, 중격동 기종 및 기흉 및 혈흉등이 있으며 일찌기 Perthes 는 흉부 손상후 폐렴침윤을 좌상성 폐염으로 명명한 바 있다. 저자의 경우 3예(75%)에서 좌상성 폐염이 합병되었었다. 폐실질에 발생한 합병증 역시 가역성 병소이나 광범위한 폐부종이나 폐출혈은 가스확산이 안되며 간혹 치명적인 합병증일 수 있다. 외상성 가사의 치료원칙이 따로 있을 순 없으나 응급실 도착즉시 외상성 가사의 식별과 신속한 병소진단과 소생술을 시행하여야 한다. 대부분이 흉부 단순상이므로 주위 장기 손상식별이 중요하다. 저자의 1예에서 비장파열이 동반되었었다. 호흡기계 합병증이 심한 경우엔 산소흡입외 기관삽관, 기관절개 및 보조호흡이 필요하다. 1976년 Jones<sup>8)</sup> 등은 외상성 가사에서 혈액가스 검사상 혈중 산소감소 및 호흡성 산중독이 발생하여 2주이상 호흡기 사용하였고 I MV도 사용하였다. 또한 심한 흉부압박으로 척수국소빈혈로 하지 운동마비가 동반되었다고 하였다. 저자의 경우엔 하지 마비증상은 없었다.

Shamblin<sup>15)</sup> 등은 이들 증후군은 가사된 상태보다는 압박성 청색증 혹은 울혈성 청색증이라는 용어가 병리생리학적으로 더욱 적합하다고 했으며 다만 습관에 의해 외상성 가사로 명명되었다고 했다.

## 결 론

1. 국군수도통합병원 흉부외과에서는 1977년 4월부터 1980년 7월까지 3년 3개월간 흉부 둔좌상으로 입원한 환자중 외상성 가사가 발생하였던 4예를 경험하였기에 문헌고찰과 더불어 보고하는 바이다.

2. 3예에서 좌상성 폐렴이 동반되었고 이중 1예에서 기관절개가 필요하였고 3예에서 기관삽입이 필요하였다. 1예에선 심한 중격동 기종이 동반되었으나 신경증상은 일시적인 반 혼수상태 및 발작이 1예에서 있었으나 곧 회복되었다. 혈뇨소견은 전예에서 동반되었다.

3. 증례 2를 제외한 3예 모두에서 사건전 공포 감정이 존재하였다. 또한 사건발생을 전혀 예기치 못한 증례 2에서도 거동뽐는 작업중 심호흡후 성문을 폐쇄한 Valsalva maneuver 중이었다. 이와 같은 성문 폐쇄 및 심호흡 동작이 외상성 가사를 유발하는 인자로 작용했던 것으로 사료된다.

4. 안과 소견상 1예에서 안검 및 안구 부종이 동반되었고 전예에선 결막하 출혈이 동반되었다. 그외 특이한 소견은 없었다.

5. 문헌고찰중 외상성 가사의 사망은 수분 이내이거나 동반된 타장기 손상정도에 기인한다고 하였다. 저자의 경우 동반된 타장기손상은 1예에서 비장파열이 있었고, 4예 모두 30분 이상 5시간 정도의 후송 도중 사망하지 않은 예에서 고찰되었다.

## REFERENCES

1. Carveth, S.W., M.D., Mathews, M.J., M.D., Gilligan, J.P., M.D. : *Traumatic asphyxia with acute rupture of the diaphragm. JAMA, 213:215-202, 1967.*
2. Ectors P., M.D., Bosschaert, T., M.D., Vincent, G., M.D. and Jranken, L., M.D. : *Traumatic asphyxia : An unusual cause of traumatic coma and paraplegia, case report. J. Neuro surg., 51:375, 1979.*

3. Fred, H.L. and Chandler, F.W. : *Traumatic asphyxia, Amer. M. Med., 29:508-517(Sept.) 1960.*
4. Haller, J.A., Jr., M.D., Donahoo, J.S., M.D. : *Traumatic asphyxia in children : pathophysiology & management. The Journal of trauma, 453-6, 1971.*
5. 홍준석, 이용장, 서재호: 외상성 가사, 15예에 대한 임상적 고찰. 대한외과학회지 19, 25~29.
6. Haller Ja, Jr, Donahoo JS ; *Traumatic asphyxia in children : pathophysiology & management. J. Trauma 11:453-457, 1971.*
7. Hueter, C. : *Ueber die dilatation der blutgetaesse der Koptes bei schweren Verletzungen des unterleibes. Deutsche Ztschr. F. Chir., 4:382, 1874. (Case included in article with listed title).*
8. Jones, M.D. M.D., CPT MC., James, E.C.M.D., LTC MC. *The management of traumatic asphyxia case report & literature Review. The Journal of trauma, 235-238, 1976.*
9. Laird W.B. and Borman, M.D. : *Traumatic asphyxia : With report of five additional cases. Surg. Gyne. and Obst., 50:578-585, March, 1930.*
10. Moore, JD., Mayer JH., Gago, O. : *Traumatic asphyxia. Chest 62:634-636, 1972.*
11. Ollivier D. : *Relation madicale des evenements survenus au Champ-do-Mars le 14 Juin 1837-Ann D'hyg 18:485, 1937. (Cited to William, et al.)*
12. Perthes, G. : *Ueber : "Druckstauung." Deutsche Ztschr chirurg 55:384, 1900. (Cited to William, et al.)*
13. Ravin, JG., Meyer, RF. : *Fluorescein angiographic findings in a case of traumatic asphyxia. Am. J. Ophthalmol., 75:643-647, 1973.*
14. Sandiford JA., Sickler D. : *Traumatic asphyxia with severe neurological sequelae. J. trauma 14:805-810, 1974.*
15. Shamblin, J.R. and McGoon, D.D. : *Acute thoracic Compression with traumatic asphyxia. Arch. Surg. 87:967-975 (Dec.) 1963.*
16. Williams JS., Minken, SL., Adams, JT. : *Traumatic asphyxia-reappraised. Ann. Surg., 167:384-392, 1968.*