

실험적구루병에서 백서 치아조직 변화에 관한 현미경학적 연구

연세대학교 치과대학 소아치과학교실

최 돈 욱 · 이 중 갑

I. 서 론

구루병은 성장하고 있는 동물에서 유골조직에 무기질 침착이 되지 않는 것으로 골격의 성장지연과 더불어 치근단농양으로 유치조기상실, 영구치 맹출 지연이 나타난다.

비타민D와 칼슘 및 인이 치아나 골과 그 주위조직의 석회화에 관계되는 것은 이미 여러 실험연구에서 밝혀졌다.

Mellanby(1929)¹⁾, Becks 등(1931)²⁾ Harrison(1966)¹⁰⁾ 및 Steenbock³⁾ 등은 비타민D 결핍과 동시에 칼슘과 인의 비율을 변화시킨 사료로 실험적 구루병을 야기하였으며, Omdahl(1971)²¹⁾ 등은 약제(예, strontium)를 사용하여 무기질대사를 방해하므로써, Erdheim(1914), Robinson(1978)²⁷⁾ 은 상피소체 홀몬의 작용을 방해하여 구루병을 일으켜 그때 초래되는 치아변화에 대하여 연구하였다.

Becks²⁾ 등은 실험적 구루병에서 치조골의 육주골(Trabecular bone)이 주로 유골조직으로 되며, 치아의 생리적 이동에 따른 골흡수의 부전과 조상아세포의 위축소견을 관찰하였다. Weinmann⁴²⁾ 등도 백서에 rachitogenic diet를 투여하였던 바 법랑질 형성부전은 없었으나 실험초기에 상아질에서 "calciotraumatic line"이 출현하고 "interglobular texture"로 나타난다고 보고하였으며, Gallo(1979)⁹⁾ 는 구루병환자에서 상아질의 형성장애로 인하여 충치등의 병변이 없이 치근단 농양(Spontaneous dental abscess)이 초래되어 치아가 조기 상실된다고 하였다. 또한 Urist(1941)²⁰⁾ 는 백서에 구루병을 일

으킨 다음 치조골을 골절시켜 그 회복과정을 정상과 비교하면 석회화가 안되어 결체조직이나 섬유성 연골조직으로 된 가골(Callus)로 피복되고 그 내부도 석회화되지 않은 유골조직으로 된다고 했다. 이에 저자는 구루병을 야기시켜 그때 초래되는 치아조직 특히 상아질에 미치는 영향을 조사하고 치수병변 및 치근단 농양의 원인을 알고자, 다음과 같은 실험을 시행하여 다소의 지견을 얻었기에 그 결과를 보고하는 바이다.

II. 실험재료 및 방법

가. 실험재료

실험동물로는 생후 24일된 체중 60gm 내외의 백서(albino rat) 64마리를 암수 구별없이 사용하였다.

실험동물을 대조군과 실험군으로 나누었으며, 대조군 24마리는 보통식 시판 배합사료를, 그리고 실험군 40마리에는 Steenbock과 Black의 rachitogenic diet No.2965를 투여하면서 암실에서 사육하였다.

<도 1> Steenbock-Black rachitogenic diet No.2965의 구성 성분

yellow corn	76 part
gluten	23 part
sodium chloride	1 part
calcium carbonate	3 part

(도 2) Rachitogenic diet와 시판 배합사료의 무기성분 함량비교 및 백서의 1일 필요량 (amount/100 gm of diet)*

	requirement	Rachitogenic diet	Normal diet
CHO		24.24 g	46 g
Protein	15-21 g	10.98 g	12 g
FAT		1.13 g	3 g
Calcium	600 mg	1,236.3 mg	400 mg
Phosphorus	400 mg	112.4 mg	400 mg
Vit. A	300 I.U	304 I.U	300
Vit. D	100 I.U.	-	111 I.U.
Cal		133.3 cal	260 cal

* The Biochemist's Handbook, London, Spon 1961, Watt, R. K. and Merrill, A. L.; Agriculture Handbook No. 8

나. 실험방법

일반사료와 rachitogenic diet를 투여하기 시작한 날로부터 매 7일마다 대조군 3마리와 실험군 5마리를 체중을 측정 한 후, 희생시켜 하악골과 대퇴골을 적출하였으며 적출된 조직을 10% 중성 formalin 용액에 고정 후 5% 개미산(formic acid)에 5~7일 동안 탈회시켰다. 그 후 paraffin에 포매하고 하악전치를 치아 장축으로 6 μ 두께로 절편을 만들어 hematoxylin 과 eosin 염색을 하였다.

구루병의 판정은 대퇴골의 조직학적인 소견으로 결정하였다. 정상 장골에서는 연골과 골의 경계가 규칙적이며 "straight line"으로 구별되는데 반하여 구루병시에는 그 경계가 불규칙하고 연골세포층이 두꺼워지며 그 배열상태도 불규칙하게 된다.

Ⅲ. 실험성적

가. 실험동물의 체중변동

대조군은 실험 시작당시의 체중이 60 gm이었으며 5주, 6주, 7주에 각각 140.3 gm, 150 gm, 156 gm이었으며 8주후에는 167.5 gm으로 증가하여 1주에 평균 13.4 gm의 체중증가를 보였으나 rachitogenic diet를 투여한 실험군은 실험 시작당시에 58 gm, 5주에 122 gm, 6주에 116.3 gm, 7주에 129.7 gm, 8주에 140.3 gm으로서 연령에 따른 체

중증가가 대조군에 비하여 현저하게 적었다.

나. 현미경적 소견

1. 대퇴골

실험군의 대퇴골은 같은 연령의 대조군에 비하여 골단부의 연골(epiphyseal cartilage)이 심하게 증식하였고 개개의 연골세포들은 세포질과 핵의 크기가 증가된 비후상을 보였다. 대조군은 골과 연골의 경계면이 곧으며 골중간부(metaphysis)의 육주골의 석회화를 H-E 염색상에서 인정할 수 있었으나 실험군에서는 골과 연골의 경계면이 대단히 불규칙하며 부분적으로 연골돌기가 설상(tongue-like)으로 골 중간부로 뻗어 내려오는 소견이 관찰되었고 때로는 연골세포가 골중간부에서 소집단을 이루고 있었다. (Fig. 2)

골중간부는 주로 유골조직으로 구성되어 있으면서 유골조직이 두꺼워져서 골수강이 감소된 소견을 보였고 유골조직에서 정상으로 나타나는 약간의 석회화는 인정할 수 있었으나 hematoxylin 에 친화도로 보아 전반적으로 석회화가 감소된 양상이었다. (Fig. 1,2) 이러한 대퇴골의 변화는 rachitogenic diet 투여기간이 길수록 심해지는 경향이였다.

2. 상아질

실험군의 상아질은 석회화가 현저하게 감소되어 있었으며 (Fig. 4) rachitogenic diet를 투여한 후 새로 형성된 상아질에서는 interglobular dentin (non-homogenous calcification)이 뚜렷해 지는데 (Fig. 6), 이러한 소견은 특히 법랑질 부위의 상아질에서 더욱 심하게 관찰되었다. 반면에 상아질은 불규칙적으로 두께가 감소되고 predentin은 대조군에 비하여 현저하게 넓어지면서 (Fig. 4) predentin과 석회화된 상아질의 경계도 불규칙하였다. rachitogenic diet를 투여한지 7일 후에 이미 predentin이 두꺼워져서 불규칙한 파상을 이루는 것을 관찰할 수 있었으며 (Fig. 4,5) 이러한 변화는 투여기간이 길수록 더욱 심하였고 특히 치근단의 기저부에서 더 뚜렷하였다.

3. 법랑질

Rachitogenic diet를 투여하여도 법랑질에서 양성변화는 관찰되지 않았으나 법랑질층의 두께가 대조군에 비하여 다소 감소된 경향을 관찰할 수 있었다.

4. 백아질

cementoid와 calcified cementum을 합한 백아질의 두께는 실험군과 대조군사이에서 뚜렷한 차이를 찾아볼 수 없었으나 calcified cementum은 실험군

에서 대조군에 비하여 좁고 반대로 cementoid는 대조군에 비하여 넓은 것으로 미루어 cementoid 형성은 정상이면서 석회화가 지연 또는 결여된 것으로 생각되었다.

5. 치조골

실험군의 치조골은 대퇴골에서와 마찬가지로 육주골의 석회화가 감소되어 주로 유골조직으로 이루어져 있으며 (Fig. 7) 이러한 유골조직의 증가로 인하여 골수강과 치근막 조직은 좁아져 있었다. 골증식선 (incremental line)은 불규칙해지며 골세포 (Osteocyte)의 수는 감소되었으나 유골조직을 연한 골아세포는 대조군에 비하여 증식된 것으로 관찰되었다. (Fig. 8)

다. Preentin 두께와 Calcified dentin 두께의 비율

Preentin과 Calcified dentin의 두께를 measuring lense를 이용하여 전치와 구치의 중간부위를 선택하여 대칭적으로 측정하였으며 대조군과 실험군 간에 각각의 측정치를 비교하였다.

〈도 3〉 Preentin 두께와 Calcified dentin 두께의 비율.

	대 조 군		실 험 군	
	전 치	구 치	전 치	구 치
1	0.1258	0.2292	0.3039	0.3438
2	0.1005	0.0996	0.3294	0.3565
3	0.0592	0.0594	0.3751	0.3480
4	0.0493	0.0625	0.4333	0.3504
5	0.0662	0.0591	0.2261	0.4795
6	0.0230	0.0620	0.5960	0.5196
7	0.0501	0.0376	0.5330	0.5361
8	0.0328	0.0781	0.5220	0.4794

대조군에서는 전치의 preentin과 석회화된 상아질의 두께의 비율이 실험 시작당시에 0.1258이었다가 동물의 체중증가에 따라 점차 감소하여 실험 8주에는 0.0328이었으나, 실험군에서는 각각 0.3039 및 0.5220으로서 체중의 감소와 더불어 오히려 증가하는 경향을 보였고, 구치의 측정치를 보면 대조군에서는 1주에 0.2292, 8주에 0.0781, 실험군에서는 각각 0.3438 및 0.4794로서 전치에서 본 결과와 같은 양상이었으나 preentin의 비율의 증가 정도가 전치에 비하여 다소 경한 경향이었다.

상아질 전체의 두께로 실험군에서는 전반적으로 좁아져 있는 것으로 보아 석회화 지연은 물론이고

상아질 기질의 형성도 감소되는 것 같았다.

IV. 총괄 및 고찰

비타민D는 항구루병성 비타민으로 골격성장은 물론 치아의 형성이나 석회화 및 맹출등에 중요한 작용을 한다."

항구루병성 작용을 가진 비타민D는 D₂ (calciferol), D₃ (activated cholesterol)로 섭취되어 간에서 hydroxyvitamin D (25-OH-D)로 되고 이는 다시 신장에서 주된 hormonal 또는 circulating form인 1,25 dihydroxy vitamin D (1,25 (OH)₂ D)로 되어 상피소체호르몬 (parathyroid hormone)과 더불어 칼슘과 인의 대사에 관계하여 골·치아가 석회화된다.^{1, 8, 14, 28, 39)}

구루병은 비타민D, 칼슘 및 인의 3요인중 칼슘과 인의 절대량보다는 비율이 부적당하고 비타민D가 결핍될 때 야기된다.^{4, 14, 30)} 즉 비타민D의 부족은 장에서 칼슘흡수를 저하시켜 혈중의 칼슘치를 감소시키고 특히 저혈인증 (hypophosphatemia)이 야기되어 성장기의 뼈에 무기염 (예, calcium phosphate)이 침착되지 못한다.^{14, 15, 29)}

본 실험에 사용된 rachitogenic diet는 비타민D가 부족하고 "high calcium, low phosphorus"로 칼슘과 인의 비율을 변화시키기 위한 것이다.

rachitogenic diet를 투여한 young rat에서의 변화는 interground substance가 석회화되지 않으므로 연골세포가 적절히 침윤되거나 변화되지 않고 성장을 계속하므로 골단은 넓어지고 연골돌기는 설상으로 골중간부로 확장되는 것으로서,^{6, 30)} 늑골이 가장 먼저 영향을 받으며 대퇴골, 요골, 경골의 lower extremities의 순으로, 심한 경우에는 모든 장골이 침범되며 변화 정도는 영양결핍이 되는 시기와 기간에 따라 크게 다르다.⁹⁾ old rat보다 young rat에서,⁷⁾ 수유중이거나 임신중인 백서에서 심하게 변화가 나타난다고 한다.²¹⁾

구루병을 진단하기 위하여 Lamm (1958)¹⁷⁾은 방사선 사진상에는 장골의 골단판이 넓어지는 것을 이용하였고, Robinson (1978)²⁷⁾은 유골봉합 (Osteoid seams)의 두께가 증가되는 것을 이용하였다. 본 실험에서는 Eggns⁶⁾, Becks³⁾과 같이 대퇴골의 원위단에서 골과 연골의 경계부의 현미경소견이 불규칙해지는 것을 진단의 척도로 사용하였다.

Katchburian (1977)¹⁶⁾은 골, 상아질, 법랑질 및 백아질, 연골과 같은 교질 (collagen)을 포함하는 조

적의 석회화는 유기질의 intercollagenous region 중 "matrix vesicle"에 인산칼슘이 침착되어 형성된다고 하였는데 구루병에서는 조골세포(Osteoblast)의 활성화(activity)는 영향을 받지 않으므로 골기질(Osteomatrix)은 형성되나 칼슘과 인의 부족으로 석회화가 되지 못하고 체중부하(weight-bearing)와 응력(stress)에 따라 remodeling이 되지 못한다고 한다.^{21, 16)}

또한 교질은 비타민 D, parathromone 및 calcitonin의 영향을 받는데 Oliver(1972)²¹⁾는 비타민 D와 칼슘의 부족은 구강경조직과 연조직의 교질합성을 저해하며, 석회화와 흡수에도 장애를 일으키므로 성장을 감소시킨다고 하였다. Ramussen,²³⁾ Farmer²⁴⁾ 등은 비타민 D의 부족으로 osteoid border는 흡수되지 못하고 계속 성장하므로 치조골 양상이 변형되며, 치주조직이 점점 압박을 받아 심하면 백아질이 골연에 접하게 되어 치주막은 폐쇄된다고 하였다. 본 실험에서도 치조골은 유골조직으로 되며 실험이 진행될수록 치주조직이 감소되어 실험 8주에는 치조골과 치근의 pre-dentin이 융합되는 소견이 나타났다.

Mellanby,¹⁹⁾ Gigliotti,⁹⁾ Gottlieb⁴¹⁾ 및 Becks³⁾ 등은 구루병시에 법랑질 형성부전(emamel hypoplasia)이 나타난다고 하였으며, Eggnats,⁵⁾ Sarnats,²⁷⁾ Eliot⁶⁾ 등은 유아와 어린시절의 비타민 D 결핍은 영구치의 법랑질 형성부전을 야기한다고 하였으며 Mackay¹⁶⁾ 등은 법랑질의 부분적 결손이 제 I 대구치와 전치에 thinning, pitting, capping, grooving 등이 대칭적으로 나타난다고 하였다. 반면에 Ramussen^{24, 25)}, Soni,²³⁾ Lobeck³⁾, Weinmann⁴¹⁾ 등은 법랑질은 영향을 받지 않는다 하였다.

본 실험에서도 법랑질 형성부전이나 낭성변화는 없었으며 법랑질층의 width가 감소하는 경향을 볼 수 있었다. Weinmann⁴¹⁾ 등은 법랑질이 영향을 받지 않는 것은 법랑질의 기질이 외배엽성으로 다른 경조직과 화학적으로 다르므로 대사장애에 대하여 면역이 있는 듯하다고 하였으며, Fejerskov,⁹⁾ Gedalia⁴⁴⁾ 등도 구조상의 복잡성(structural complexity, nonhomogenous crystal distribution)으로 법랑질은 영향을 받지 않는다고 했다. 또한 Shah³²⁾는 백서에서 태생후 연령에 따른 치아조직의 칼슘함량을 검사하였는데 생후 24일보다 78일이 법랑질은 전치에서 22.4 → 27.8% / wt, 구치는 27.5 → 32% / wt, 상아질은 전치가 15 → 24.6% / wt, 구치는 19.6 → 23.6% / wt로 증가되는 것으로 미루어 생후 법랑

질이 계속 성숙된다고 하였다. 따라서 본 실험에서 법랑질층이 감소되는 것은 칼슘과 인의 부족으로 법랑질의 secretory ameloblast에서 칼슘이동이 증가되어 기질의 무기화율이 감소되므로 마모가 쉽게 되어 야기된다고 사료된다.

상아질은 비타민 결핍에 가장 예민한 부위로서⁴⁰⁾ 증상은 골조직과 같으나 구루병이 치료된 후에도 골조직과는 달리 손상된 부위가 회복되지 않으므로 구루병진단의 척도라 한다. Fejerskov⁹⁾는⁴⁵⁾Ca를 백서에 주사하니 태생전은 enamel organ에서 칼슘대사가 활발하지만 태생후는 상아질이 가장 활발하다고 하였으며 Tumilasci³⁷⁾도 칼슘에 대한 specific activity를 조사하니 상아질이 컸으며 전치, 골, 구치의 순서라고 보고 하였다.

Fleischmann³⁾은 상아질의 구루병 변화를 최초로 연구하였는데 석회화와 기질의 형성이 평행하지 못하여 pre-dentin zone이 증가됨을 보고하였으며 그 위에 여러학자들도 pre-dentin이 증가된다고 하였다.^{3, 23, 41)} Mellanby¹⁹⁾와 Harris¹³⁾ 등은 Secondary dentin이 형성되지 않아 치수강이 커져 치수병변을 야기하는 원인이 되며²³⁾비타민 A 결핍과 병행되면 더 심해진다고 하였다.⁹⁾ 저자도 pre-dentin이 증가되고 석회화된 상아질의 경계가 불규칙하고 interglobular 하였으며 이러한 변화는 치근단부위가 특히 심하였고 협측보다 설측이, 구치보다 전치가 뚜렷하였다.

Orban³⁵⁾은 정상적인 상아질은 치수조직에서 von Korff's fiber가 화학적 성분이 치환되어 교질섬유로 되며 조상아세포(Odontoblast)는 섬유간(interfibrillar) 물질을 분비하고 여기에 무기질이 침착하여 석회화되며 석회소구가 서로 융합되어 치수에서 먼 부위부터 solid mass를 형성한다고 했다. 이에 비하여 비타민 D와 무기질의 부족은 pre-dentin의 석회화가 지연되며 석회소구의 융합이 되지 못하므로 interglobular 하게 되고 치수에 가까울수록 구형상아질(globular dentin)의 넓은 band가 형성되게 된다고 하며³³⁾, 구치는 생후 3개월에 Morphogenesis과 석회화가 완성되고 전치는 계속 성장하므로 전치에 비하여 적게 영향을 받는다고 하였다.

Sigmund(1967)³³⁾ 등은 구루병일때 조상아세포가 위축하거나 퇴행되며 교질섬유의 형성도 감소된다고 보고하였다. 또한 Harris¹³⁾ 등은 출생후의 비타민 D의 대사장애는 postnatal globular dentin을 야기시킨다고 하며 교질형성과 상아질 기질의 형성을

이 감소되면 석회화도 안되므로 형성부전이 되어 치수실이 커지게 된다고 보고하였다. 본 실험에서도 실험이 진행됨에 따라 치근단의 predentin 형성량이 감소되고 상아질의 폭도 감소되었다.

치아의 크기와 채층은 밀접한 관계가 있음이 여러학자들에 의하여 보고되었다.^{27, 261} Robinson²⁷⁾ 등은 DPH(Diphenylhydrantoin)으로 위상피소체 기능저하증(Pseudohypoparathyroidism)을 야기한 결과 치아와 골의 크기가 감소하였으며 칼슘대사에 작용하는 상피소체홀몬이 비타민D에 의하여 지배되므로 비타민D 부족으로 홀몬의 작용이 억제되어 치근이 짧아졌음을 보고하였다. 본 실험에서도 실험군의 채층이 대조군에 비하여 현저히 적었으며 치아의 크기도 적었다.

구루병시에 백아질형성에 대하여 Sonni (1967)³³⁾는 정상적이라 하였으나 Farmer⁷⁾ 등은 세포성 백아질(Cellular cementum)은 형성되나 석회화장애로 석회화된 백아질층이 얇아지며 cementoid tissue는 계속 형성되므로 넓어지게 된다고 했다. 본 실험에서도 백아질의 전체 두께는 감소되었으나, 석회화된 백아질에 비하여 cementoid tissue는 증가되었다.

V. 결 론

40마리의 백서에 high calcium, low phosphorus, vitamin D deficient인 rachitogenic diet를 1~56일 동안 투여하고 치아와 치아 주위조직에 나타나는 변화를 정상사료를 투여한 24마리의 대조군과 비교한 결과 다음과 같은 성적을 얻었다.

1. 법랑질의 형성과 석회화는 정상이었으며 형성부전의 형태학적 변화를 보이지 않았다.
2. 실험군에서 상아질의 형성과 석회화는 지연되어 상아질에 대한 Predentin의 비율이 대조군에 비하여 현저히 증가되었다.
3. 새로 형성되는 상아질은 대단히 globular 하며 predentin과 석회화된 상아질의 경계가 불규칙 하였으며 특히 기저부에서는 상아질이 두터우면서 불규칙적인 파상으로 관찰되었다.
4. 백아질의 기질은 형성되나 석회화가 지연되어 cementoid tissue가 증가되었다.
5. 치조골도 기질은 형성되나 석회화가 지연되어 육주골이 유골조직으로 구성되어 두꺼워졌다.

참 고 문 헌

1. Ambrecht, H.J., Zenser, T.V. and Davis, B.B.: Effect of vitamin D metabolites on intestinal calcium absorption and calcium binding protein in young and adult rats, *Endo. Soci.* 106;2 p.469-475, 1980
2. Bawden, J.W. and Wennberg, A.: Ameloblast-Ion transport function, *J.Dent. Res.* 58(B); p.708-713 March, 1979.
3. Becks, H. and Ryder, W.B.: Experimental rickets and calcification of dentin, *Arch. Path.* 12; p.358-386, 1931.
4. Calant, L.: Effect of parathyroid extract on vit. D. metabolism, *Lancet.* 1;385, 1972.
5. Eliot, M.M., Souther, S.P. and Anderson, B.G. et al: A study of teeth of a group of school children previously examined for rickets, *A.J.D.C.* 48:4 p.713-729, 1934.
6. Egnats, M.: Rickets-carries, hypoplasia, malocclusion of the teeth, *Amer.J. Ortho. oral. Surg.* 27;379 July, 1941.
7. Farmer, E.D. and Lawton, F.E.: Stone's oral and dental disease, 5th. ed; p.63-85 The English language book society and E. & S. Livingstone L.T.D. 1966.
8. Fejerskov, O.: Human dentition and experimental animals, *J. Dent. Res.* 58(B);3 p.725-731, 1979.
9. Gallo, L.G., Merle, S.C.: Spontaneous dental abscess in Vit. D resistant ricket-case report, *J. Dent. Child.* p.327-329 June, 1979.
10. Glick, P.L.: Pattern of enamel maturation, *J.Dent. Res.* 58(B);3 p.883-892, 1979
11. Greenfield, H. and Briggs, G.M.: Nutritional methology in metabolic reserch with rats, *Annual Review Biochem.* 40;p.549-572, 1971.
12. Halse, A. and Selvig, K.A.: Mineral component of developing rat incisor enamel *Scan. J.Dent. Res.* 82;40-46, 1974.

13. Harris, R. and Sullivan, H.R.: Dental sequelae in deciduous dentition in Vit. D. resistant rickets, *Australian Dental J.* 5;200-203, 1960.
14. Harrison, H.C., Harrison, H.E. and Park. E.A.: Vit. D. and citrate metabolism - Effect of vit. D. in rats fed diet adequate in both calcium and phosphorus, *Amer. J. Dis. Child.* 112;10, 1966.
15. Harrison, H.C., Harrison, H.E. and Johnson, A.D.: Growth disturbance in hereditary Hypophosphatemia, *Amer. J. Dis. Child.* 112; 10, 1966.
16. Katchburian, E.: Initiation of Mineral deposition in dentin, *Calci. tissue Res.* 22; Supple p.179-184 May, 1977.
17. Lamm, M., Neuman, W.F. and Rochester, N.Y.: On the role of the vit. D in calcification, *Arch. Path.* 66;204, 1958.
18. Mackay, H.M.M. and Rose, S.F.: Vit. D. deficiency, dental caries and tonsillar enlargement, *Lancet* 2;1230-1235, 1931.
19. Mellanby, M.: Diet and the teeth: An experimental study. Part I. Dental structure in dogs, Medical Research Council, special report series, No. 140 cf; Weinmann, J.P. and Schour, I.: Experimental study in calcification, *Am.J. Path.* 21; p.827, 1945.
20. Nikiforuk, G. and Fraser, D.: Chemical determinants of enamel hypoplasia in children with disorders of calcium and phosphate homeostasis, *J. Dent. Res.* 58(B); 3 p. 1014-1015, 1979.
21. Oliver, W.M., Leaver, A.G. and Scott, P.G.: The effect of deficiencies of calcium and vit. D. on the rats of oral collagen synthesis in the rats, *J. Perio. Res.* 7;29-34, 1972.
22. Omdahl, J.I. and DeLuca, H.F.: Strontium induced rickets-Metabolic Basis Science. 174;26 p.949-950 Nov., 1971.
23. Ramussen, P.: Effect of extreme calcium deprivation on degree of mineralization of alveolar bone, dentin and enamel in rats, *Scan. J. Dent. Res.* 85;327-333, 1977
24. Ramussen, P.: Quantitative observation on teeth during calcium deprivation in rats, *Scan.J. Dent. Res.* 85;348-354, 1977.
25. Ramussen, P.: Histologic and microradiographic observations on teeth during calcium deprivation in rats, *Scan. J. Dent. Res.* 85; 11 p.549-556 Nov., 1977.
26. Richelle, E.J. and Onkelinx, C.: Kinetic analysis of the mineral metabolism of teeth in the growing rat, *Arch. oral Biol.* 109; p. 879-886, 1974.
27. Robinson, P.B., Rowe, D.J.F. and Harris, M.: The effects of Diphenylhydantoin and Vit. D. deficiency on developing teeth in the rat. *Arch. oral Biol.* 23; p.137-143, 1978.
28. Robbins, S.L.: Pathologic basis of disease, W.B. Saunders Company p. 469, 1974.
29. Sayesh, F.S., Porter, K. and Sun, G.: Uptake of radioactive calcium by hard tissue cells, *J. Dent. Res.* 58(B); 3 p.1021-1022, 1979.
30. Saville, P.D., Nassism, R., Stevenson, F.H. et al: Metabolic disorder with osseous lesion, *Bone and Joint* 37-B; 529, 1955.
31. Shafer, W.G., Hine, M.K. and Levy, B.M.: A textbook of oral Pathology. 3rd. ed; p.694-695, W.B. Saunders Company, 1974.
32. Shah, S.V., Kempson, S.A. and Northrup, T.E. et al: Renal adaptation to a low phosphate diet in rats, *J. Clin. Invest.* 64;4 p.955-966, 1979.
33. Sonni, N.N. and Marks, S.C.: Microradiographic and polarized light study of dental tissue in Vit. D. resistant rickets, *O.S., O.M. & O.P.* 13;755 June, 1967.
34. Simons, N.S.Y.: Enamel calcification, *J. Dent. Res.* 58(B);3 p.1024, 1979.
35. Sicher, H. Bhasker, S.M.: *Orban's Oral histology and Embryology.* 7th, ed; C.V. Mosby Company Saint Iolis, 1972.

36. Steenbock, H. and Black, A.: Fat-soluble vitamins. XXIII. The induction of growth promoting and calcifying properties on fats and their unsaponifiable constituents by exposure to light, *J. Biochem.* 64;p.443, 1925.
37. Tumilasci, O.R. and Alanso, G.L.: Kinetics of calcium metabolism in rat dentin and enamel, *J. Dent. Res.* 55;5 p.836-839 Sep.-Oct., 1976.
38. Urist, M.R., Marryland, B. and McLean, F.C. et al: Calcification and ossification. III. Control of calcification in the fracture callus in rachitic rats, *J. Biochem* ; 2 p.283-310 April, 1941.
39. Wasserman, R.M. and Taylor, A.N.: Metabolic roles of fat soluble vit. D.E. & K, *Annual Rev. Biochem.* 41:179, 1972
40. Weinmann, J.P. and Schour, I.: Experimental studies in calcification. II. The effect of the rachitogenic diet on the alveolar bone of the rats. *Amer. J. Path.* 21; p.833-853, 1945.
41. _____: Effect of rachitogenic diet on dental tissues of white rats, *Amer. J. Path.* 21;821-830, 1945.
42. _____: Experimental studies in calcification. I. The effect of phosphate on the dental tissues of rachitic rats, *Amer. J. Path.* 21;1057 Nov., 1945.
43. Wennberg, A. and Bawden, J.W.: Comparison of ³³P. with ⁴²Ca distribution in developing rat molar in vivo and in vitro, *J. Dent. Res.* 57;1 p. 111-117, 1978.
44. Yariv, L., Gedalia, I.S. and Brayer, M.G.: Strontium uptake by powered and intact human dentin, *Arch. Oral Biol.* 21:7 p.413-416, 1976.

Abstract

A MICROSCOPIC STUDY OF THE EFFECTS OF EXPERIMENTAL RICKETS ON THE DENTAL STRUCTURE OF RATS

Don Ok Choi, D. D. S., Jong Gap Lee, D. D. S. M. S. D. Ph. D.

Dept. of Pedodontics, College of Dentistry Yonsei University.

Rickets is not the deposit of minerals in the skeletal tissue and the retardation of skeletal growth in growing animals.

This study was undertaken to investigate the histologic effects of experimental rickets on the dental structure of the albino rats, and to show the relationship between the histological effects and the pulpal disease which induced premature loss of the primary teeth.

This study was based on material obtained from 40 white rats that were placed on a rachitogenic diet for a period 1 to 56 days after weaning (at 24 days).

In addition, a study was made of 25 litter mates, 24 to 80 days, that were fed a normal diet.

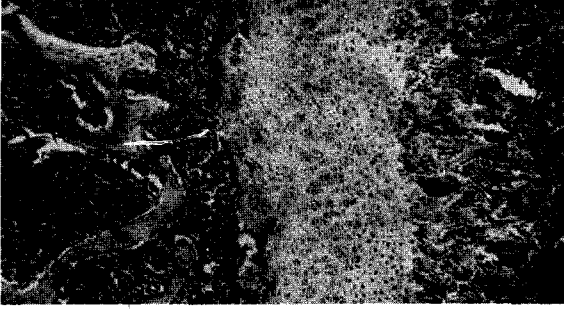
The following results were obtained:

1. Enamel formation and calcification showed no significant changes and no hypoplasia.
2. Dentin formation and calcification was retarded and disturbed. In the experimental group, predentin/ calcified dentin was remarkably increased.
3. Newly formed dentin showed interglobular texture (less homogenous calcification) and the predentin was significantly wider and thicker, and there was an irregular wave in the basal portion of the rat's incisors.
4. In cementum, Matrix formed at almost a normal rate but calcification was defective. So cementoid tissue was increased.
5. The formation of the alveolar bone was at almost a normal rate but calcification was retarded. The trabecular bone was filled with osteoid tissue and thicker than in normal groups.

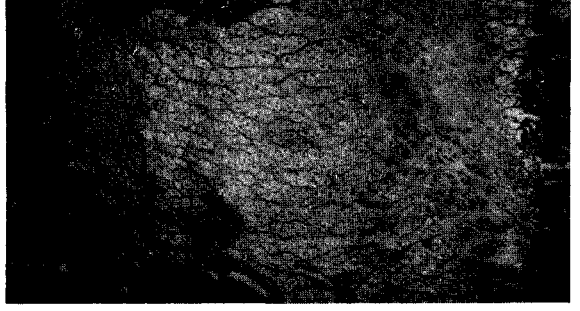
EXPLANATION OF FIGURES

- Fig. 1 : Photography of the femur of the rat, 36 days of con. group.
Cartilage cells were well-arranged and the osteochondral junction was in a straight line.
The trabecular bone was well calcified. (x100, H-E stain)
- Fig. 2 : Photography of the femur of the rat, 68 days of exp. group.
The long bones characteristically exhibited an increased of proliferating cartilage with a widening of the hypertrophic cell zone, irregular penetration of the cartilage ; and a tongue-like process of the cartilage cell invaded the bone shaft (x100. H-E stain)
- Fig. 3 : Photography of the incisor(left), molar(right) of the rat, 38 days of con. group.
There was a normal calcified dentinal matrix and a straight line between the predentin and the calcified dentin. (x100, H-E stain)
- Fig. 4 : Photography of the incisor of the rat, 31 days of exp. group.
The dentin exhibited an increased width of the predentin zone, a thick, irregular wave, and interglobular dentin. (x100. H-E stain)
- Fig. 5 : Photography of the incisor of the rat, 38 (upper), 73(low)days of exp. group.
Reduction of the predentin in width and a lack of calcification. (x100, H-E stain)
- Fig. 6 : Photography of the molar of the rat, 66 days of exp. group.
The predentin was wider than the calcified dentin and the interglobular texture. (x400, H-E stain)
- Fig. 7 : Photography of the molar apex of rat, 73 days of exp. group.
There was no evidence of calcification of the newly formed dental matrix, and the predentin of the molar was wide and irregular. The alveolar bone consisted of thick trabecular tissue filled with osteoid tissue. (x100, H-E stain)
- Fig. 8 : Photography the bone marrow of the rat, con.(left) exp.(right) group.
The bone marrow in the exp. group was smaller than in the control group. and showed deficient calcification of bone. (x400, H-E stain)

논문사진 부도



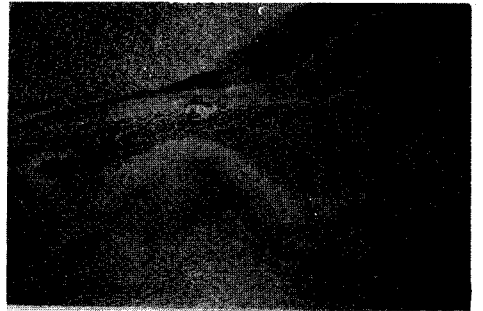
1



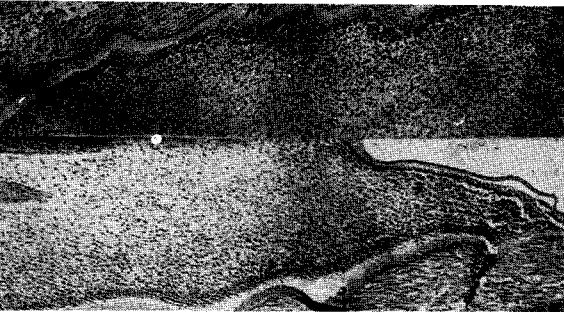
2



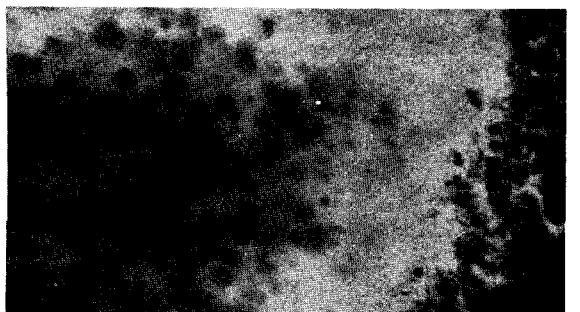
3



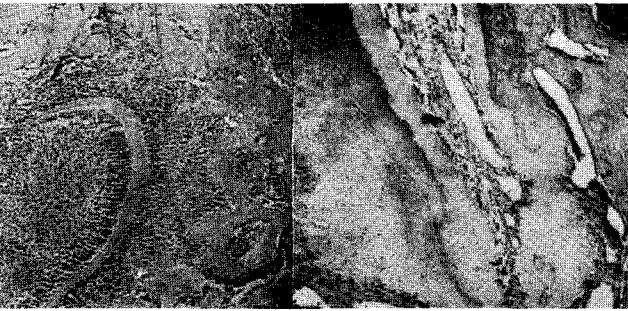4



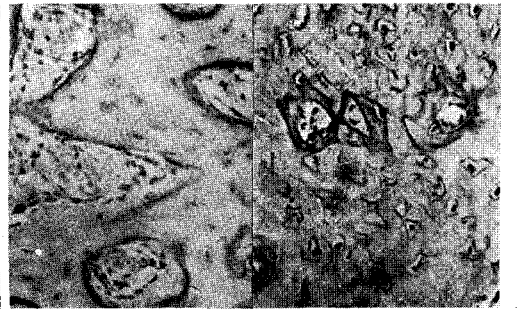
5



6



7



8