

20. Pyogenic granuloma (Granuloma Pyogenicum, Pregnancy epulis)

臨床所見: 肉芽組織이 過剩增殖한 腫物을 말한다. 皮膚, 粘膜에서 發生되나 齒齦에서 好發한다 色調는 正常 粘膜보다 붉으며 血管이 풍부하여 出血이 容易하다. 크기는 一定치 않으나 數 mm에서 數 cm까지 增殖한다 (Fig. 36, 37). 어느 年齡, 男子에서도 發生되나 一般的으로 妊娠婦에서 많아 이를 一名 "Pregnancy tumor" 라고도 칭한다.

peripheral fibroma는 兩인제치를 增大하면서 밀어내며 骨의 吸收로 보나 여기서는 그렇지 않다.

이는 炎症性病巢로서 드물게 膿을 形成한다하여 "Pyogenic"란 用語를 使用하였으나 모순이라 하겠다.

이는 주로 新生血管을 이루는 내피세포와 fibroblast로 구성되는 reparative tissue이다.

原因: 刺戟이 肉芽組織을 과잉 增殖케 한다고 하나 不明하다. 미약한 外傷이나 감염을 설명하기로 한다.

治療: 切除.

豫後: 良好. 再發은 드물다.

鑑別診斷: Peripheral giant cell granuloma  
Peripheral fibroma

21. Peripheral giant cell granuloma (Giant cell epulis Peripheral giant cell tumor)

臨床所見: 齒齦이나 치조粘膜에서 유래되는 nodular한 붉은 연조직괴를 말한다. 대개 1cm정도의 크기이나 클 경우도 있다. 30세 以下에서 많고 大部分이 女子에서 보며 上, 下 別은 差가 없다. 痛症을 느끼지 않는 편이다.

조직학적으로 fibroblast가 풍부한 肉芽組織에 多核巨大細胞를 본다. (Fig 38, 39)

原因: 不明

治療: Conservative excision

豫後: 良好.

鑑別診斷: Pyogenic granuloma Peripheral fibroma

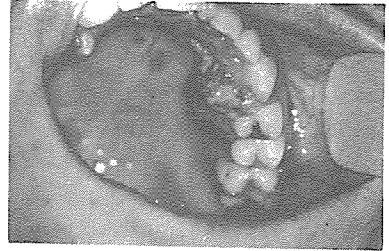

Fig. 36

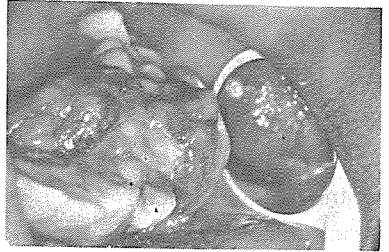


Fig. 37

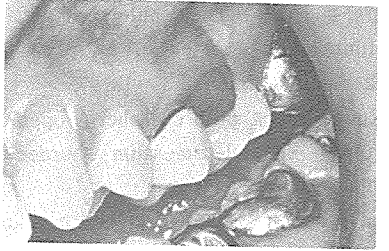


Fig. 38

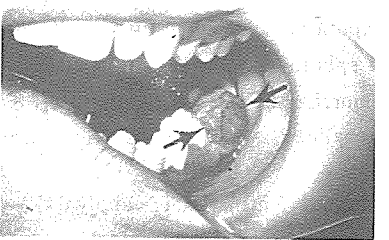

Fig. 39

서울시인정 제 76호

世進齒科技工所

代表 朴 振 敦

서울·마포구 노고산동 49~30

신촌 로-타리-이덕우치과 옆

☎ 32-8627