

파절된 Porcelain veneer 의 repair

임상이가 모든 주의를 기울이나 Ceramometal Cr-own의 Porcelain veneer 가 파절되어 곤란을 당하는 경우가 많다.

측방운동에서 까지 완전한 교합 Check 을 한다 할지라도 환자의 저작습관이나 음식물의 기호에 따라 혹은 기공과정에서 발견하지 못한 실패가 파절의 충분한 원인이 된다.

하나의 차판에서는 큰 문제점이 없다. 그러나 bridge-ge 에 포함된 치아가 파절되었을 경우 이것을 repair 하기 위해서 전 bridge 를 철거한다면 큰 문제이다.

이때 간단한 repair 가 필요하다.

I. 지대치(vital tooth 인 경우) 에 veneer 의 파절

①먼저 환자의 지대치(그림 1)에서 파절된 porcelain Veneer 를 완전히 제거한다. (그림 2) 이때 metal coping (frame) 만 남겨두고 순설면에 있는 Porcelain 을 opaque 까지 완전히 갈아낸다.

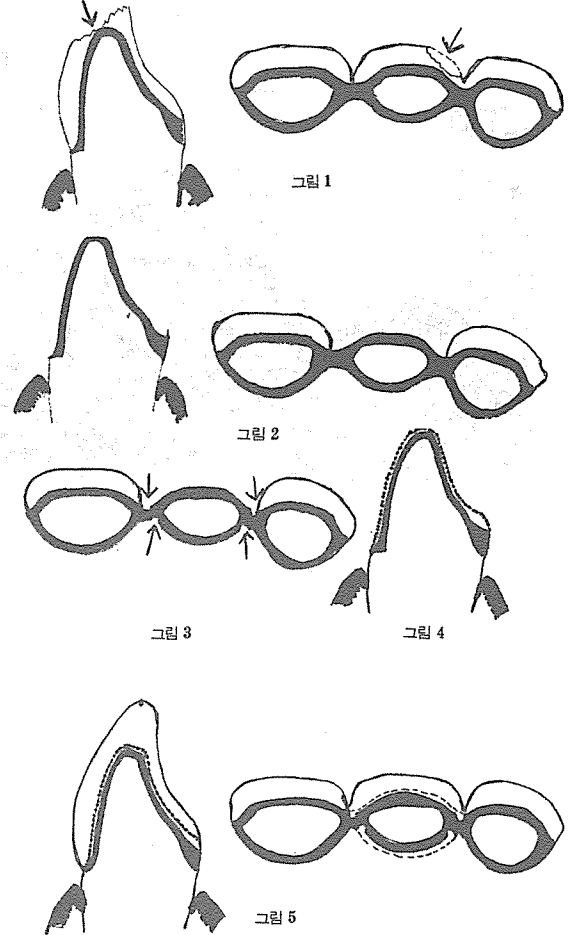
②인접치 사이의 metal joint 에 순설면으로 그림 3과 같이 groove 를 준다.


순설면의 groove 가 같은 위치에 있으면 joint 가 약해지므로 서로 어긋나게 한다.


③치은을 압박하고 통법으로 인상, 모형 제작한다.

④metal Coping 위에 그림 4와 같이 metal Coping 을 다시 형성한다. 이때 가능하면 엷을 수록 좋다. 주로 가능한 0.3mm 정도의 두께가 가장 적당하다.

⑤세로 형성된 metal coping 위에 통법으로 porcelain veneer 를 만들고 구강내에 장착한다(그림 5).







서울특별시 인정 제12호

# 아세아치과기공소

대표 이 흥 규

서울 종로구 종로 5 가 115 번지

☎ (763) 8559 · 7518