診斷노-트 18

30. Stevens - Johnson syndrome

경희대학교 치과대학
교수 조 한 국

Crythema multiforme에서 보는 출혈성 Crusting ulcer에, 눈에 결막염이 있고, 요도염이 병발하는 증후군을 말한다.
한때, 이를 별개로 분리하였으나 요지음은 erythema multiforme 의 심한 bullout form으로 취급한다.
임상소견 ; 전신의 피부, 점막에 수포를 형성하고 터지기도 하며 몸에 열이 있고 권태감이 있으며 Photophobia(광선염기)를 본다.

구강점막에는 물집이 생겨 터져 끈적한 황색의 삼출액이 흐르면서 매우 아프다. 구순은 출혈성 crusting ulcer를 이루면서 동통이 심하다(Fig. 65 ,66). 일견 급성괴저성 괴양의 gingivostomatitis와 유사하여 오진하기 쉽다.

눈에는 결막염, 안구염, 각막괴양을 이루고 광선을 싫어하게 된다. (Fig. 67). 출혈성은 일정치 않다. 성기에는 nonspecific urethritis, balanitis, Vaginal ulcers를 이룬다. (Fig. 68)

원 인 ; 불 명

치 료 ; 특수치료방법은 없음. Cortisone, ACTH가 효과적일때도 있다.

예 후 ; 일정치 않음. 치료도 되나 재발도 됨.

감별진단 ; bloody crusting ulcer, Keratoconjunctivitis, Urethritis 가 병발하는 erythema multiforme으로서의 감별을 요하게 된다. Acute necrotizing ulcerative gingivostomatitis, Pemphigus, bullous licher planus

Fig.65

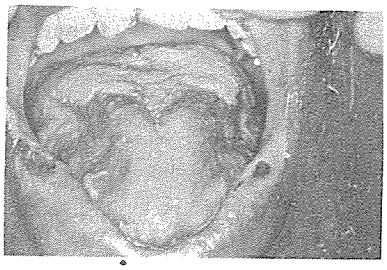

Fig.66

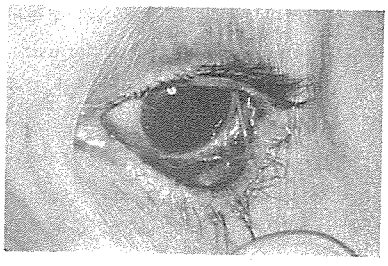

Fig.67

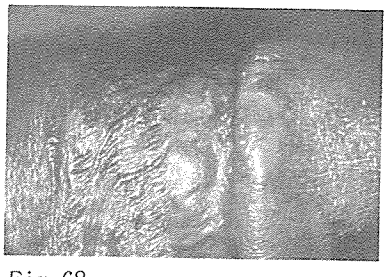

Fig.68

서울시인정 제76호

世進齒科技工所

代表 朴 堈 敦

서울·마포구 노고산동 49~30
신촌 로-타리-이덕우치과 옆
☎ 32-8627 · 33-2784