

Flabby tissue의 인상방법

—총의치 인상체득법—

심한 flabby tissue를 가진 환자의 인상체득시 조직의 이동으로 정확한 해부학적 형태를 얻기 힘들다. 조직이 이동된 상태에서 모형이 만들어지면 후에 제작된 의치가 구강내에 장착될때 조직이 원 상태로 돌아갈려는 힘에 의해서 계속 탈락되기 쉽다.

이러한 flabby tissue의 인상에는 splint method와 composite method가 유용하게 이용된다. 그 2가지 방법을 소개한다.

1. The splint method

먼저 1차 인상(snap impression)에서 진단모형을 만들고 이 모형의 flabby tissue부위를 충분히 넓게, 두텁게 relief한다. 그리고 난 후 통법에 의해서 individual tray를 제작한다. 이 tray를 이용해서 muscle trimming을 하고 다시 그림 1과 같은 환자의 구강내의 flabby tissue 부위를 그림 2와 같이 impression plaster(보통 석고도 사용할 수 있다. 단지 경화시간 조절을 위해서 생리식염수와 함께 사용하면 좋다)를 붙게 혼합해서 바른다. 이때 붓을 사용해서 여러번 바르면 균일한 두께로 조직을 움직이지 않고도 splinting 할 수 있다.

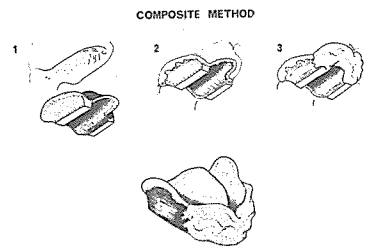
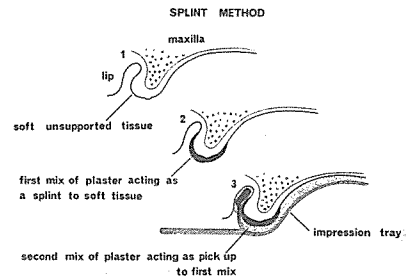
파절없이 충분한 splint 효과를 나타낼려면 $\frac{1}{8}$ inch (3 mm) 정도의 두께이면 충분하다. 그후 석고의 경화후에 그림 3과 같이 이미 제작된 individual tray로서 다시 인상체득을 한다. 이때 impression plaster나 zinc oxide paste 또는 elastomeric 인상제 등 모두 유용하다. 그러나 alginate 인상제는 사용할 수 없다.

2. The composite method.

진단모형위에서 flabby tissue를 제외하고 individual

tray를 제작한다. 이때 tray의 형태는 그림 4와 같은 형태이다. 이 tray를 이용해서 통법에 의해 총의치 인상을 채득한다. 이때 그림 5와 같이 flabby tissue 부위는 제외된다.

이 인상을 구강내에서 철거하지 않은 상태에서 그림 6과 같이 plaster를 물게 혼합해서 구강내 flabby tissue 부위에 바른다. 이때 입술을 움직여서 muscle trimming을 한다. 첫번째 인상과 2번째 plaster 인상 사이에 충분한 양의 plaster를 덮어서 서로 분리되지 않게 만들고 7 그림과같이 경화후 구강내에서 제거한다.



서울특별시 인정 제12호

아세아치과기공소

대표 이 흥 규

서울 종로구 종로 5가 115번지

☎ (763) 8559 · 7518