

齒齦의 壓排(Gingival retraction)

Sub-gingival bevel형성과 인상채득 시 치은압배를 시행하면 좋은 효과를 얻는다.

치료실에서 가장 쉽게 사용할 수 있는 壓排綿系(retraction cord)에 의한 방법을 설명한다. 급히 치은의 압박이 필요한 경우에는 30%—40%의 Zinc-chloride용액에 담근후 건조시킨 木綿系(cotton cord)를 sulcus내에 압입하여 cord의 기계적 압박과 염화아연의 收斂作用에 의하여 3~5분후에 sulcus를 노출시킬 수 있다.

그러나 Zinc chloride cord는 치은 손상이 심해서 10분을 경과할 경우에 치은의 회복이 2~3개월 이상 걸리는 수도 있고 특히 건강한 치은이 아닌 경우는 회복이 불가능하거나 회복후에도 gingival recession이 심해서 보철물의 terminal margin이 노출된다. 포화 明礬용액(alum saturated solution)에 담근 cord를 사용하여 압박할 경우가 가장 많고 치은손상도 적고 회복도 빠르다.

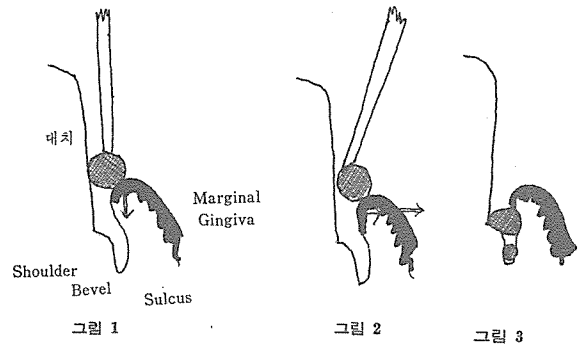
기성 cord를 구하지 못했을 경우에는 cotton cord에 1% epinephrine용액에 담근 후 건조시켜 사용하는 방법도 있다.


그 다음 cotton cord를 sulcus내에 packing하는 방법이다. 흔히 치은 칙단 쪽에서 치은을 압배(그림 1)하여 치주조직의 손상을 많이 주고 치은회복을 지연시키는 경우가 있다. 그래서 sulcus내에 cord를 packing할때는 치은을 측방으로 이동시키면서 압배해야 한다(그림 2).

그 다음 치은압배후 인상채득 직전에 cord의 제거와 함께 출혈되거나 sulcus fluid가 생겨 인상에 방해되는 경우가 있다.


이럴 경우에는 double packing method가 좋은 결과를 가져온다. 술식은 먼저 thin cord를 sulcus내에 넣고 packing한다(그림 3).

그 다음 thick cord를 한번 더 sulcus내에 packing한다. 이때 완전히 들어 가지 않아도 관계없다. 인상채득 직전에 thick cord를 제거하고 thin cord를 남겨둔 채 인상채득한다. 인상후 thin cord를 제거한다.





ASIA DENTAL LAB.



서울특별시 인정 제12호

아세아치과기공소

대표 이홍규

서울 종로구 종로5가 115번지

☎ (763) 8559 · 7518