

大韓口腔病理學會
會長 趙 漢 國

14. Papilloma 乳頭腫

臨床所見: 粘膜에 乳頭狀으로 發生하는 上皮性 良性腫瘍이다. 대개 크기가 數mm에서 큰것도 있다. 一般的으로 數個月 乃至 數年間 서서히 어떤 症狀없이 자란다. (Fig. 26). Cowden's syndrome이나 oral florid papillomatosis의 경우는 多發性으로도 나타난다. 增殖은 대개 限局性이며 肥大性과는 鑑別되어야 한다.

原因: 不明. virus에 依한다고도 함.

治療: 外科的 切除

豫後: 良好

鑑別診斷: Intraoral verruca vulgaris. Verrucous carcinoma

15. Peripheral fibroma

臨床所見: 齒間 유두부나 齒周 齒齦에서 發生되는 纖維腫이다. 아이들이나 젊은이에 많은 편이다. 齒間部에 發生하여 增大됨에 따라 兩 齒牙를 밀어내며 唇舌側으로 Pedunculate하게 增殖하면서 치조골을 吸收시킨다. 色調는 正常치은과 같으나 赤色을 띠올때는 어린 結核에 血管이 풍부하거나 炎症性일 때이다. 組織學的으로 보면 結核 증식에 骨, 白堊質, 石灰침착을 볼때도 있어 腫物이 firm한 것이 보통이다 (Fig. 27, 28, 29).

原因: 不明, 이췌시계에 依한 만성자극도 유의할 必要가 있다.

治療: 外科的 切除. 이때 인접치아를 拔去치 않으면 대개 再發됨으로 拔牙을 要함.

豫後: 良好

鑑別診斷: Pyogenic granuloma나 peripheral giant cell granuloma와 매우 유사함으로 조직학적으로 鑑別되어야 한다.

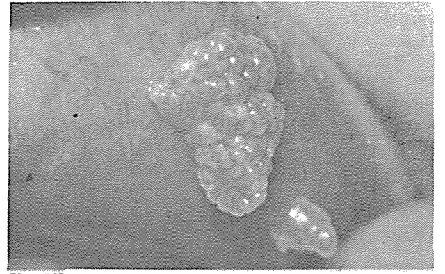


Fig. 26

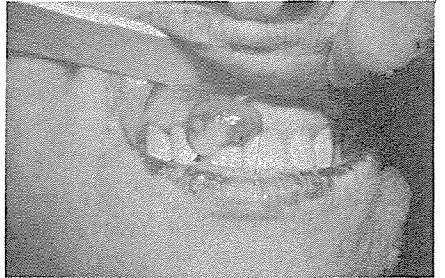

Fig. 27

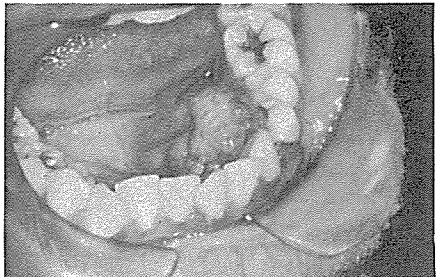

Fig. 28

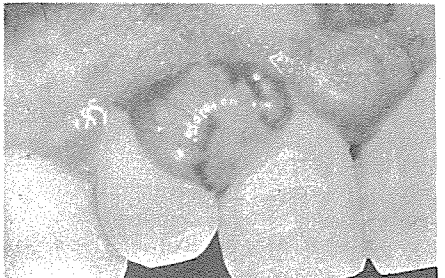

Fig. 29

서울시인정 제 76호

世進齒科技工所

代表 朴 振 敦

서울·마포구 노고산동 49-30

신촌 로-타리-이덕우치과 옆

☎ 32-8627