—대한치과학회지 : Vol.17 No.1. 1979-

# Pathologic Occlusion & Temporomandibular Joint Dysfunction

서울대학교 치과대학 보철학교실

이 종 엽

stomatognathic system(구강악계)를 구성하는 모든 부위는 서로 긴밀한 관계를 가진다. 그래서 어느 한부위에 병적상태가 발생하면 이는 다른 부위에도 항상 영향을 미치게 된다. 즉 병적교합 상태가 存在하게 되면 구강악계의 다른 영역에도 영향을 미치게 된다. 이 경우에 만일 다른 부위가 비교적 건강한 상태에 있으면 악관절에 보다 큰 영향을 주게 되어 T.M.J dysfunction을 초래하게 된다. 그러면 교합장애가 존재할 경우 T.M.J나 하악골 운동에 어떠한 영향을 끼치게 되는가를 다음 3가지로 크게 구분하여 서술해 본다.

1) 중심위교합(centri Crelation occlusion)時의 교합장애

2) Functional range에서의 교합장애

3) non-functioning range에서의 교합장애

## 中心位咬合〈centric relation occlusion〉

◎ 중심위교합의 원리(principle of centric relation occlusion)

중심위교합이란 하악골이 CRA (centric relation arc)를 따라 폐구된 상태를 말하며 이 CRO는 각 치아들의 cuspal interdigitation과 조화되어야 한다.

〈그림 1〉

ⓐ Hinge axis (x)를 중심으로 하악골의 폐구운동을 보여주고 있다.

ⓑ CRA를 따라 중심위교합을 하게된 경우 각 치아들의 cuspal interdigitation이 잘 조화된 것을 보여준다.

〈그림 2〉

ⓐ CRO, CRA와 × (Hinge Axis)가 잘 조화된 모습을 보인다. 이때 하악두(下顎頭)와 하악와(下顎窩)

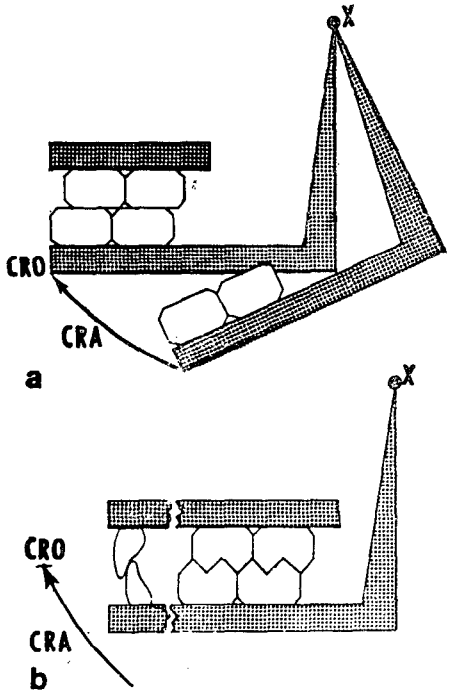


(그림 1)

사이의 간격이 同一함을 나타내고 있다.

ⓑ CRO시에 하악 치아들의 교합면에 나타난 교합접촉부위를 보이며 이때 하악두와 하악와의 정상적인 관계도 나타나고 있다.

### 1. 中心位咬合時의 교합장애

CRO에서 교합 접촉부는 〔그림 2〕의 ⓑ에서 처럼 많이 존재하는데 이들中 어느 한 곳에 교합장애가 존재하면 나머지 다른 교합 접촉부들은 모두 부적합한 관계에 빠지게 되며 CRA가 변하게 되어 全 neuromuscula system이 균형을 잃게된다. 즉 교합장애로

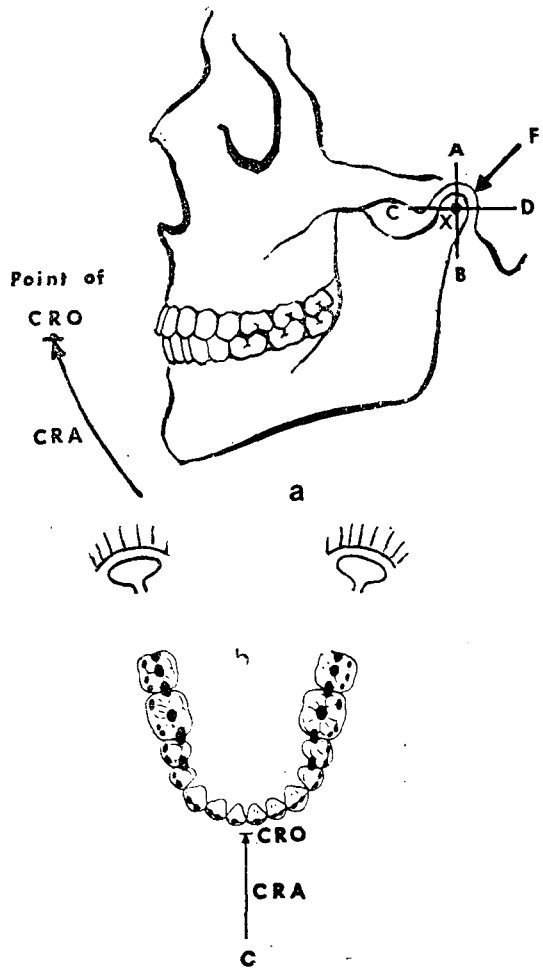


(그림 2)

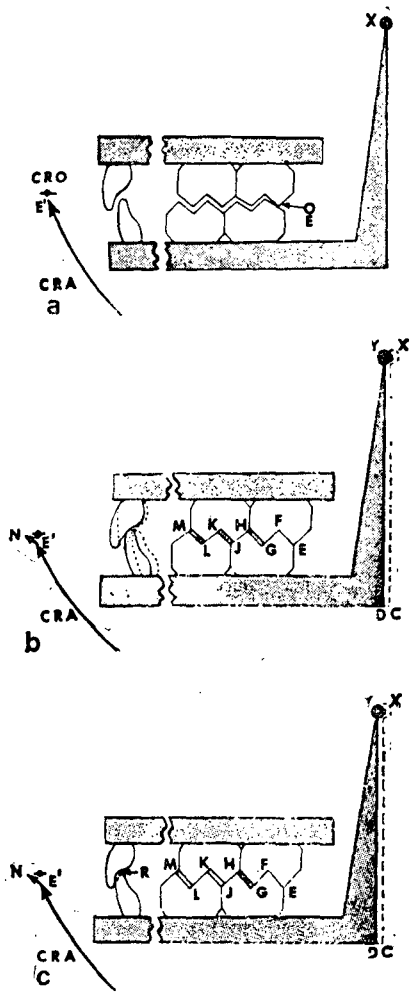


(그림 3)

인한 이차적인 장애가 구강악계의 다른 부위에 나타나게 되는 것이다.

〈그림 3〉

ⓐ 중심위교합에 도달하기 전에 E전에서 교합장애가 일어나고 있음.

ⓑ E점의 교합장애로 인해 하악골의 운동은 전방위치를 가지게 되어 hinge axis의 전위도 있다. 만일 이때 상악 전치부를 지지하는 치조골이 약하면 상악 전치부는 접선 방향으로 밀려나게 된다.

ⓒ 상악 전치부의 지지조직이 건강한 경우는 R부위의 상악치아가 패어지게 된다. GH, JK,LM은 하악두가 전방 전위하게되는 거리를 나타냄.

대개 하악골의 비정상적 위치를 야기하는 것은 cusp (교두)자체로 볼 것이 아니라 교두의 부적합한 경사에 원인을 두는 것이 타당하다.

〈그림 4〉

A,C—하악 구치부의 원심 경사면에 교합장애가 일어나는 경우에 하악골은 전방전위를 가진다.

B,D—근심 경사면에 교합장애가 있는 경우는 후방전위를 가진다.

1,3—하악 구치부의 협측 경사면에 교합장애가 있는 경우는 하악골은 내측 전위를 한다.

2—설측 경사면에 교합장애가 있는 경우 외측전위를 한다.

하악골의 운동은 (그림 4)의 ⓐⓑ 경우가 복합되어 나타나게 되며 이들 하악골의 병적인 위치는 5가지로 나누어서 표기할 수 있다.

(1) pathological mandibular protrusive relations-

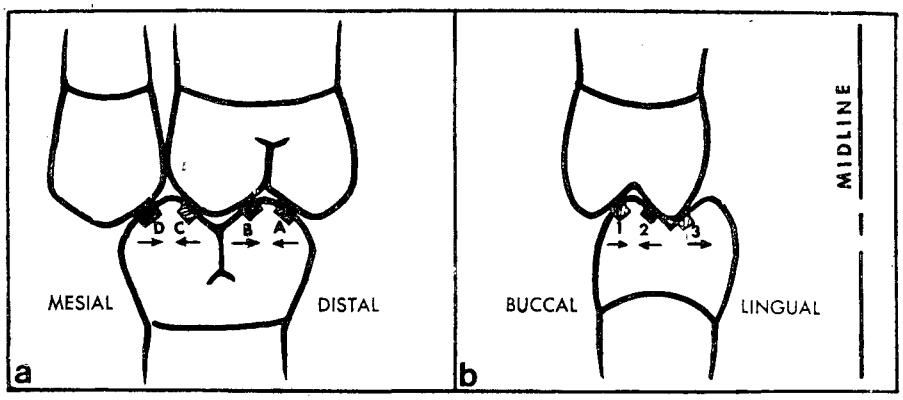


(그림 4)

hip.

(2) pathological mandibular retrusive relationship.

(3) Increased vertical relationship.

(4) Reduced vertical relationship.

(5) pathological medial and lateral protrusive shifts of the mandible.

(1) **pathological mandibular protrusive relationship.**

대개의 경우 양측성 교합장애는 드물고 편측성으로 많이 나타나며, 내측전위나 외측전위가 복합되어 나타난다.

〈그림 5〉

ⓐ E점에서 교합장애가 일어나서 하악골운동은 habitual convenience relationship을 가지며 하악두와 하악와 사이의 간격에 변화가 있다.

ⓑ 상악 제2소구치의 협측교두의 설측 경사면과 하악 제2소구치의 협측교두의 협측 경사면 사이에 교합

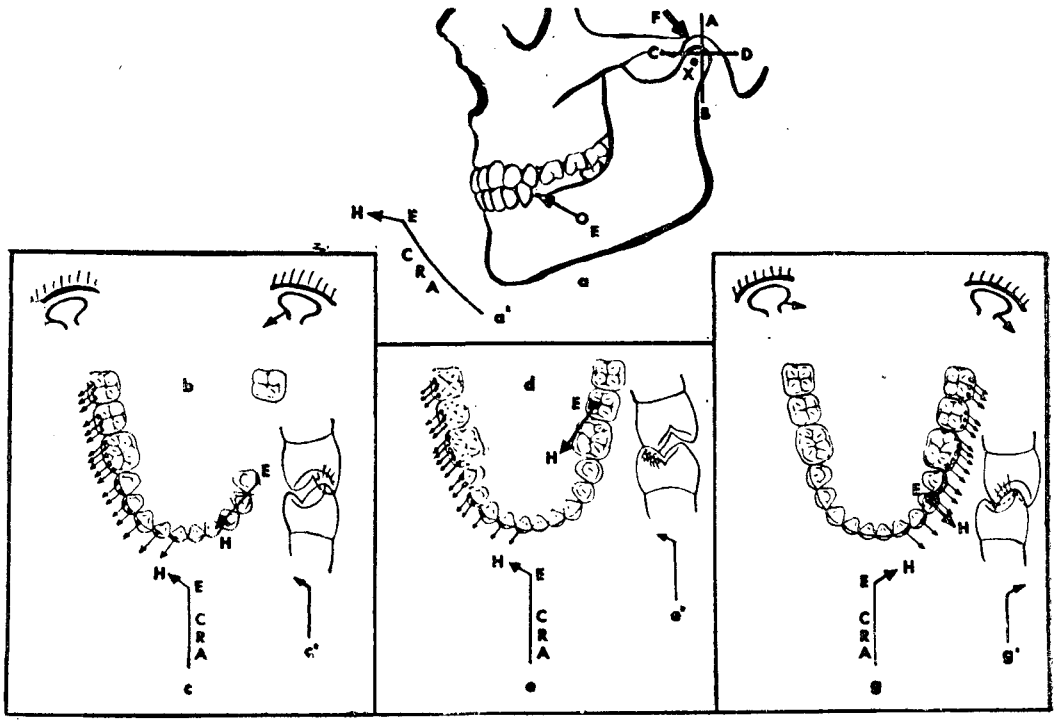


(그림 5)

장애가 일어난 경우 하악골은 전내방 전위를 하게 되어서 반대측 하악치아의 협측교두가 작은 화살표처럼 상악치아의 협측교두를 때리게 된다. 그리하여 교합장애가 있는 반대편의 상하악치아에 외상을 주게 된다.

ⓒ 前內측 전위의 가장 흔한 예로서 상악 제 2 대구치 근심설측교두의 근심설측 경사면과 하악 제 2 대구치 근심설측교두의 원심협측 경사면 사이에 교합장애가 存在하는 경우를 나타내며 동측 하악두는 전내방 전위를 하며, 반대측 하악두는 후측방, 측방, 전측방 전위를 하게 된다.

ⓓ 상악 제 1 소구치 설측교두의 근심협측 경사면과 하악 제 1 소구치 협측교두의 원심설측경사간에 교합장애가 있는 경우 하악골은 전측방 전위를 가지며 이 전위 방향과 증상은 동측에 나타난다. 그런데 이 경우의 교합장애가 일어날수 있는 이유를 추정 해보면 첫째로, 하악 제 1 소구치의 형태는 불규칙하며 협설측 전위가 많다. 둘째로, 하악 제 1 소구치의 설측교두는 상악제 1 소구치와 교합될 정도로 높지 못한 경우가 많아 상악치아의 정출이 있기 때문이다. 셋째로 상악 제 1 소구치는 대개 하악 제 1 소구치보다 먼저붕출하므로 상악치의 정출된 상태가 나타나기 때문이다

**(2) *pathological mandibular retrusive relationship.***

중심위에서 교합장애가 나타날 경우에 야기되는 것으로 主로 편측성 교합장애일 경우가 많다. 〈그림 6〉

하악골이 中心位關係로 폐구운동을 하다 E점에서 교합장애가 일어나면 하악두는 후하방 전위를 가지게 되어 관절의 간격은 후방측은 좁아지고, 전방이나 상방은 넓어진다. 이런 교합장애의 主 원인은 대합치가 없이 붕출된 치아가 存在하는 경우이며 점 E는 하악 제 3 대구치 교두의 근심경사나 변연융선(邊緣隆線)과 상악 제 2 대구치 교두의 원심 경사면 사이의 교합장애점을 나타낸다.

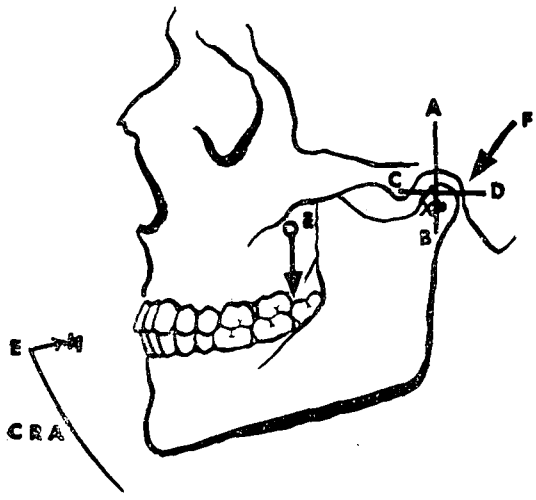


(그림 6)

**(3) Increased vertical relatiorship**

수복물이 높은 경우 폐구시 중심위교합보다 약간 전방전위를 가지게 되며 처음에는 E 점보다 전방치아가 교합시 관절의 F 점에서 간격이 증대된다. E 보다 후방치아가 교합시는 이 간격이 협소 해진다. 즉 E점을 fulcurum(支點)으로 하여 GJ 방향의 운동을 한다 교합고경(咬合高經)이 증대된 경우에 일어날 수 있는 다른 종류의 교합병으로는 보철물을 설계할 때 중심위교합은 비록 완전하더라도 치간공격(齒間空隔)(free way space)을 적당히 제공치 못하면 생리적 안정위(生理的安靜位)를 유지하지 못하며 근육경련(Muscle spasm)을 야기한다.

**(4) Reduced vertical relationship.**

구치부의 상실이나, 영구치열의 과잉 마모, 미붕출로 인하여 생기는 것으로 편측성, 양측성 두 경우를 예로 들수 있다.

〈그림 7〉

구치부가 양측성 결손된 경우 하악골의 운동은 중심위교합에 도달한후 H로 후상방 전위를 가진다. 이전위의 방향은 상악전치부의 설측 경사면을 따라 일어나며 이로 인해 하악두의 축은 후상방 전위를 가진다.

〈그림 8〉

편측성 구치부 결손인 경우 편측 저작으로 인하여 결손부측 하악두는 후내방 전위가 일어나며, 결손부측 하악관절에 증상을 나타낸다.

過垂直被蓋咬合(Deep bite)인 경우도 교합고경이 감소된 상태이며 치아들의 교합상태를 변화시켜 全 구강악 영역에 변화를 초래한다. 이의 원인은 첫째로, 구치부의 결손이며, 둘째로, 교합면의 과잉 마모. 셋째로 영구치열이 완전 붕출되지 않은 경우, 넷째로, 유치열의 과잉마모, 조기상실로 인해 영구치열의 고경이 감소된 것으로 볼 수 있다.

**(5) cross bite(交叉咬合)時의 하악골 전위**

이 경우는 환자가 폐구운동을 하게 될때 하악골이 左右側 전위를 함과 동시에 전방 전위도 일어난다. 상악 협측교두의 협측 경사면과 하악 협측교두의 설측 경사면 사이에 교합장애가 存在하는 경우

〈그림 9〉

하악골은 중심위교합에서 시작하여 폐구시 제자리

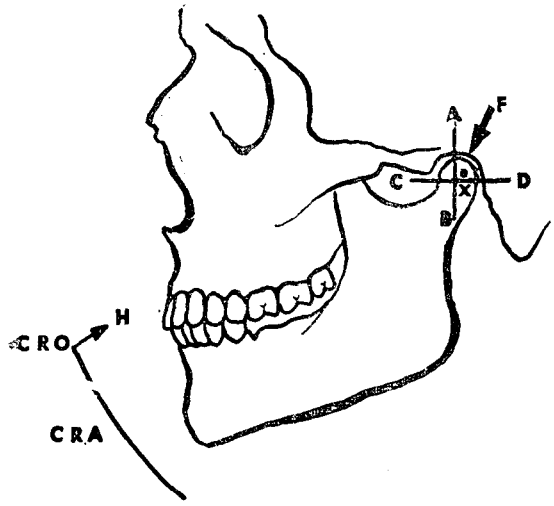


(그림 7)

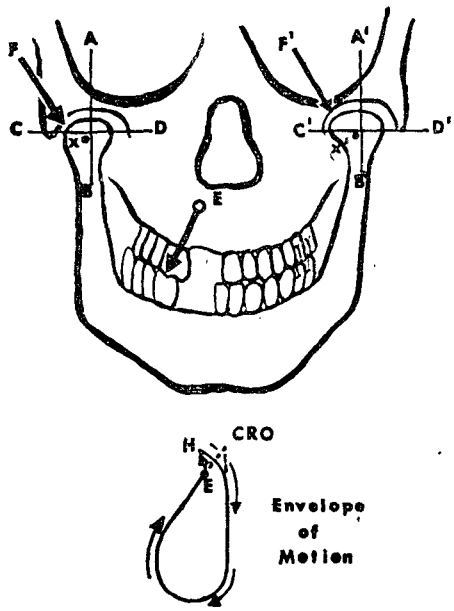


(그림 9)

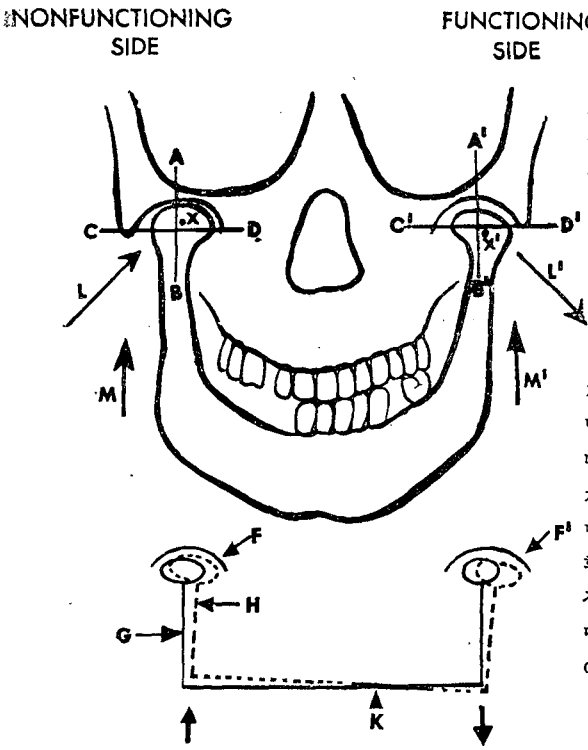


(그림 8)

로 돌아오지 못하고 E에서 H로 전위를 하게된다. X, X′ 하악두의 중심은 정상위치에서 벗어난 상태를 가지며 관절 간격은 F에서 측방은 협소해지며, 상방내방은 증대된다. F′에서는 내방으로 협소해지고 상외방으로는 증대된다. 그리하여 안면의 정중선이 원래의 위치에서 벗어난 변위를 나타내게 된다.

## 2. Fuoctioning ranges 內에서 교합장애가 存在하는 경우

중심위(中心位)교합은 모든 비(非)중심위교합운동의 기본이 되므로 중심위교합에서 부적당한 관계를 가지면 모든 비중심위교합에서도 정상관계를 가지지 못한다. 이의 가장 좋은 예로서 Locked Bite을 들어본다 기능범주內에서 구치부가 접촉치 않고 견치만 접촉되면 모든 측방압력이 견치에만 적용하게 된다. 그레서 환자는 이 병적측방력을 피하려고 소구치 부위만으로 저작하려는 short choppy stroke을 가지게 된다. 이때 소구치는 헐거워지게 되어 교합이나 악관절에 torque stress을 야기한다.

## 3. Non-functioning range 에서의 교합장애

이는 매우 심각한 문제점을 지니는 경우로서 non-funtioning side의 악관절에 피해를 주지 않고서는 저작을 할 수 없다(그림 10).

ⓐ E에 도달하기 前까지 근육 M,M′는 동일한 힘

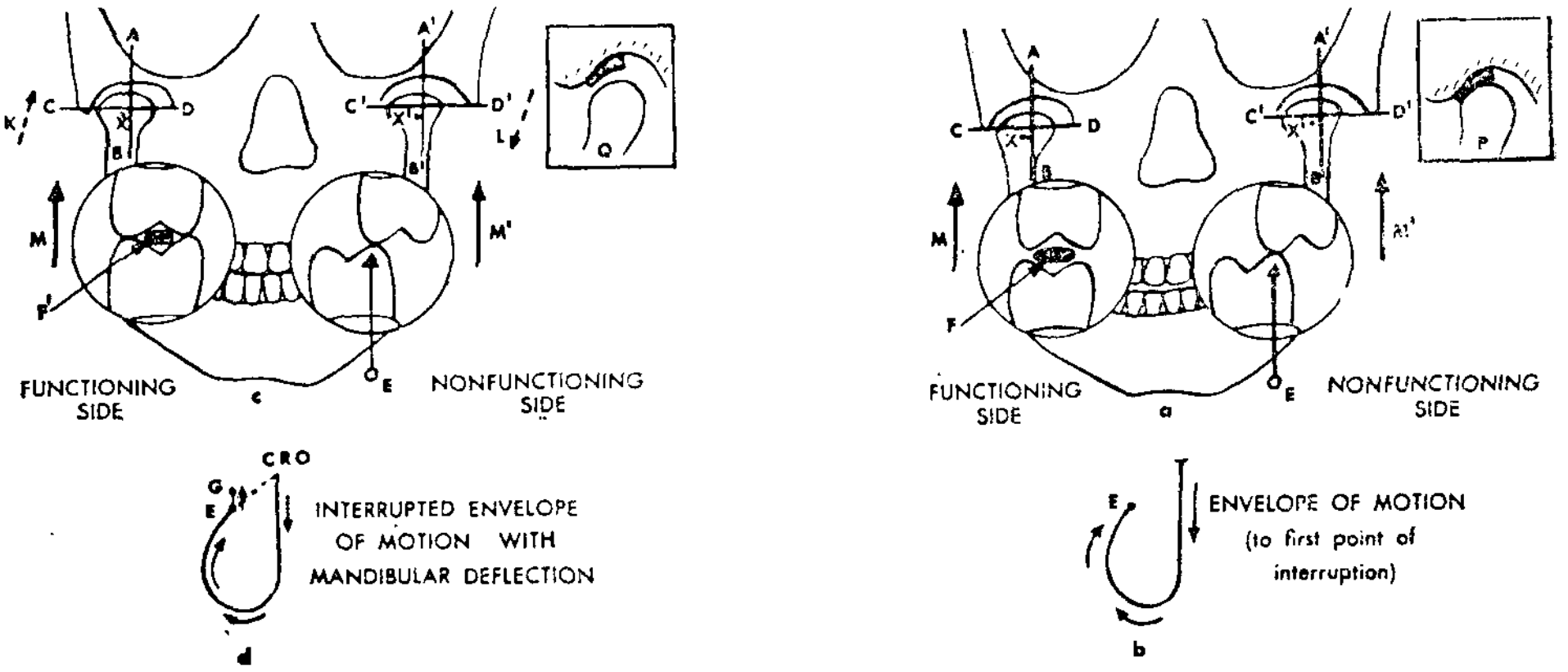


(그림 10)

으로 상방운동을 한다. 이때까지는 P처럼 하악두와 meniscus 간에 긴밀한 접합이 있다.

ⓒ functioning side에서 음식물을 저작하기 위해서는 저작측 치아가 병립하게 된다. 이때 M′는 E를 中心으로 fulcurum effect을 가지게 되어 K,L 방향으로 하악두가 이동하게 된다. 즉 non-functioning side의 하악두가 하방내방으로 전위하게 되어 meniscus와 하악두가 이개된다. 그리하여 하악골은 중심위교합으로 돌아가지 못하고 E에서 G로 straight up motion을 가진다. 환자는 오른쪽으로 저작이 곤란하므로 계속 이 방향에서 저작하려면 왼쪽 악관절에 외상을 주게되고, 불편으로 인하여 환자가 왼쪽 저작을 계속하게 되면 오른쪽의 치주는 Disuse Atrophy빠지게 된다. 또 이 경우 왼쪽 하악협측교두와 상악설측 교두에 측방력이 작용하여, pain, mobility, periodonta problem을 야기하게 된다.


서울시 치과기공사회

㊗ 發展

회장 徐基定
부회장 申仁助
〃 曺棟煥
총무이사 文一
재무〃 金明圭
학술〃 金雄哲
사업〃 金昌永
공보〃 李炳植
섭외〃 金鍾漢
조사〃 姜信達
기자재〃 李三徽
監事 韓相玉
〃 羅洪斗
〃 權宰逸