

고양이 由來 Tyzzer 病菌에 의한 實驗的 心筋炎

李 榮 純

서울대학교 獸醫科大學

서 론

Harvard 大學校 醫科大學에서 1917年 癌移植實驗中의 마우스에. 肝의 多發性巢狀壞死와 出血性小腸結腸炎을 특징으로 하는 아주 심한 전염병이 발생되어, Tyzzer³³⁾는 肝細胞 및 腸上皮細胞內에서 발견된 桿菌體의 배양에는 성공치 못했으나, 病理組織學的의 所見을 보고, 그것이 病因이라고 생각하여, *Bacillus piliiformis* N. sp.라고 기재를 하였으며, 그 후부터 이 疾病을 Tyzzer's Disease라고 부르고 있다.

이 疾病은 1965年 美國의 NIH에서 사용하고 있던 약 1,200마리의 New Zealand White종 토끼에서 集團發病하기 전까지만 해도 마우스에서만 발병하는 것으로 알고 있었으나, 마우스, ^{5,7,27,33)} 토끼 ^{1,4,25,28,34)}를 비롯하여 Rat^{11,30)}, Mongolian gerbil,^{2,23,24)} muskrat,¹³⁾ hamster,^{20,32)} guinea pig¹⁹⁾와 같은 설치류는 물론, 개,^{22,26)} 고양이^{14,15)}와 같은 애완동물, 그리고 말^{9,10,31)}과 같은 가축과 영장류²¹⁾에서의 발생도 보고되어 있다.

병원체라고 생각되는 *B. piliiformis*는 몇몇 학자들에 의하여 배양되었다고 보고되었으나,^{12,29)} 다른 학자들에 의한 追試에 의하여 支持를 받지 못하고 있어서, 아직까지 cell free media의 試驗管內에서의 배양은 불가능한 것으로 되어 있다. 그러나 계태에서의 배양을 비롯³⁾한, 感染肝材料의 宿主體內接種에 의하거나, 感染肝組織의 -60°C 以下에서의 보존에 의해서 繼代와 保存은 가능하다.

Tyzzer病自然發生例의 各種動物의 感染組織中에 보이는 菌體의 形態에 관해서는, Tyzzer의 刻명한 스케치를 처음으로, 최근에 발표된 電顯像들이 거의 一致하고 있지만,^{8,16,17,24)} 지금까지 보고된 Tyzzer病自然發生例의 病理學的의 所見을 비교해 보면, 그 主要症狀과 더불어 病變의 分布에 상당한 差異點이 보인다. 即, 토끼에서의 自然發生例中에서 Allen 등¹⁾과 Cutlip 등⁴⁾은 아주 심한 壞死性心筋炎을 記述하고 있으나, Van Kruiningen 등³⁴⁾, Savage 등⁸⁾, Prescott 등²⁵⁾의 보고에서는 찾아볼 수 없으며, hamster 自然發生例를 보더라도 Takasaki³²⁾는 肝炎을 主徵으로 하고 있으나, Nakayama²⁰⁾는 腸炎이 特徵이었다. 이러한 差異點은 일반적

으로 볼수 있는 菌株間의 抗原性 내지는 病原性的의 差에 의한 것이라고 추측이 된다.

그러나, 生活細胞內가 아닌 곳에서의 Tyzzer菌은 構造的으로 不安定해져서 數時間內에 溶菌現象을 일으켜 感染力을 잃게 되므로⁶⁾, 各種動物由來의 菌株間의 生物學的의 性狀을 試驗管內에서 비교한다는 것은 매우 어려운 일이며 또한 그 성적도 不確實하다고 생각된다.

Kubokawa 등¹⁶⁾은 고양이에서의 自然發生 Tyzzer病을 보고한바 있거니와 그 菌株의 繼代維持에 성공하고 있어서(東京大學 家畜生理學研究室 保存), 從來의 마우스 由來菌株(東京大學 醫科學研究所 獸醫學研究部 保存)와의 病原性を 비교해 보고자 다음과 같은 感染實驗을 하였다.

재료 및 방법

實驗動物 : 各群 20~24匹의 1, 2, 3, 4, 6週齡 및 菌株 增殖用으로 retired mice(ICR-SLC)를 사용하였으며, 이 마우스들은 Tyzzer病을 비롯한 마우스의 重要細菌性疾病과 바이러스性疾病이 없다는 血清學的判定이 내려진 것들이다(specific pathogen free).

菌株 및 接種材料作出 : 고양이 由來菌株(以下 KK라 칭함)와 마우스 由來菌株(以下 MSK라 칭함)를 各各 retired SPF 마우스(ICR-SLC)에 정맥내접종하고, 즉시 cortisone(2.5mg)을 피하주사하면, 3~4日 후에 發病用 마우스群에 거의 均일하게 致命的發病이 일어나서 肝에 多發性巢狀壞死가 보인다. 이때 致死直前의 마우스의 肝을 적출하여 10倍의 冷却滅菌生理食鹽水(pH 7.2)를 넣어 homogenate를 만들어서 接種用으로 했으며, 實驗群에 接種하기 直前에 菌數를 計算하였으며, 全週齡의 實驗群 마우스에는 腹腔內로 接種하였다.

觀察 및 組織檢査用材料作出 : KK株와 MSK株를 各各接種한 各週齡의 實驗마우스群은 接種 48시간 후부터 2週日間 朝夕으로 그 斃死率을 기록하였으며, 斃死 마우스는 그때그때 剖檢하여 육안적으로 病變을 확인하여 조직학적 관찰의 材料로 했다. 광학현미경 관찰용으로는 各斃死 마우스의 肝臟과 心臟을 일반적 固定法과 染色法을 실시하여 관찰했다. 전자현미경 관찰용으로는 KK株를 接種한 1週齡 마우스群 가운데에서 接種 6일

Table 1. Response of 1-to 6-week-old Mice to Organisms KK or MSK by Intraperitoneal Route

Organism	Dose Inoculated	Age in Week	Fatality	Time-to-death in Days	Necrosis	
					Liver	Heart
KK*	3.5×10^6	1	21/21**	5~11(7.6)***	17/17****	17/19****
		2	5/24	5~7 (6.2)	3/3	3/3
		3	15/20	5~9 (5.8)	12/12	8/12
		4	4/20	6~8 (6.8)	4/4	2/4
		6	2/20	6	2/2	0/2
	6×10^6	1	20/20	5~11(6.3)	17/17	14/17
		2	4/24	7~11(8.5)	1/1	1/1
		3	12/21	5~7 (5.6)	12/12	7/12
		4	9/20	5~6 (5.4)	9/9	2/9
		6	8/20	4~7 (5.2)	8/8	2/8
MSK*	8×10^6	1	18/22	4~10(7)	12/12	0/12
		2	0/21		0/21	0/21
		3	0/20		0/20	0/20
		4	0/20		0/20	0/20
		6	0/20		9/20	0/20
	3×10^7	1	22/22	2~10(5.4)	20/20	0/20
		2	1/21	3	Not Examined	Not Examined
		3	0/21		0/21	0/21
		4	0/20		0/20	0/20
		6	0/21		0/21	0/21

* KK and MSK organisms were of kitten and mouse origin, respectively.

** No. dead/No. tested; 15 days after inoculation.

*** Range with mean in parenthesis.

**** No. having lesions/No. tested.

만에 사망한 마우스의 心臟을 선택하였으며, 육안적으로 병변부위와 정상부위의 경계부를 적출하였다. 다음은 통상적인 방법에 따라 二重固定과 脫水 및 包埋를 하고, 超薄切片은 LKB를 사용하였으며, 鉛과 우라늄의 二重染色을 한 후에 Hitachi HU-12를 사용하여 75kV에서 관찰하였다.

결 과

斃死率: 表 1에서 보는 바와 같이 KK 株接種群의 1週齡 마우스는 5~11일에 100%의 致死率을 보였으나 MSK 株에서는 大量的 菌接種이 필요했으며, 그것도 2週齡 이상의 마우스에서는 거의 發病이 되지 않고 끝까지 生存했으며, 실험완료 후의 剖檢에서도 各臟器에서의 病變을 관찰할 수 없었다. 그러나 KK 株接種群의 마우스는 菌量의 증가에 따라서 3週齡 마우스에서는 60% 이상, 4週齡과 6週齡의 成熟 마우스에서도 40%에 가까운 치사율을 나타냈다.

肉眼的所見: Tyzzer病的 특징인 多發性巢狀壞死는

육안적으로 쉽게 判別할 수 있었는데, 치사율에서 나타난 두 菌株의 差異는 역시 육안적 병변의 차이와 일치되었다. 表 1에서 보는 바와 같이 斃死하여 剖檢한 各週齡의 마우스는 전부 心臟에 多發性巢狀壞死가 보였으며, 特記할 것은 KK 株 接種 마우스群에서는 心耳를 제외한 心臟各部에 壞死巢가 관찰되었는데 若週齡의 마우스에 현저하게 나타났으며, 1週齡의 폐사 마우스群에서의 檢査 심장 중에 壞死巢가 관찰된 것은 90%에 가까웠다. 反面, MSK 株 接種 마우스群에서는 斃死 후 生存의 모든 마우스를 통하여 전혀 심장에 병변을 찾아볼 수 없었다.

組織學的所見: 各週齡의 斃死 마우스는 心臟에 나타나는 多發性巢狀壞死가 직접적인 斃死의 원인이라고 생각되지만, 心臟의 壞死巢에 관한 조직학적 소견은 많은 自然發生 및 實驗報告例와 일치하므로 생략하고, KK 株接種群에서만 관찰되었던 심장의 병변에 관하여 記述한다.

1週齡부터 6週齡 마우스까지, 1週以內에 斃死한 마

우스는 사진 1에서 보는 바와 같이 심장에 限局性的壞死巢를 가지오며, 壞死巢周圍에 多數의 好中球出現, 中心部에는 石灰化가 보였다. 그러나, 斃死時까지 그 이상의 時日을 필요로 했던 1週齡 마우스의 심장은 壞死巢가 더욱 확대되어 사진 2와 같이 심장 전체에 미치고 있다. 사진 3은 低倍率電顯像인데 壞死巢의 周邊部라고 생각되며, 心筋線維에 별다른 損傷을 주지 않으면서 多數의 菌體가 존재하는 것을 보여주고 있다. 사진 4는 心筋線維의 損傷이 심하게 일어난 비교적 壞死中心部에 가까운 곳이라고 생각되는데, 일부의 菌은 조직내에서 自然消滅되고 있는 것을 보여주고 있다.

고 찰

형태학적으로 동일한 各種宿主由來의 病原菌에 병원성의 差가 있는지의 與否는 매우 흥미 있는 일이라고 볼수 있는데, 서론에서 언급했지만, Tyzzer病菌은 아직도 試驗管에서는 培養이 안 되고 있어서 各種動物由來의 菌株들의 생물학적 성상을 비교한다는 것은 불가능하다. 그것은 Tyzzer病感染肝片의 homogenate 내에 존재하는 菌이 빠른 溶菌現象을 일으켜 感染力을 잃어버리기 때문인데, Fujiwara 등²⁴⁾은 이 菌의 특성을 거꾸로 이용하여 rat 由來菌(以下 RT라 칭함)과 마우스 由來菌을 各各 다른 溶液과 溫度 속에 놓고서, 그 溶菌速度(菌數 및 마우스에의 發病力)에 差異가 있다는 것을 보고했다.

그러나 Tyzzer病 自然發生例의 병리조직학적 소견을 전체적으로 비교해 볼것 같으면 다음과 같은 병변의 분포 및 발병증상의 차이점을 지적할 수가 있다. 즉, Allen 등¹⁾과 Cutlip 등⁸⁾은 토끼의 Tyzzer病自然發生例에서 다 같이 明白한 壞死性心筋炎을 관찰하고 있으나, 그 밖의 各各 다른 3件의 報告例에서는 그러한 心臟의 病變은 나타나지 않았다.

Craigie²⁾는 계태에다 배양한 마우스 由來菌을 다시 마우스에 接種한 결과 suckling 마우스에 壞死性心筋炎이 관찰되었다고 보고했다. 그러나 많은 마우스 Tyzzer病 自然發生例의 보고에도 심장의 병변에 관한 것은 전혀 찾아볼 수가 없다. 한편, Takasaki²²⁾ 등은 hamster의 Tyzzer病 自然發生例의 보고에서 腸炎이 아닌 아주 심

한 多發性巢狀壞死를 가지오는 肝炎이 특징이라고 했으나, Nakayama²⁰⁾ 등은 肝炎보다는 腸炎에 의한 설사가 主徵이어서 hamster에 前부터 알려져 있던 wet-tail disease의 原因이 Tyzzer病菌에 의한 것이거나, wet-tail syndrome 속에는 Tyzzer病菌에 의한 것도 상당수 있을 것이라고 보고하고 있다.

형태학적으로 동일한 菌株들이지만 各種 동물에서 보여지는 발병증상 및 병변분포의 차이는 그 菌株들 간에 병원성 및 항원성의 差를 말하는 것이라고 생각되어 著者は 이미 토끼를 사용한 실험에서, KK株, MSK株, RT株의 병원성에는 차이가 있어서, KK株는 심장에 특이하게 병변을 일으킨다는 것을 보고했다.¹⁷⁾

이번의 실험에서 KK株는 MSK株와 달리 명백하게 심장에 壞死性心筋炎을 일으킨다는 것을 確認했으며, 개에서도 自然發生 Tyzzer病의 보고가 數例 있는 것을 볼때, 개도 Tyzzer病의 좋은 宿主動物인 것을 알수 있으며, 이러한 點에서 볼때 人間의 세균성 심근염의 발병병리 및 병변의 分布, 進展과 心電圖와의 관계를 연구하는데 좋은 model case로서 쓰여질 수도 있지 않을까 생각된다.

끝으로, 이 感染實驗의 결과를 表 1에서 살펴볼 때, 3週齡 이상의 마우스보다 오히려 2週齡의 마우스가 치사율이 낮은 것은 2週에서부터 마우스는 離乳期에 들어가므로 營養不良狀態, 혹은 營養의 평형이 깨지는 상태에 놓이기 때문인 것으로 생각되며, 이것은 Maejima 등¹⁸⁾의 실험결과인 低蛋白質投與群의 마우스는 對照群에 비하여 Tyzzer病의 발병율이 낮아진다는 실험결과와 일치하는 것으로 해석된다.

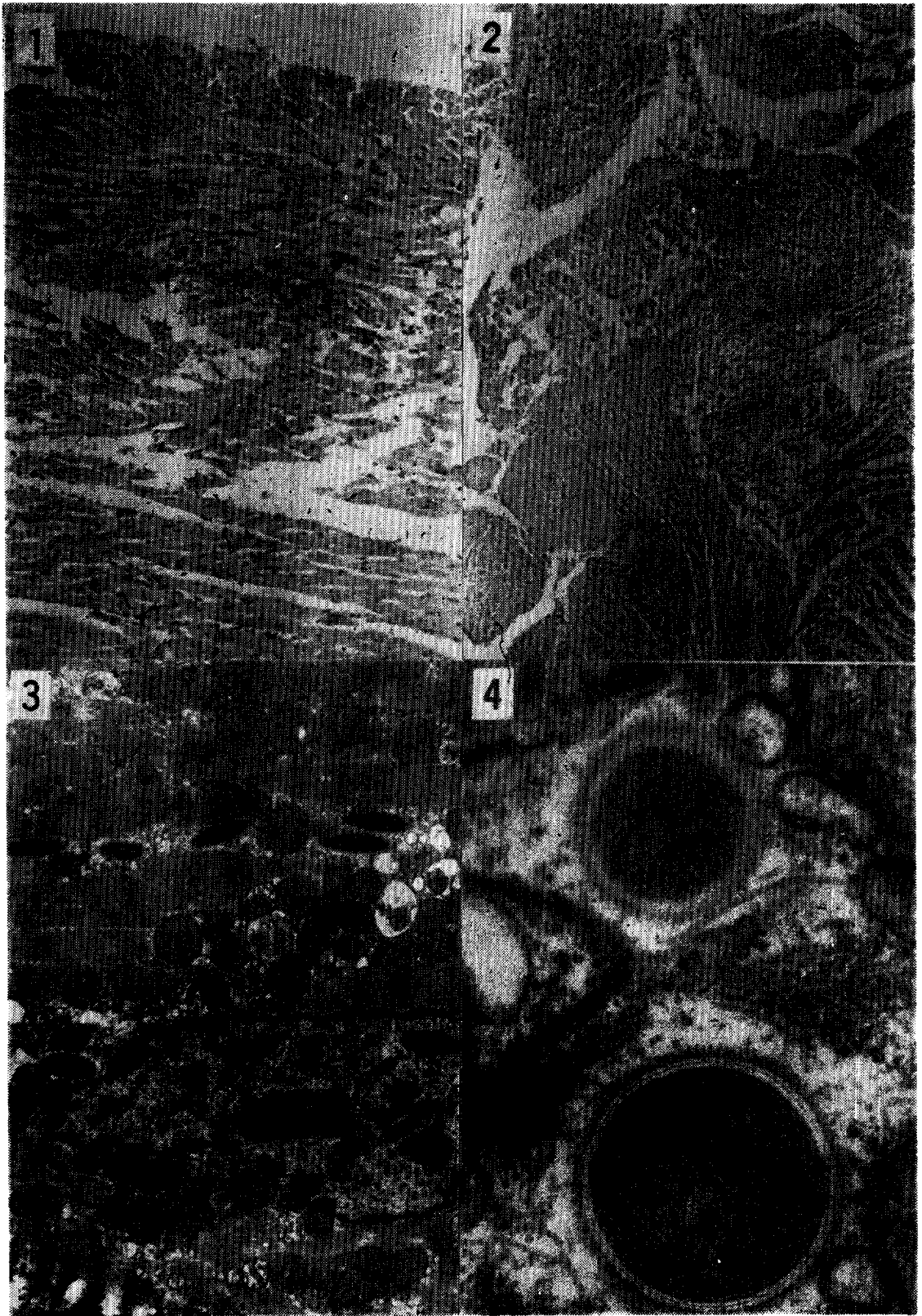
결 론

1. 이 실험에서 고양이 由來 Tyzzer病菌 KK株의 복강내 접종에 의하여 1,2週齡의 마우스는 물론, 6週齡의 성숙 마우스에도 壞死性心筋炎을 유발시켰으나, 마우스 由來의 MSK株로서는 그러한 병변을 일으킬 수 없었다.

2. 1~6週齡의 마우스를 사용한 감염실험 결과, KK株와 MSK株 사이에는 명백한 병원성의 差가 증명되었다.

Legends for Figures

- Fig. 1.** Neutrophil infiltration in the periphery of a necrotic focus and calcium deposit at the center of the heart in a 3-week-old mouse dead 6 days after i.p. inoculation. HE stain. $\times 200$.
- Fig. 2.** Diffuse necrosis, calcium deposits and neutrophil infiltration in the heart of a 1-week-old mouse dead 9 days after i.p. inoculation. HE stain. $\times 100$.
- Fig. 3.** Five organisms within the cytoplasm and one organism in contact with the nucleus in a heart muscle cell of a 1-week-old mouse dead 6 days after i.p. inoculation. Lead nitrate and uranic acid stain. $\times 7,000$
- Fig. 4.** Transverse section of two organisms with the cytoplasm of a degenerated muscle fiber of a 1-week-old mouse dead 6 days after i.p. inoculation. One organism 400nm in diameter has a distinct cell wall and the other 280nm in diameter was seen to undergo the cell wall lysis. Lead nitrate and uranic acid stain. $\times 100,000$.



참 고 문 헌

1. Allen, A.M., Ganaway, J.R., Moore, T.D. and Kinard, R.F. Tyzzer's disease syndrome in laboratory rabbits. *Am. J. Path.* (1965):46:859.
2. Carter, G.R., Whitenack, D.L. and Julius, L.A.: Natural Tyzzer's disease in mongolian gerbils (*Meriones unguiculatus*). *Lab. Anim. Care*(1969), 19:648.
3. Craigie, J.: *Bacillus piliformis* (Tyzzer) and Tyzzer's disease of the laboratory mouse. II mouse pathogenicity of *B. piliformis* grown in embryonated eggs. *Proc. Roy. Soc. Edinburgh, Sec. B. (Biol.)* (1966), 165:31.
4. Cutlip, R.C., Antower, W.C., Beall, C.W. and Matthews, P.J.: An epizootic of Tyzzer's disease in rabbits. *Lab. Anim. Sci.* (1971), 21:356.
5. Francis, R.A.: Tyzzer's disease in laboratory animals. *J. Inst. Anim. Tech.* (1970), 21:167.
6. Fujiwara, K., Yamada, A., Ogawa, H. and Oshima, Y.: Comparative studies on the Tyzzer's organisms from rats and mice. *Jap. J. Exp. Med.* (1971), 41:125.
7. Gard, S.: *Bacillus piliformis* infection in mice and its prevention. *Acta Path. Microbil. Scand., Suppl.* (1944), 54:123.
8. Goto, N., Oghiso, Y., Lee, Y.S., Takahashi, R. and Fujiwara, K.: Fine structure of the Tyzzer's organism in the feline liver. *Jap. J. Exp. Med.* (1974), 44:373.
9. Hall, W.C. and Van Kruiningen, H.J.: Tyzzer's disease in a horse. *J. Am. Vet. Med. Ass.* (1974), 164:1187.
10. Harrington, D.D.: *Bacillus piliformis* infection (Tyzzer's disease) in two foals. *J. Am. Vet. Med. Ass.* (1976), 168:58.
11. Jonas, A.M., Percy, D.H. and Craft, J.: Tyzzer's disease in the rat. *Arch. Path.* (1970), 90:516.
12. Kanazawa, K. and Imai, A.: Pure culture of the pathogenic agent of Tyzzer's disease of mice. *Nature* (1959), 184:1810.
13. Karstad, L., Lusia, P. and Wright, D.: Tyzzer's disease in muskrats. *J. Wild Anim. Dis.* (1971), 7:96.
14. Kovatch, R.M. and Zebarth, G.: Naturally occurring Tyzzer's disease in a cat. *J. Am. Vet. Med. Ass.* (1973), 162:136.
15. Kubokawa, K., Kubo, M., Takasaki, Y., Oghiso, Y., Sato, K., Lee, Y.S., Goto, N., Takahashi, R. and Fujiwara, K.: Two cases of feline Tyzzer's disease. *Jap. J. Exp. Med.* (1973), 43:413.
16. Kurashina, H. and Fujiwara, K.: Fine structure of mouse liver infected with the Tyzzer's organism. *Jap. J. Exp. Med.* (1972), 42:139.
17. Lee, Y.S., Hirose, H., Oghiso, Y., Goto, N., Takahashi, R. and Fujiwara, K.: Myocardiopathy in rabbits experimentally infected with the Tyzzer's organism. *Jap. J. Exp. Med.* (1976), 46:371.
18. Maejima, K., Fujiwara, K., Takagaki, Y., Naiki, M., Kurashina, H. and Tajima, Y.: Dietetic effects on experimental Tyzzer's disease of mice. *Jap. J. Exp. Med.* (1965), 35:1.
19. McLeod, C.G., Stookey, J.L., Harrington, D.G. and White, J.D.: Intestinal Tyzzer's disease and spirochetosis in a guinea pig. *Vet. Path.* (1977), 14:229.
20. Nakayama, M., Saegusa, J., Itoh, K., Kiuchi, Y., Tamura, T., Ueda, K. and Fujiwara, K.: Transmissible gastroenteritis in hamsters caused by Tyzzer's organism. *Jap. J. Exp. Med.* (1975), 45:33.
21. Niven, J.S.F.: Tyzzer's disease in laboratory animals. *Z. Versuchstierkd.* (1968), 10:168.
22. Poonacha, K.B. and Smith, H.L.: Naturally occurring Tyzzer's disease as a complication of distemper and mycotic pneumonia in a dog. *J. Am. Vet. Med. Ass.* (1976), 169:419.
23. Port, C.D., Richter, W.R. and Moise, S.M.: Tyzzer's disease in the gerbil. *Lab. Anim. Care* (1970), 20:109.
24. Port, C.D., Richter, W.R. and Moise, S.M.: An ultrastructural study of Tyzzer's disease in the Mongolian gerbil (*Meriones unguiculatus*). *Lab. Invest.* (1971), 25:81.
25. Prescott, J.F.: Tyzzer's disease in rabbits in Britain. *Vet. Rec.* (1977), 100:285.
26. Qureshi, S.R., Carlton, W.W. and Olander, H.J.: Tyzzer's disease in a dog. *J. Am. Vet. Med. Ass.* (1976), 168:602.

27. Rights, F.L., Jakson, E.B. and Samadel, J.E.: Observations on Tyzzer's disease of mice. *Am. J. Pat.* (1947), 23:627.
28. Savage, N.L. and Sheldon, W.G.: An epizootic of diarrhea in a rabbit colony. *Pathology and bacteriology. Can. J. Comp. Med.* (1973), 37: 313.
29. Simon, P.C.: Isolation of *Bacillus piliiformis* from rabbits. *Can. Vet. J.* (1977), 18:46.
30. Stedham, M.A. and Bucci, T.J.: Tyzzer's disease in the rat. *Lab. Invest.* (1969), 20:604.
31. Swerczek, T.W., Crowe, M.W., Prickett, M.E. and Bryans, J.T. Focal bacterial hepatitis in foals: Preliminary report. *Mod. Vet. Pract.* (1973), 54:66.
32. Takasaki, Y., Oghiso, Y., Sato, K. and Fujiwara, K.: Tyzzer's disease in hamsters. *Jap. J. Exp. Med.* (1974), 44:267.
33. Tyzzer, E.E.: A fatal disease of the Japanese waltzing mouse caused by a spore-bearing *bacillus* (*Bacillus piliiformis* N. sp.). *J. Med. Res.* (1917), 37:307.
34. Van Kruiningen, H.J. and Blodgett, S.B.: Tyzzer's disease in a Connecticut rabbitry. *J. Am. Vet. Med. Ass.* (1971), 158:1205.

Experimental Myocarditis Due to Feline Tyzzer's Organisms

Yong Soon Lee, D.V.M., M.S., Ph.D.

College of Veterinary Medicine, Seoul National University

Abstract

1. In the present experiment, necrotic myocarditis were produced only in suckling mice but also in weanlings or young adult mice by intraperitoneal inoculation with the Tyzzer's organism KK of cat origin, whereas the organism MSK from the mouse was not capable of producing such lesions.
2. Significant difference in pathogenicity for 1-to 6-week-old mice was demonstrable between the two organisms after intraperitoneal inoculation without cortisone.