

근육형 심실중격 결손증^{*} (치험 2예)

임승평^{**} · 김용진^{**} · 서경필^{**} · 이영균^{**}

== Abstract ==

Muscular Ventricular Septal Defect: Report of 2 cases

Seung Pyung Lim^{**}, M.D., Yong Jin Kim^{**}, M.D.

Kyung Phill Suh^{**}, M.D., and Yung-Kyoon Lee^{**}, M.D.

The muscular variety of congenital ventricular septal defect (Type IV VSD) comprises from 2 to 18% of the total number of patients and has multiple defects. It is difficult to diagnose by usual angiographic study.

Out of 116 cases of isolated ventricular septal defects repaired at this hospital in 20 years period from 1959 and to May 8, 1979, 2 cases had muscular defect which was treated through vertical right ventriculotomy without any problems.

Single defect was found in both cases and in one case PDA was associated with Type IV VSD.

I. 서 론

심실중격결손증은 출생시 모든 선천성 심장기형의 30~40%를 차지하는 가장 흔한 심장질환으로서, 단일 심장기형으로도 그 발생빈도가 높다.¹⁾ 특히 심실중격 근육부에서의 결손은 Galen 시대에 이미 확인된 바 있으며 매우 드문 것으로 알려져 왔다.

1879년 Roger에 의해 심실중격결손증의 임상증상 및 병리 등이 기술되었으며 1950년 심도자법의 개발로 결손을 통하여 일어나는 혈액학적 변화에 대하여 자세히 알려지게 되었다.

1954년 Selzex는 단일심실중격결손증의 90%와, 다른 심장기형과 동반된 심실중격결손증의 거의 전부가 막상 심실중격(Membranous Septum)에 위치한다고 말하고 근육부의 결손은 대부분이 작고, 수축기에는 크기가 줄

어되거나 결손이 폐쇄되기때문에 임상적으로는 크게 의의가 없다고 기술했다. 1954년 Kaplan과 Robinston도 비슷한 이유로 근육형 심실중격결손증은 확실히 임상증상이 없다고 주장했다. 그러나 Heath¹¹⁾ 등은 심한 폐동맥 고혈압과 각혈을 동반한 근육형 심실중격결손증을 보고한 바 있으며 부검으로 폐동맥가지에서 심한 변화를 발견했다고 했다. 그리고 대부분의 근육형 심실중격결손증은 다발성으로 나타나기 때문에 수술방법에 있어서도, Shumacke²⁵⁾ 등은 종래의 우심실 절개보다는 좌심실 절개로 결손부의 정확한 위치 및 숫자를 확인할 수 있으며 또한 수술을 용이하게 할 수 있다고 보고한 바 있다.

서울대학교병원 흉부외과에서는 최근 2예의 근육형 심실중격결손증을 수술치험하였기에 문헌고찰과 아울러 보고하는 바이다.

II. 증 례

증례 1.

환자는 1년 6개월된 여아로 유아기부터 잦은 상기도 감염으로 병원 출입이 많았으며 생후 3개월때 부터 선

* 본 논문은 제 34 차 대한흉부외과학회 월례 집담회에
서 발표된 것임.

** 서울대학교 의과대학 흉부외과 교실

** Department of Cardiothoracic Surgery, College of
Medicine, Seoul National University

천성 심장기형이 있다는 말을 들어왔다. 입원 5개월전과 2개월전, 2차례에 걸쳐 폐염이라는 진단하에 1주일씩 병원에 입원, 치료를 받았다. 입원 3일전부터 다시 기침과 함께 고열 및 호흡곤란이 발생하여 본원 소아과에 입원하였다.

가족력에는 특기할 사항은 없었으며 모체가 임신중에 상기도감염을 앓은것 이외에는 과거력에도 별다른 사항은 없었다. 이학적 소견상 환자의 영양상태나 발육상태는 부진해 보였으며 울때에 청색증을 보였다. 혈압은 110/30mmHg, 맥박은 분당 135회로 규칙적이었으나, bounding pulse가 있으며 호흡도 분당 40~50회로 빠른 편이었다. 외관상 앞가슴이 심하게 돌출해 있었고 흉부 청진상 호흡음은 약간 거칠게 들렸다. 또한 심음은 규칙적이나 Grade III의 수축기 심잡음이 흉골 좌연을 따라서 제 3, 제 4 늑간에서 주로 들렸다. 복부소견은 간이 2횡지 만저졌고 비장도 약간 촉지할 수 있었다. 부종이나 고부지 (Clubbing)는 없었다. 검사실 소견은 백혈구증가 이외에는 모두 정상범위에 속했으며 흉부단순촬영상 중등도의 심확대가 있었으며 폐동맥혈류량의 증가 및 폐동맥간의 돌출이 있었다(Fig 1). 심전도상 좌우심실비대 및 우심도자검사상 폐동맥압력이 84/38(60)mmHg로 정상보다 훨씬 높았으며 우심방과 우심실간의 19%의 산소포화도차를 보여 Qp/Qs가 2.11이었으며 Rp/Rs는 0.54였다. 또한 카테타가 개방성동맥관을 통하여 대동맥으로 들어갔다. (Table 1)

이상의 소견을 종합하여 심실중격결손증 및 개방성동맥관이라는 진단하에 개심술을 시행하였다.

수술은 전신마취하에서 30°C내외의 중등도 저체온법을 병행한 체외순환법과 심마바용액 (Bretschneider Solution)을 사용하여 심정지후 폐동맥을 절개하여 개방성

동맥관을 봉합폐쇄한 후, 우심실절개로 심실중격결손을 일차봉합술로 교정하였다. 이때의 수술소견을 보면 대동맥 및 폐동맥이 모두 확장되어있었고 개방성동맥관은 직경 1.2cm정도의 큰것이였으며 심실중격결손은 0.5×0.4cm의 작은 것이 근육부 중격에서 발견되었다.

환자는 수술후 비교적 순조롭게 지냈으나 수술후 제 9일에 급식 (feeding)도중 질식되어 호흡부전으로 청색증을 나타냈으나 기관삽관후 흡인 및 산소공급으로 회복되었다. 그러나 흉부단순촬영상 흡인성 폐렴으로 생각되는 음영이 나타났으며(Fig 2) 환자는 기침, 고열등 상

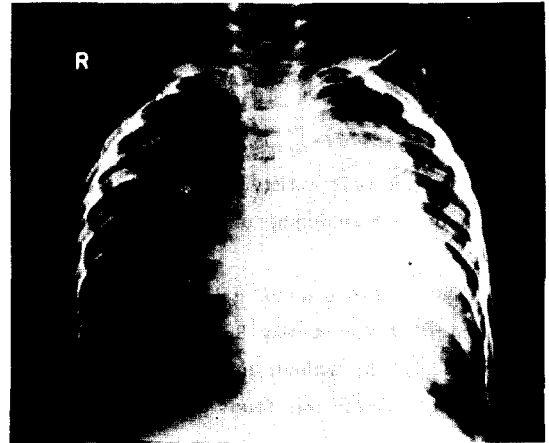


Fig. 1. 증례 1의 수술전 Chest PA: 중등도의 심확대와 폐동맥혈류량의 증가 그리고 폐동맥간의 돌출을 보이고 있다.

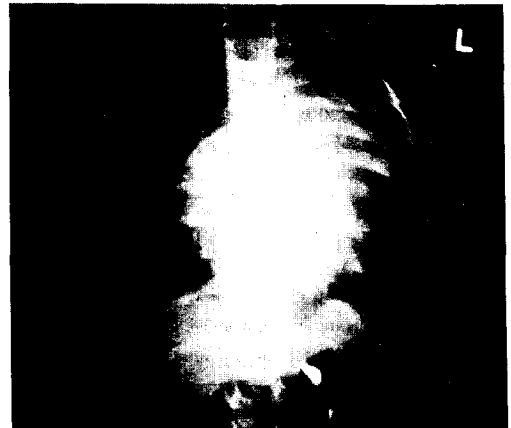


Fig. 2. 증례 1의 수술후 Chest PA: 우측폐 상부에서 흡인성 폐렴으로 보이는 음영이 나타나있다.

Table 1. Right Heart Catheterization Data

Site	Pressure (mmHg)	O ₂ Saturation(%)
MPA	83/38 (60)	79.2
RVO	84/- 10-2	80.2
RVM		79.2
RVI		80.4
RA	a = 8 v = 4 (4)	61.6
SVC		62.4
IVC		66.2
Aorta	116/38 (72)	87.8
PV		95.0

Qp/Qs = 2.11

Rp/Rs = 0.54

기도 감염증세를 나타내어 소아과로 전과되었다. 소아과에서 계속적인 항생제와 이뇨제 투여 및 digitalization에도 불구하고 증상이 호전되지 않고 피부에는 Candidiasis가 발생하였다.

수술후 제 44일에 환자는 어느정도 전신상태가 호전되었으나 또다시 급식도중에 구토와 함께 질식으로 사망하였다.

증례 2.

환자는 30세된 남자로 어렸을때부터 쉽게 피로감을 느끼고 잦은 상기도 감염 및 운동시 호흡곤란을 느껴왔다. 11세때 처음으로 선천성 심장기형이 있다는 말을 들었으며 8년전 부터는 운동시 호흡곤란이 점점 악화되기 시작했다고 한다.

과거력이나 가족력에는 특기할 사항이 없었으며 이학적 소견상 혈압은 130/80mmHg, 맥박은 분당 84회로 규칙적이었다. 흉부 청진상 호흡음은 정상적으로 맑게 들렸으며 심음은 규칙적이었으나 Grade IV의 수축기 잡음이 흉골좌연을 따라 제 4 늑간에서 주로 들렸다. 기타의 이학적 소견은 모두 정상이었다.

검사실 소견상 백혈구중 호산성 백혈구가 27%로 이상소견을 보였는데 이는 대변검사상 간디스토마가 양성으로 나온것과 일치되는 소견으로 보여진다. 기타의 검사소견은 모두 정상범위에 속했다.

흉부단순촬영상 약간의 폐동맥 혈류량의 증가를 보였으며 (Fig 3) 심전도 검사도 정상범위에 속했다. 우심

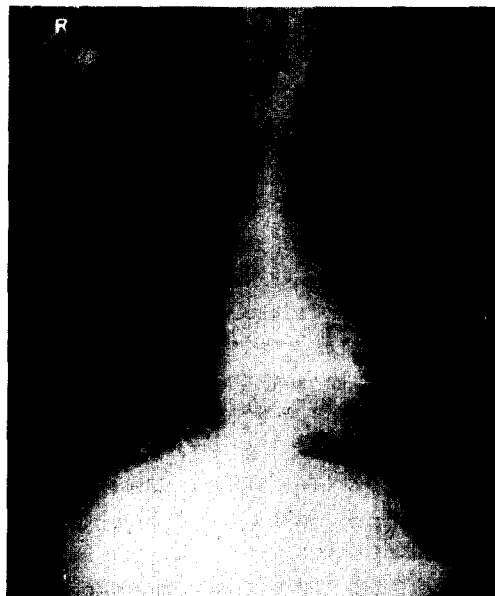

Fig. 3. 증례 2의 수술전 Chest PA.

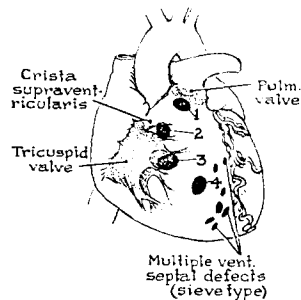


Fig. 4. 심실중격결손증의 해부학적 분류.

Table 2. Right Heart Catheterization Data

Site	Pressure (mmHg)	O ₂ Saturation (%)
LA	9/5 (5)	94.8
RPA	16/4	83.2
MPA	28/6 (10)	84.6
RVO	40/0/14	85.2
RVA		86.3
RVI		83.3
RAH	8/5 (6)	72.8
RAM		76.9
RAL		78.3
SVC		72.8
IVC		79.6
PV		95.8

$Q_p/Q_s=2.05$

$R_p/R_s=0.04$

* Catheter entered into LA via patent foramen ovale.

도자검사에서 폐동맥압이 28/6(10)mmHg로 높지 않았으며 우심방과 우심실간에 10%정도의 산소포화도 차를 나타내어 Q_p/Q_s 는 2.05, R_p/R_s 는 0.04였다. 또한 카테타가 난원공개방(patent foramen ovale)을 통하여 좌심방에 들어갔으므로 좌심방의 압력 및 산소포화도를 측정할 수 있었다. (Table 2)

이상의 소견을 종합하여 심실중격결손증이라는 진단하에 개심술을 시행하였다.

수술은 증례1에서와 마찬가지로 전신마취하에서 30°C 전후의 중등도 저체온법을 병행한 체외순환법과 심마비용액을 사용하여 심정지후 우심실절개를 통하여 심실중격근육부에 있는 1.0×0.5cm크기의 결손을 Teflon plaget 봉합사를 이용하여 폐쇄하였다. 수술후 환자는 비교적 순조로운 경과를 지냈으며 술전에 느끼던 운동시 호흡곤

란등 자각증상은 없어졌고 흉부청진상 술전에 들리던 심장잡음대신 기능적이라고 생각되는 Grade I의 수축기 잡음이 들릴뿐이며 흉부단순촬영상 폐동맥 혈류량도 정상화되었다. 환자는 수술후 제 12일에 경쾌 퇴원하였다.

III. 고 안

근육형 심실중격결손증은 모든 선천성 심실중격결손증 환자의 2~18%를 차지하고 있으며 대개는 다발성이고 일반적으로 실시하는 심혈관조영술로는 진단이 어렵다.^{15,16)}

문헌상 나타난 발생빈도를 보면 Cho 등¹⁸⁾은 70예중 2예, Lee¹⁹⁾는 97예중 2예에서 근육형 심실중격결손증이었음을 보고하였다. 또한 Saab 등²⁶⁾은 1955년부터 1964년까지의 수술예와 부검예를 종합하여 1964년 92예의 근육형 심실중격결손증을 조사, 보고하였는데 92예중 23예가 단발성(Type 4)이었고 14예는 다발성(Type 5)으로 나타났다. 그리고 나머지 55예는 다른 심장기형에 동반된 경우였다.

심실중격결손증은 실상등(Crista supraventricularis) 및 삼첨판막과의 해부학적 연관에 따라 Kirklin 등¹⁴⁾은 다음과 같이 분류하고 있다.(Fig 4)

즉, Type 1. 실상등 전상방에 있는 경우

(The defect is supero-anterior to the crista supraventricularis.)

Type 2. 실상등 후하방에 있는 경우

(The defect is postero-inferior to the crista supraventricularis.)

Type 3. 삼첨판막의 중격소엽 하부에 있는 경우

(The defect is located under the septal leaflet of the tricuspid valve.)

Type 4. 단독형으로 근육부 중격에 있는 경우

(The defect is single and is located in the muscular portion of the septum.)

Type 5. 다발성으로 근육부중격에 있는 경우

(The defect are multiple and involve the muscular septum.)

이경우는 분리되어있고 크기도 다양하며, 다발성 소공이 마치 심실중격이 체모양을 이루고 있다.

저자들이 경험한 2예는 모두 Type 4였다.

혹자는 근육중격하부에 위치한 심실중격결손증은 혈액학적장애가 크지않으므로 임상적으로는 별로 의의가 없는것으로 생각하고있다.²⁾ Edwards³⁾는 근육형심실중격결손이 유아기에는 타원형인 것을 관찰하였으며 이것이 서서히 길어지면서 성인에서는 양쪽 모서리가 서로 만날것이라고 생각했다. Veasy⁴⁾와 Selzer^{5,6)}는 수축기에 중격근육의 수축이 결손의 크기를 줄이거나 폐쇄

한다고 보고했으며 같은 이유로 Dammann 등⁷⁾은 근육부의 결손은 다발성이고 해부학적으로는 큰 경향이 있을지라도 기능적으로는 작을것이라고 주장했다. 또한 Imperial⁸⁾등은 다발성 결손은 대등한 크기의 단일결손의 횡단면보다도 더욱더 분포 유출량에 대한 저항이 크므로 혈액학적 효과는 덜받을 것이라고 믿고있다.

이에 반해 Taussing 등⁹⁾은 작은것이라도 다발성결손은 큰 좌우 Shunt를 형성하며 종종 상당한 우심실 및 폐동맥압 증가와 관련이 있다고 기술했다. 또한 Young¹⁰⁾과 Heath¹¹⁾ 등도 근육형 심실중격결손환자에서 상당한 심비대와 심한 폐동맥고혈압 발생예를 인용하고 있다. 그래서 Young 등¹⁰⁾은 심실중격하부에 있는 다발성의 큰결손은 기본적으로 단일심실과 같다고 말하고 있다.

다발성 심실중격결손증을 외과적으로 확인하는데 있어서의 어려움은 이미 Cooley¹²⁾, Bernhard, Innis, Gross 등¹³⁾이 경험한바 있으며, 그 결과로 Bernhard 등은 심실중격이 심장내광선투시(intracardiac transillumination)를 위한 기구를 개발하기도 했다.

근육형 심실중격결손증의 태생학적 설명으로 문헌에 나타나있는 것은 별로 많지 않은데, Keith¹⁷⁾와 Taussig⁹⁾에 의하면 모든 근육형 심실중격결손증은 비정상적인 근육발달(Abnormal Musculature) 때문이라고 한다.

심실중격결손증에 대한 수술요법은 Muller와 Dammann 등²³⁾에 의하여 처음으로 시도 되었으며 1954년 Lillebeil 등²⁰⁾에 의하여 처음으로 체외순환법을 이용한 완전개심교정수술에 성공하였고 이후 산화기의 발달과 술기의 진보로 더욱더 좋은 성적을 나타내게 되었다.^{21,22)}

근육형 심실중격결손증의 교정수술은 우심방과 삼첨판막을 통해서, 혹은 유출로를 향한 우심실절개를 통해서 가끔 곤란을 겪게되는데 더우기 다발성 결손인 경우 심근의 심한 주름과 유두근에 의하여 수술시야가 가려지기때문에 더욱 어렵게 된다. 그러나 보통의 우심실절개를 이용하는 이유는 다른 절개나 조각으로 심장에 더욱 큰 손상을 입힐까 염려되기 때문이었다. Shumacker²⁵⁾는 이러한 우심실절개로는 본래 수술에 어려움이 있음을 깨닫고 주요 관상동맥의 손상을 피해야면서 우심실절개를 결손부 바로 위에 만들것을 주장하였다. 그러나 이러한 방법으로도 수술의 시야는 개선되었지만 아직도 양상돌기(trabeculae carneae)의 미로를 피할 수는 없었다.

이에 대해 Kirklin²⁴⁾등이 개발하고 Breckenridge¹⁵⁾등이 17명의 환자에서 사용한 방법을 보면 Dacron 이나 Teflon fabric 을 이용하여 한쪽은 심실중격벽의 전면에 다른 한쪽은 근육부중격의 상단에 병행하게 mattress suture를 함으로써 결손부위를 둘러싸서 결손부를 폐쇄하고자 함인데, 이 방법으로 3명에서는 재수술을 요하였

고 일부에서는 잔류심잡음과 분명한 잔존 Shunt가 있었다. 일반유형의 심실중격결손증은 우심실이 나 우심방을, 또는 대동맥을 통하여 교정하여 왔으나 좌심실결개를 통한 방법은 Systemic shunt의 손상을 우려하여 기피해왔다.²⁷⁾ 그러나 지난 수년간 좌심실에 어구형(fish-mouth type)의 절개를 하여 심근경색에 의한 근육부중격결손에 접근하여 기술적으로도 용이하고 심장도 잘 견디고 있음을 확인하였다.²⁸⁾ 이러한 좌심실절개의 사용은 외과외에 의한 특수한 방법으로 알려져왔는데 이는 이부분의 심실은 경색(infarted)되어 있거나 기능을 발휘하고 있지 않음으로써 수술적 손상이 별로 문제되지 않기 때문이다.

Clark등²⁹⁾은 최근 외상성 심실중격결손의 교정에 있어서 좌심실절개를 통한 시도가 유용하고 편리함을 보고한 바 있다.

Aaron 등³⁰⁾도 근육부 중격의 병변을 다루는데 있어서, 좌심실절개에 의한 시도가 비교적 간단하고 안전한 방법이라고 보고했다.

IV. 결 론

본 서울대학교병원 흉부외과에서는 Kirklin분류에 의한 Type 4. V.S.D(Muscular type) 2예를 수술, 치험하였기에 문헌고찰과 함께 보고하는 바이다.

REFERENCES

- Hoffman, J.I.E. : *Natural history of congenital heart disease ; problem in its assessment with special reference to ventricular septal defect. Circulation, 37: 97, 1968.*
- Friedman, W.F., Mehrizi, A. and Pusch, A.L. : *Multiple Muscular Ventricular Septal Defects. Circulation, 32:35, 1965.*
- Edwards, J.E. : *Defects of the ventricular septum. Pathology of the human, edited by S.E. Gouki, Illinois, 1955.*
- Veasy, L.G. : *Clinical findings in ventricular septal defect. Am. J. Cardiol., 5:185, 1960.*
- Selzer, A. : *Defect of the ventricular septum ; Summary of 12 cases and review of the literature. Arch. Int. Med., 84:798, 1949.*
- Selzer, A. : *Defects of the cardiac septum. J.A.M.A., 154:129, 1954.*
- Dammann, J.F., Jr., Thompson, W.M., Jr., Sosa, O. and Christlieb, I. : *Anatomy, physiology and natural history of simple ventricular septal defects. Am. J. Cardiol., 5:136, 1960.*
- Imperial, E.S., Noguera, C., Kay, E.B. and Zimmerman, H.A. : *Isolated Ventricular Septal Defects. Am. J. Cardiol., 5:176, 1960.*
- Taussig, H.B. : *Congenital malformations of the heart. Cambridge, The Commonwealth Fund, Harvard University Press, Vol. II, 1960.*
- Young, D., Rubinstein, B. and Schmedel, J.B. : *The roentgenographic spectrum of interventricular septal defect. Am. J. Cardiol., 5:208, 1960.*
- Heath, D., Brown, I.W., and Whitaker, W. : *Muscular defects in the ventricular septum. Brit. Heart J., 18:1, 1956.*
- Cooley, D.A., Garrett, H.E. and Howard, H.S. : *The surgical treatment of ventricular septal defect ; An analysis of 300 consecutive surgical cases. Progr. Cardiovasc. Dis., 4:312, 1962.*
- Bernhard, W.F., Innis, R. and Gross, R.E. : *Transillumination of the ventricular septum. New England J. Med., 267:909, 1962.*
- Kirklin, J.W., Harshbarger, H.G., Donald, D.E. and Edwards, J.E. : *Surgical correction of ventricular septal defect ; Anatomic and technical considerations. J. Thorac. Surg., 33:45, 1957.*
- Breckenridge, I.M., Stark, J., Waterston, D.J. and Bonhan-Carter, R.E. : *Multiple ventricular septal defects. Ann. Thorac. Surg., 13:128, 1972.*
- Cooley, D.A. and Hallman, G.L. : *Surgical treatment of congenital heart disease. Philadelphia : Lea & Febiger, 1966, P 118.*
- Keith, A. : *The hunterian lectures on malformations of the heart. Lancet 2:519, 1909.*
- 조규석, 장병철, 김윤, 조범구, 홍승록: 심실중격결손증에 대한 임상적 고찰 (70예), 대한흉부외과학회잡지, 11: 46, 1978.
- 이영균: 심장질환의 외과적 치료: 996예 보고. 대한의학협회지 21: 1049, 1978.
- Lillehei, C.W., Cohen, M., Warden, H.E., Ziegler, N. and Varco, R.L. : *The results of direct vision closure of ventricular septal defects in eight. Surg. Gynecol. Obstet., 101:446, 1955.*
- Kirklin, J.W., DuShane, J.W., Patrick, R.T., Donald, D.E., Hetzel, P.S., Harshbarger, H.G. and Wood, E.H. : *Intracardiac surgery with the aid of a mechanical pump-oxygenator system(Gibbon type) : Report of*

- eight cases. *Mayo Clin. Proc.*, 30:201, 1955.
22. Lillehen, C.W., DeWall, R.A., Read, R.C., Warden, H.E. and Varco, R.L. : *Direct vision intracardiac surgery in man using a simple disposable artificial oxygenator. Dis. Chest*, 29:1, 1956.
 23. Muller, W.H., Jr., and Dammann, J.F., Jr. : *The treatment of certain congenital malformations of the heart by the creation of pulmonic stenosis to reduce pulmonary hypertension and excessive pulmonary flow. Surg. Gynecol. Obstet.*, 95:213, 1952.
 24. Kirklin, J.W., Karp, R.B. and Barger, L.N., : *In J.H. Gibbon, D.L. Sabiston F.C. Spencer(Eds.) ; Surgery of the chest(2nd ed.) Philadelphia, Saunders 1969, P 716.*
 25. Shumacker, H.B., Jr. : *The repair of defects of the muscular portion of the ventricular septum. Surg. Gynecol. Obstet.* 136:103, 1973.
 26. Saab, N.G., Burchell, H.B., DuShane, J.W. and Titus, J.L. : *Muscular ventricular septal defects. Am. J. Cardiol.*, 18:713, 1966.
 27. Cooley, D.A., Hallman, G.L., Wukasch, D.C. and Sandiford, F.M. : *Traumatic repair of ventricular septal defect. Ann. Thorac. Surg.*, 16:99, 1973.
 28. Gliliani, E.R., Danielson, G.K., Pluth, J.R., Odyines, N.A. and Wallace, R.B. : *Postinfarction ventricular septal reapture. Circulation*, 39:455, 1974.
 29. Clark, T.A., Corcoran, F.H., Baker, W.P. and Mills, M. : *Early repair of traumatic ventricular septal defect. J. Thorac. Cardiovasc. Surg.*, 67:121, 1974.
 30. Aaron, B.L. and Lower, R.R. : *Muscular ventricular septal defect repair made easy. : Ann. Thorac. Surg.*, 19:568, 1975.
-