

사슴의 異狀角(畸形角)

成裕錫 · 金燦圭

昌慶苑 動物園

諸 論

사슴의 뿔은 鹿茸이라고 하여 漢方의 藥材로 쓰이고 있다는 것은 너무나 잘 알고 있는 事實이다.

이러한 鹿茸(Velvet : 뿔이 나오기 시작하여 부드러운 皮毛와 內部組織은 血液循環이 이루어져 血液이 充滿하고 角質化되지 않은 狀態의 뿔)의 採取目的으로 韓國에서도 사슴을 飼育하는 農場이 屢창하고 있는 實情이다.

그러나 뿔을 生産하는데 있어 畸形角을 形成하면 商品的 價値가 없으므로 經濟的 損失을 가져오게 된다.

畸形角이라 함은 양쪽 뿔이 對稱을 이루지 못하고 異狀角을 이루고 있다든지, 가지의 尖枝가 한 쪽이 疎生長되었다든지, 한 쪽의 volume 이 減소해졌는지, velvet와 같이 皮毛가 깨끗이 形成되지 못하고 울퉁불퉁하게 조직이 變化된 것 등을 일컫는다.

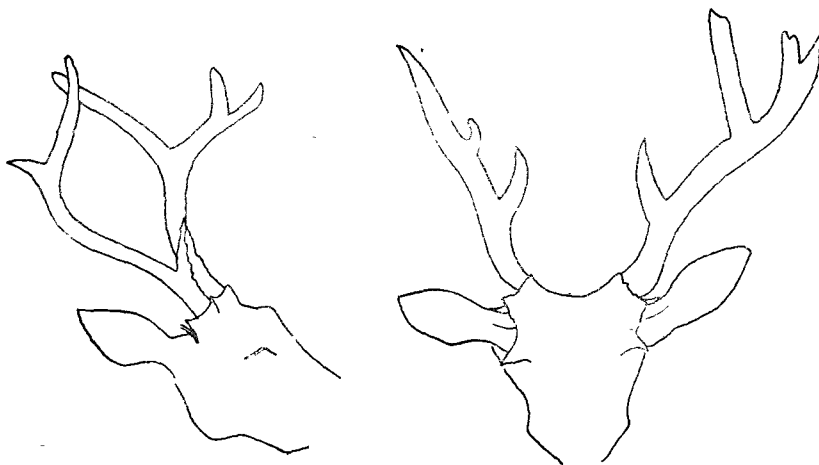
그러면 어떠한 경우에 畸形角을 形成하는 原因이 되었나를 알아보자.

異狀角形成例

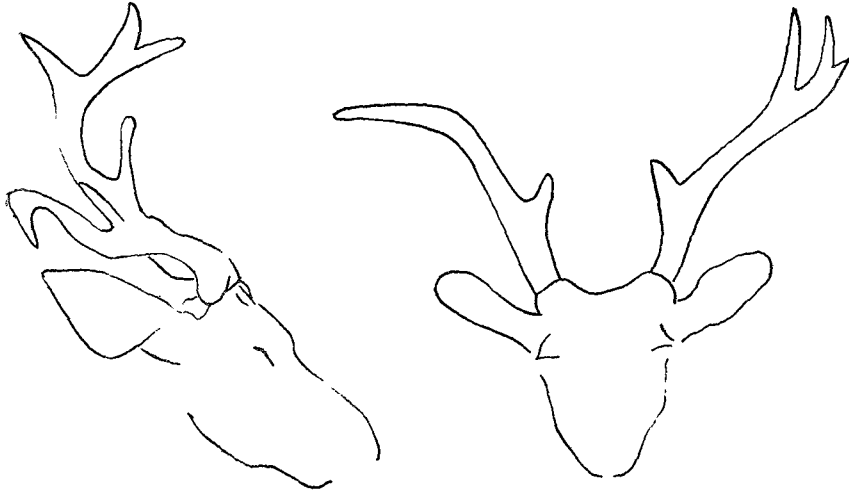
例 1. 다리에 損傷을 입었을 때에는 直接的으로 뿔에 影響을 가져온다. 특히 다리가 骨折되어 切斷手術을 받았거나 神經切除手術을 함께 실시하였을 경우는 淸淨없이 뿔이 畸形角을 形成하였다. 例로 왼쪽 다리를 切斷한 사슴의 경우는 右側뿔에 異狀形態의 畸形角(Antler deformity)이 形成되는 것을 관찰할 수 있었다.

例 2. 鹿茸採取時 뿔을 잘못 切角하여 角座 頂部에 손상을 입혀 感染을 招來하여 化膿되었거나, 심하여 骨髓炎을 病發하였을 경우는 治癒가 되었더라도 다음 해에는 畸形角을 形成한다.

또한 感染을 동반하지 않았더라도 角座 頂부분에 骨折이 일어났을 경우에도 異狀角을 形成한다. 例로 새로 나온 뿔(young Antlers of the deer)을 가진 사슴이



第1圖 左側肢를 절단한 사슴의 이상각.



第2圖 畸形角을 形成한 사슴뿔.

자극을 받아 不安한 나머지 뛰다가 철망에 부딪쳐 뿔들(角座 頂부분)째 부러져버린 일이 있었는데 그후 뿔은 다시 再生되었으나 畸形角을 形成하였다.

例 3. 營養不足으로 因한 代謝障礙를 일으켰을 경우는 뿔이 왜소해지거나 뿔이 휘어져 나온다. 특히 寄生蟲感染이나 심한 소모성 질환에 걸렸을 경우는 정상적인 뿔이 나오지 않으며 畸形角을 形成한다. 例로 當園에서 사슴을 治療한바 있었는데 症狀는 皮毛가 거칠며 脫毛現象까지 나타났으며, 간헐적으로 下痢便을 發하고, 亞위고, Depressed condition을 유지하였다. 診斷結果 寄生蟲感染(*Strongyloides* sp. *Entamoeba* sp. *Trichuris* sp.)으로 因한 代謝性疾病으로 判定되어 六個月에 걸친 治療結果 健康狀態는 호진을 보였으나 그후 뿔이 生成되었을 때 畸形角을 관찰할 수 있었다.

例 4. 사슴은 수컷만이 뿔을 간직하고 있는데 이 뿔의 生長은 內分泌와 깊은 關係를 가지고 있다. 특히 精

子를 生成하는 性 Hormone은 鹿角(굳어진 상태)을 形成하였을 때는 高환 내에서 정자의 生成을 活潑히하며 落角(뿔이 떨어짐)이 되고 새로운 뿔(鹿茸狀態)이 形成될 때에는 그 活動이 위축되어 버리는 현상을 나타낸다.

例로 많은 암컷의 무리에서 혼자 사육된 수컷은 過多한 精力의 소모로 뿔이 왜소해 지거나 異狀角을 형성하는 것을 관찰할 수 있었다.

參 考 文 獻

1. Saito, M.: On the forming factor of antler some observation on a cause of irregular antler. J. Jap. Ass. Zool. Gardens and Aquariums. (1967) 9(A:13).
2. Grzimek's Animal Life Encyclopedia; Vol. 13, Mammals IV, p. 154—245.