

繫帶 成形術 (frenoplasty)

國軍 首都統合病院 齒科部 口腔外科

科長 少領 李 仲 益

A) 適應 症

- (1) 正常的으로 高徑의 筋肉附着部 存在時
- (2) 肥厚性 繫帶 存在時
- (3) 齒槽骨 吸收로 因한 繫帶異常時
- (4) 齒根端病巢, 齒周疾患, 或 外傷性으로 인한 繫帶異常時

異常繫帶로 인해 舌運動障礙, 音語障礙義齒装着 및 正中離開 등이 惹起되게 되므로 成形術을 施行하여야 한다.

通常 使用하는 方法은 Z-plasty, V-Y plasty, Y-V plasty, cross diamond excision. 等이다.

○ Z-plasty.

上顎頰側 繫帶나 舌側繫帶를 施行하고자 하면, 局所麻醉下에서 上唇이나 舌體部를 最大限度로 前上方으로 擧上시켜 繫帶를 당겨 준다. 然後 #15 bard-parker blade로 "Z"型의 切開를 가하여 形成된 flap을 Adson tissue forcep으로 조심히 잡아 位置移動이 充分하도록 박리하여 flap을 이동縫合하여 준다(Fig. 1, A, B). 이때 頰粘膜下部의 纖維組織을 切斷하거나 部分切除해 주는 것이 術後 反흔수축을 경감시킬 수 있다.

○ V-Y plasty 或 Y-V plasty

이 方法은 繫帶가 길거나 짧을 때 길게 연장하거나 그 길이를 축소시키는 경우 사용이 된다. (Fig. 2' A, B)

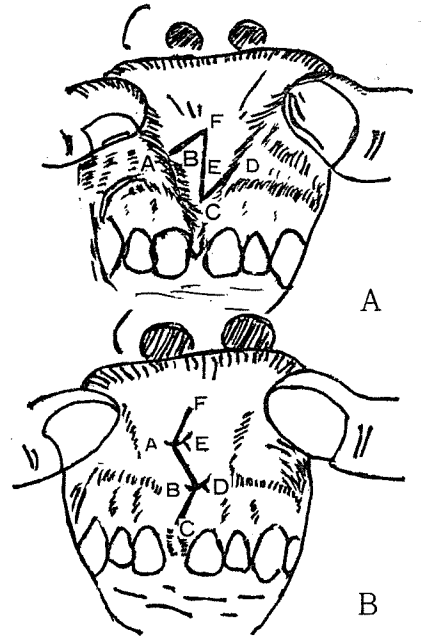


Fig. 1. flap의 각도는 60°인 때가 가장 좋다.

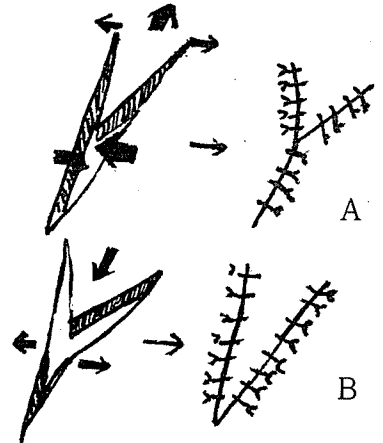


Fig. 2. 화살표 방향으로 조직을 이동시켜 길이를 연장하거나 축소시킨다.



서울특별시 인정 제12호

아세아치과기공소

대표 이 홍 규

서울 종로구 종로 5가 115번지

(269) 5559 (269) 7518