

Class III의 분류 및 치료

金讚淑 齒科醫院
院長 金 讚 淑

① 구치교합이 mandible의 과잉발육으로 인하여 mesio-occlusion인 경우

② 구치교합은 normal occlusion이나 전치 만이 하나 혹은 두개 이상이 반대교합인 경우

③ 선천적으로 결손치로 인하여 maxillary underdevelop 된 경우

이와같이 부정교합이 alveolar, dental, or mandible의 이상발육으로 인하여 발생한 부정교합이다.

Class III에서 bite가 deep bite인 경우는 Cross bite인 경우보다 교정치료의 예후가 좋다.

치료방법에는

① Chincap : resin으로 만든 Chin cap과 운동모자나 연 락을 고무줄로 하악골의 전방운동과 발육을 저지시킨다 (그림 1참조).

② Incline plane : 전치부위에 incline plane을 Resin으로 만들어 약 45° Sliding 시키어 반대교합치아를 정상으로 labial version 시킨다(그림 2 참조).

③ activator를 이용하여 하악골을 후돌시키고 전방 발육을 저지시키고 상악은 palatal loop spring으로 상악전치를 labio-version시킨다(그림 3 참조).

④ active Appliance을 이용하여 상악골의 발육을 긴 장시키고 하악전치를 lingo-version 시킨다(그림 4 참조).

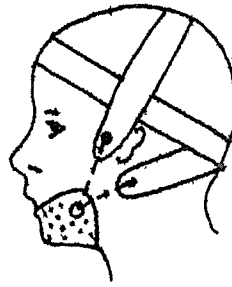


Fig. 1 Chin cap



Fig. 2 Incline Plane

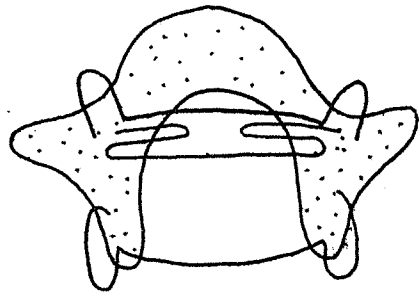


Fig. 3 Activator

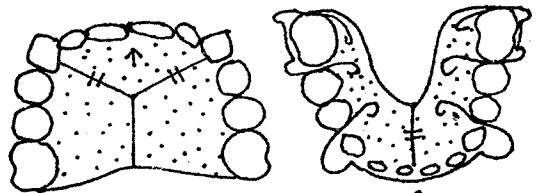



Fig. 4 Active Appliance



서울시 인정 제14호

三榮齒科技工所

代表 姜 正 吾

서울特別市 中區 南大門路5街 63의7

(22) 0126, (28) 0144