

# 齒槽骨 成形術(Aleveoloplasty) ( I )

國軍 首都統合病院

口腔外科 大尉 李 仲 益

齒槽骨 成形術(alveoloplasty)이란 拔齒後 齒槽骨面의 凹凸을 義齒장치에 맞도록 다듬어 주는 術式을 말하며 齒槽骨 切斷術(alveolotomy)이란 齒槽骨內 特定部分, 즉 囊腫, 破切齒根 等を 除去하기 위해 齒槽骨을 除去하는 術式을 일컫는다.

齒槽骨 切除術(alveolectomy)이란 齒槽骨을 完全히 除去하는 術式을 말하는데 一般的으로 齒槽骨 成形術과 같은 意味로 使用된다.

**目的:**

1. 齒槽骨의 異常 및 畸形 存在時
2. 예리한 齒槽突起가 存在時
3. fuberosity를 삭제하여 undercut를 除去하기 위해서
4. 上顎前突症을 處置하기 위해서
5. 病的인 interseptal bone을 除去時

**分類:**

**1. Simple alveoloplasty.**

가장 손쉬운 방법으로 拔齒後 拔齒高의 labial plate를 엄지와 검지 손가락으로 Comprss하는 術式이다. 齒牙가 심한 만성치주질환을 앓지 않은 경우 상당한 정도

의 齒槽骨成形을 얻을 수 있다.

**2. Intraradicular Alveoloplasty. (Dean's alveoloplasty)**

拔齒後 骨鉗子로 interseptal bone을 제거한다. 이때 그 量은 拔齒高의 1/2이나 그 이상의 깊이가 되게 한다 (Fig. I). 然後 엄지와 검지 손가락으로 원하는 形態로 labial plate를 collapse하게 된다 (Fig. II). 이때 犬齒原心部에선 약간의 envelope flap을 形成하고 v-shape으로 labial plate의 nolching을 7어 labial plate의 풍윤도를 감소시킨다.

**단 점:**

1. 骨切이 齒槽骨內에서 發生
2. vital medulary bone의 회생
3. 2개의 Cortical plate의 接觸으로 sharp edlge의 發生 可能性

**장 점:**

1. 빠르고 손쉽다.
2. 術後 疼痛, 腫脹 및 出血의 減少
3. periosteum의 reflection이 없기 때문에 骨吸收가 없다.

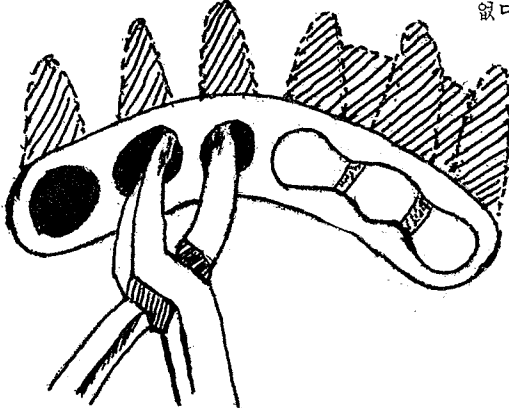


Fig 1.

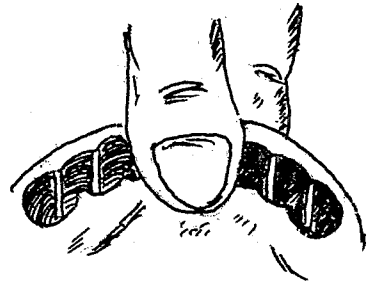




Fig 2.





서울특별시 인정 제12호

## 아세아치과기공소

대표 이 흥 규

서울 종로구 종로 5가 115번지

(29) 5559 (29) 7518