

「Open bite」

金讚淑 齒科醫院
院長 金 讚 淑

Open bite은 흔히 anterior portion에서 볼수 있으나 드물게 구치에도 있다.

전치 부위에 생길때는

- ① 심한 anterior crowding
- ② thumb sucking이나 tongue thrusting habit
- ③ macroglossia
- ④ Rachitis 등을 그원인으로 들수있으며

molar portion에는

- ① crowding
- ② ankylosis
- ③ abnormal bite에서 볼수 있다.

그치료 방법에는

- ① 그원인을 제거하여 주어야한다.

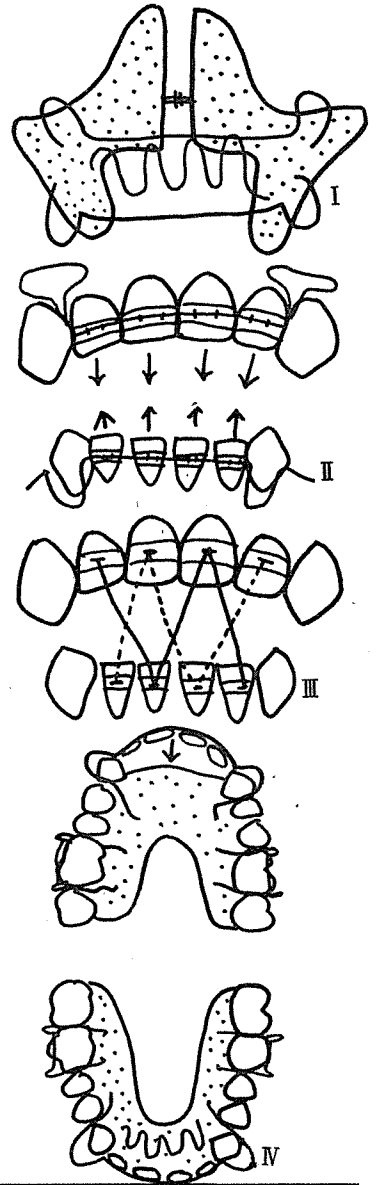
Expansion하여 crowding을 없애주고 동시에 구치의 bite force를 이용하여 전치의 bite Raising 시키고 tongue이 닿는 부위에 loops를 만들어 tongue의 전방운동을 예방한다. 이것은 13세 이전에 효과적이다(그림 1).

② 13세가 지난경우 active appliance를 이용하여 상·하 악을 Expansion하여 주면서 동시에 상하악의 open bite이 있는 전치에 band를 하여 labial arch를 이용하여 밀어내린다(그림 2).

③ Crowding이 없이 전치만 open bite이면 상, 하악의 치아에 band를 하여 Rubber ring으로 끌어 내린다(그림 3).

④ space가 있으면서 protrusion되어 있을때는 상, 하악의 전치를 retrusion하여 주면서 space를 메우면 자동적으로 open bite이 없어지는 일이 많으며 하악의 appliance에 loops를 만들어 tongue의 전방운동을 예방하는 것이 좋다(그림 4).

- ⑤ Chin cap을 이용하여도 좋다.



서울市 認定 第89号

戰友齒科技工所

代表 池 榮 輝

서울·鍾路区明倫洞 2 街129番地

☎ (762) 3116

56A