

大韓口腔病理學會會長
光星齒科醫院院長
趙 漢 國

3. LICHEN PLANUS

臨床所見：皮膚·粘膜에서 보는 慢性 White lesion으로 線狀, 丘疹狀, 網狀, 水疱狀, 萎縮狀, 潰瘍狀으로 나타난다. 中年期에 많고 頰粘膜에 好發함. 前癌病巢 Leukoplakia와 매우 類似하여 患者나 齒科醫師로 하여금 癌恐怖症 (Cancerohobia)까지 갖게 하는 事例가 있어 鑑別診斷에 特別한 관심을 갖게 한다.

原因：不明·非感染性인 慢性炎症性疾患이라고도 함. 細菌, Virus, 藥物中毒, 外傷, 自家免疫反應의 많은 原因論이 있음. 精神의 衝激이 큰 素因이 된다고도 함. 최근에는 潰瘍, 侵蝕狀은 당뇨병, 高血壓과 많은 關係가 있다고 하며 류마치스 관절염 치료에 사용되는 抗 마라리아劑나 金도 原因이 된다고도 한다(Fig. 9, 10).

治療：Steroid를 全身의으로, 또는 局所的도포로 使用.

豫後：一定치 않음. 흥분, 경화는 慢性化 경향이 있다함. 최근에는 前癌狀態라는 보도도 있음?

鑑別診斷：Lupus erythematous. Benign mucous membrane pemphigoid. Erythroplasia. Hyperkeratosis. Geographic tongue.

4. Geographic tongue(Benign migratory glossitis)

臨床所見：舌에 一時的 地圖樣의 무늬를 나타낸다. 이는 舌乳頭의 消失로 Smooth하게 떨어져지며 黃白色線의 境界를 이룬다. 빨간 中心部는 가끔 炎症性일때도 있음. 特別症狀은 없고 미약한 이열감이 있을뿐. 女性에게 다소 많고 어느 年齡에서나 볼(Fig. 11, 12).

原因：不明·정신적 心身相關

治療：不要

豫後：數週, 數個月 지속되나 remission. exacerbation에 따라 만성화될수도 있음.

鑑別診斷：地圖狀의 특징으로 鑑別이 용이함.



Fig. 9

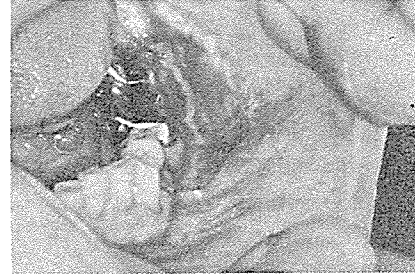

Fig. 10

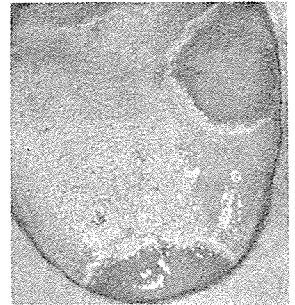


Fig. 11

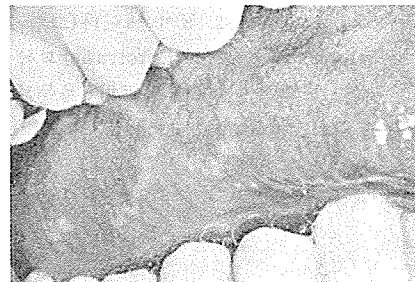


Fig. 12

서울市 認定 第68号

여러 院長님의 平素의 厚意에 報答하고저 다음 場所에 齒科技工所를 開設하였읍니다. 倍前에 声援과 끊임없으신 指導鞭撻을 바라마지 않읍니다.

새로나 齒科技工所

代表 金 原 同

서울 中區南大門路 5 街63의23

(관문벨딩 502号室)

☎ (28) 7997