

金讚淑 齒科醫院

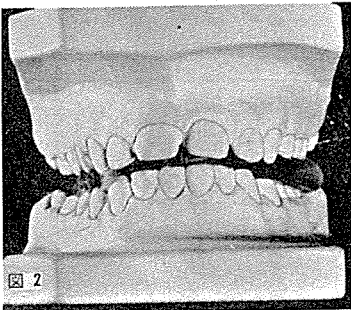
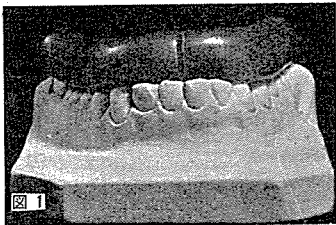
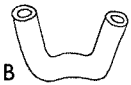院長 金 讚 淑

## Deep Bite의 치료

deep bite은 흔히 class II D:V I과 D.V II에서 볼 수 있다. 이는 일차적으로 active appliance로 치료를 한후 activator로 deep bite을 없앤다. activator는 growth을 stimulate시켜서 원하는 치료를 하는 것으로 13세 이전이 효과가 좋으며 Mixed dentition 때가 제일 좋다.

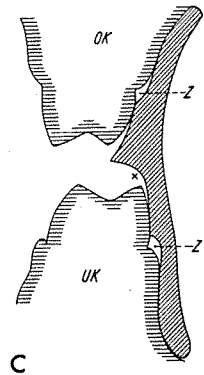
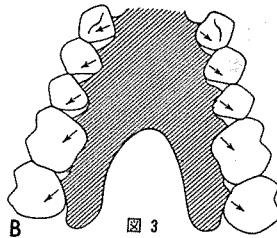
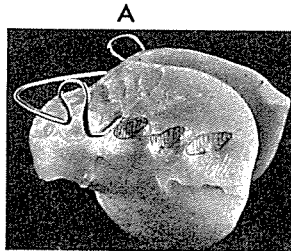
activator의 제작 및 치료방법에는

- 1) Impression을 채득한다.
- 2) paraffin wax를 roll을 만들어 치열에 맞춘다.  
(그림 1)



- 3) 구강내에서 원하는 상태로 bite시킨다(그림 2).
- 4) articulator fixation 시킨다.
- 5) curing 한다.
- 6) reduction 시킨다. 이때 구치부위를 elongation 할 수 있게 glinding 한다(그림 3).

- 그림설명
- 1) paraffin wax roll
  - 2) constraction bite
  - 3) A) activator reduction할 부위  
B) 상악을 reduction하는 방법  
C) activator를 측면 vertical도 본것



서울시 인정 제64호

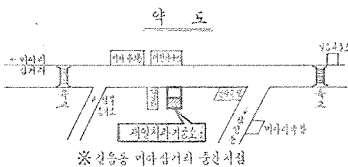
여러 院長님의 平素의 厚意에 報答하고자 다음 場所에 齒科技工所를 開設하였읍니다. 倍前에 聲援과 끊임없으신 指導鞭撻을 바라마지 않읍니다.

## 재일치과기공소

대표 권 재 일

서울·성북구길음3동525의154

(988) 0138



※ 3층을 넘어상거의 돌출시침