

大韓口腔病理學會會長  
光星齒科醫院院長  
趙 漢 國

## 2. Aphthous口內炎(Canker sore)

臨床所見：個人에 따라 다르나 비교적 자조보는 구내염으로 Sore狀態의 潰瘍을 이룬다. 어느 年齡에서나 보며 發양은 單一, 또는 多發性으로 보통 1cm 미만이나 큰것은 2cm內外이다. 대개 再發性으로 7~10日간 지속된다. 再發期間은 一定치 않으나 한달 또는 1~2년에 재발된다(Fig. 6, 7, 8).

原因：不明 Streptococcus sanguis L型에 의한 알러지 反應으로 보기도 함. 면역학적 원인을 들기도 하나 大部分이 국소적外傷에 依한다고도 한다. 음식이나 정서적면 physical trauma와 같은 “triggering”을 原因要素로 說明하기도 하며 內分泌와도 關係가 있다고 한다.

治療：特效方法은 없음. 미약한 경우는 Steroid연고나 1.5% cortison 초산염을 도포. 多發性 再發性인 경우는 Tetracyclin (250mg, Per 5ml.)으로 3分동안 물고 뱉는다. 1日 4~5回정도 1週間, 必要하면 3週까지도 行군후에 steroid로 도포함. Hydrocortisone acetate-antibiotic錠劑도 있다. 저항성인 심한 경우는 抗生劑注射도 병행하면 有效.

豫後：治療는 잘 안되는 편이나 以上의 治療方法으로 억제, 완화의 效험을 본다.

鑑別診斷：Herpetic stomatitis와 매우 감별하기 困難함. 그러나 Virus감염의 發病성 病소는 稀유한 편임. Behcet's 와 Reiter's disease와도 類似함.

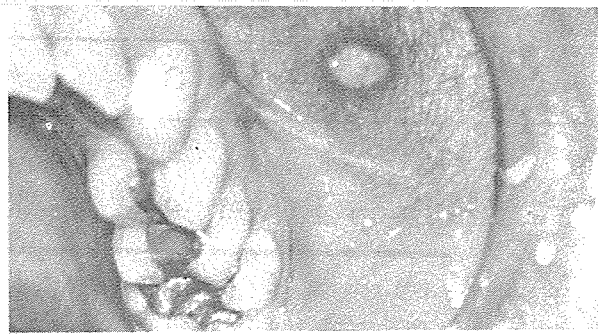


Fig. 6

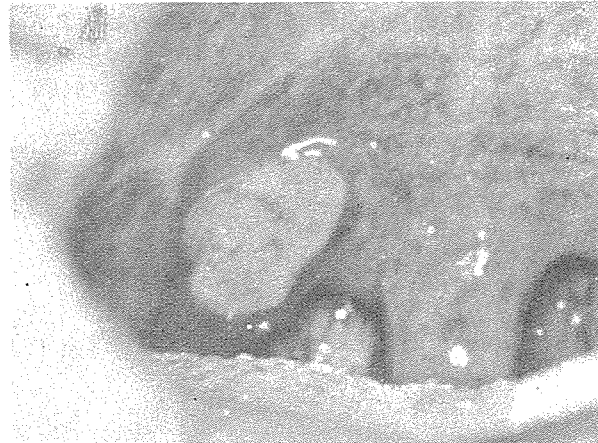

Fig. 7

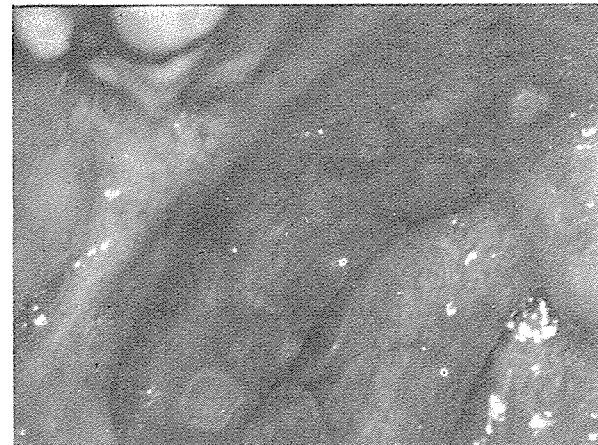


Fig. 8

서울시 인정 제60호

# 佑霖齒科技工所

代表 金 銓 中

서울特別市 永登浦區 新道林洞 934-51

☎ 晝間 (69) 3197

夜間 (86) 6803