

7. Perleche(Angular Cheilosis) 口角瘡

臨床所見 : 用語上 Cheilosis(口角症), Choilitis(口角炎)로도 使用되나 같은 질환이다.

이는 口唇·口角部에 습성의 裂溝, maceration(浸漬)으로서 나타난다(Fig. 17). 어린이, 성인에서 이열감을 느끼면서 裂溝가 깊을 경우는 瘰癧를 이루기도 한다.

原因 : Vitamin 결핍으로 기인되지 않나 생각되나 미심적이다. 실험적으로 riboflavin 결핍에서 유발된다는 보고도 있다. 口角部는 습성의 피부로 口腔, 피부의 菌, fungi가 감염 될 가능성이 많은 部分이다. 때문에 fissure에서 staphylococci, streptococci外 Candida albican이 主要原因으로 배양에서 밝혀졌다.

治療 : Vertical dimension으로 因했다면 회복시켜 주어야 하며 Candida를 除去키위해 nystatin연고의 도포도 有効하다.

豫後 : 良好함.

鑑別診斷 : 특징적임으로 감별無.

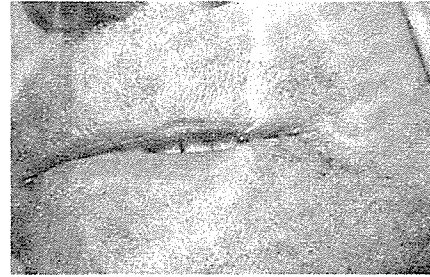


Fig. 17

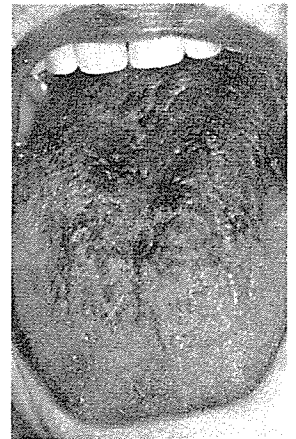

Fig. 18

서울市 認定 第68号

여러 院長님의 平素의 厚意에 報答하고자 다음 場所에 齒科技工所를 開設하였읍니다. 倍前에 聲援과 끊임없으신 指導鞭撻을 바라마지 않읍니다.

새로나 齒科技工所

代表 金 原 同

서울 中區南大門路 5 街63의23
(관문빌딩 502号室)

☎ (28) 7997