

## 성인 전폐정맥연결이상(TAPVC) 교정 1예 보고

유희성\* · 유영선\* · 이정호\* · 김주이\*  
강정호\* · 장운하\* · 이홍섭\* · 유수웅\*\*

= Abstract =

### TAPVC

H.S. Yu, Y.S. Yoo, J.H. Lee, J.E. Kim, J.H. Kang, U.H. Chang, H.S. Lee, S.W. Yoo.

This 18 year old girl with total anomalous venous connection, which was corrected surgically for the first time in Korea, is presented here.

This patient has mild cyanosis, ejection systolic murmur with splitting of S<sub>2</sub>, identical O<sub>2</sub> saturation of blood samples from right and left chambers of the heart.

The type was supracardiac TAPVC.

On conventional cardiopulmonary by pass was used, and an right sided approach was employed.

Post-op. course was smooth except for transient arrhythmia, low blood pressure and jaundice.

She left hospital in a good general conditions.

### 서론

전폐정맥연결 이상은 심장 기형의 1%를 차지하는 선천 기형으로 특이한 해부학적 구조를 가지고 있고 적절한 고식 수술 방법이 없고 영아시 수술 해야한다는 점 등으로 심장외과의 흥미를 끈 분야로 외국 문헌에는 다수의 보고가 있으나 한국내 수술 교정 보고는 없다. 국립의료원 흉곽외과에서는 1978년 2월 9일 체외 순환법을 이용 전폐정맥연결이상 1예를 교정하였기 이를 보고하는 바이다.

### 증례

환자: 18세 여자 학생

병력: 환자는 유아시 부터 약간의 청색증을 나타냈고 13세에 경도의 단련 부종 무통 운동시 호흡곤란을

느꼈으나 생활에는 지장을 느끼고 있지 않다. 학교신체검사서 심장 이상을 발견하고 내원하였다. 13세 첫내원 후 18세까지 특별한 증상의 변화는 없었으나 18세에 운동시 느끼는 호흡곤란이 좀더 심해지면서 부종이 증가되었다.

이학적 소견: 신체발육은 좋았으며 안면이 puffy 했으며 경도의 청색증을 입술서 볼 수 있었다. 내원 당시 혈압 110/70mmHg, 맥박 80회, 호흡수 30회 체온 37°C 이었다. 청진에서 수축기심잡음(2/6 Levin)을 흉골 좌측 제2,4 늑간에서 들을 수 있었고 제2 심음의 분리 및 증가를 들을 수 있었다. 진전은 촉진되지 아니하였고 간장이 늑골연으로부터 3cm 촉진되었으나 복수 및 부종은 발견되지 않았다. 큰봉상의 손가락은 보이지 않았다.

검사실 소견: 적혈구 용적은 44%이었고 기타 일반 검사는 정상 범위내였다.

심전도<사진 1>

130°의 RAD 및 우심방 우심실비대를 보였다.

심음도 검사 <사진 2, 3>

\*국립의료원 흉곽외과

\*\*국립의료원 일반내과

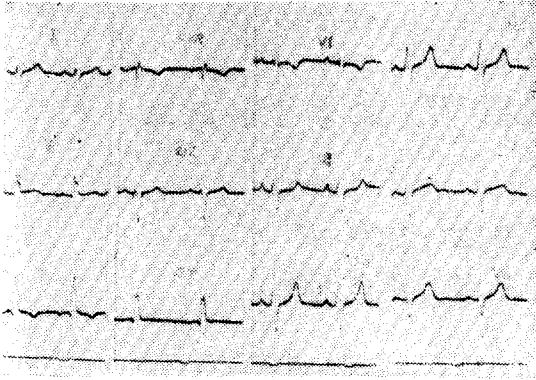


사진 1.

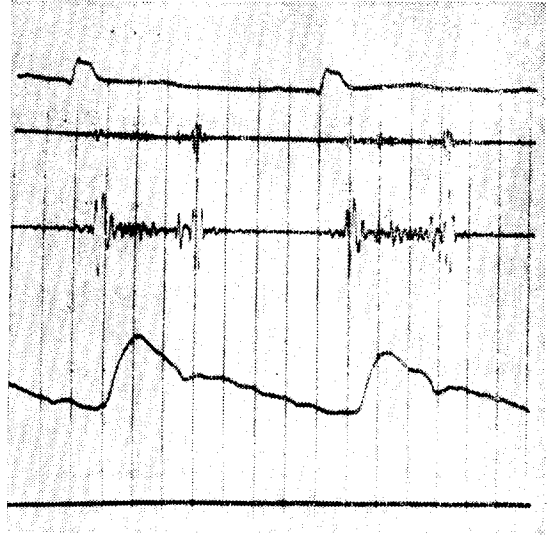


사진 2.

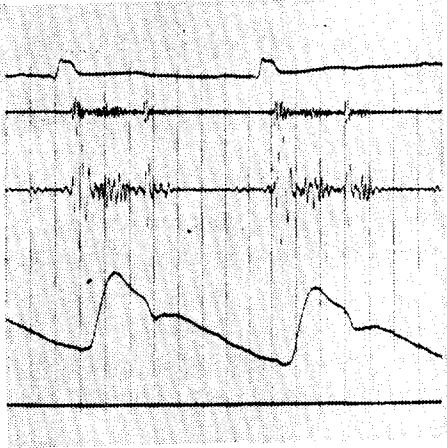


사진 3.

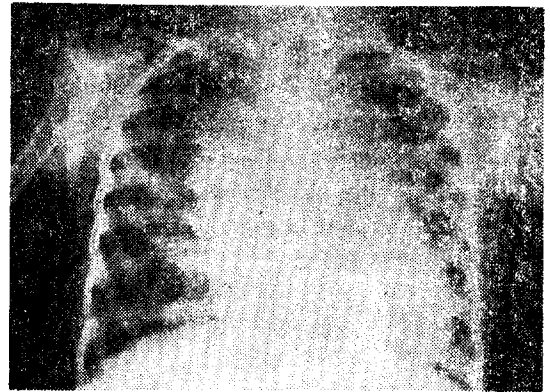


사진 4.

주 2 늑간 및 제 5 늑간에서 제 2 심음의 고정분리와 수축기 심잡음과 P<sub>2</sub>음의 증가를 볼 수 있다.

X-선 검사 (사진 4)

중등도의 심비대 (C-T ratio: 0.63) 및 상종격동 혈관의 노장에 의한 "snow man appearance"를 나타내고 있었고 폐혈관의 증가도 경도로 존재했다. cardiac series서 우심방 우심실의 비대를 보여 주었으나 좌심방 및 좌심실은 정상이었다.

심혈관 조영술 (사진 5)

카테터를 우심실에 넣고 찍은 것으로 양측 폐정맥이 좌심방 뒤에서 합쳐져 수직정맥을 통하여 무명정맥으로 들어감을 보여 주고 있다.

초음파 심장 조영술: 우심실비대 소견.

폐 스캔: 양측폐 관류는 정상

심도자 검사(표 1)

심도자는 카테터를 우대복제정맥, 우상대정맥 무명정맥을 통해 폐정맥간까지 들어갈 수 있었다. 심방중격결손으로 좌심방 좌심실로 카테터가 들어갔고 다시 우심방 우심실을 통해 폐동맥 wedge를 검사 가능하였다. 심도가 검사상 폐동맥 고혈압은 없었고, 폐정맥간에서 무명정맥 우상대정맥 사이의 압차는 없었다. 폐동맥의 산소 포화도는 고동맥 산소 포화도가 별 차이가 없었다.

수술방법 및 수술소견: TAPVC supracardiac type 이라는 진단하 흉골정중 종절개를 하고 심막을 종절개 하였다. 우심방 및 우심실 비대가 현저하였으며 수직정맥 무명정맥 우상정맥은 직경 5cm 정도로 팽대되어 있었으나 좌심방, 좌심실은 정상범위였다. 심침을 앞으로 당기고 본 바 폐정맥간이 심막을 밀고 팽출되어 있는 것을 볼 수 있었다. 수직정맥을 좌상폐정맥 상방서

Table 1. Cardiac catheterization Data

	Pre-op.			Post-op.		
	Pressure(mmHg)		02 Saturation(%)	Pressure		02 Saturation(%)
PAW	18/5	m : 11	90	15/6	m : 11	96.5
PA	38/12	m : 23	91	37/12	m : 21	78
RV(O)			91			76.5
(I)	40/0-12		90.2	37/0-5		74.6
(M)			90.8			73.2
RA(H)			94.8			74.2
(M)	10/3	m : 8	94.6	7/1	m : 4	78.7
(L)			91.3			
IVC			64.5			79.5
SVC Rt.			73			72.4
SVC Lt. (Vertical)			89			
PV	19/6		96.8			
LA	15/0	m : 8	92.4			
LV	111/0-2		92			
FA	115/68	m : 81	93.9			
Innominate			96.5			
02 capacity			18.8 vol.%			
Blood Flow						
	Qp		13L/min			5.3 L/M
	Qs		3.85L/min			5.1 L/m
	Qp : Qs=3.4 : 1					1 : 1

박리하여 Tape을 걸어놓고 고동맥 및 상하대정맥에 폐출관을 삽입하였다. 30도 내외의 저온법 및 국소 냉각을 병행한 체외순환하 우심방, 심방중격 좌심방 후벽까지 횡절개를 하고 폐정맥관을 절개하고 그림(그림 1)과 같이 연속봉합술로 폐정맥과 심방을 문합하고 심방중격결손 하연에 절개를 하여 문합부분이 좌심방에 속

하도록 중격을 봉합하고 직접 봉합되지 않는 결손부위는 knitted teflon patch로 막아 주었다.

심방 중격결손은 2×4cm의 secundum type이었고 패치는 2cm 직경을 사용하였다. 다음 수직정맥을 결합하였다. 수직정맥 절찰후 문합부위서 혈액의 누출을 발견하고 봉합을 시도하였으나 혈액누출을 막을 수 없

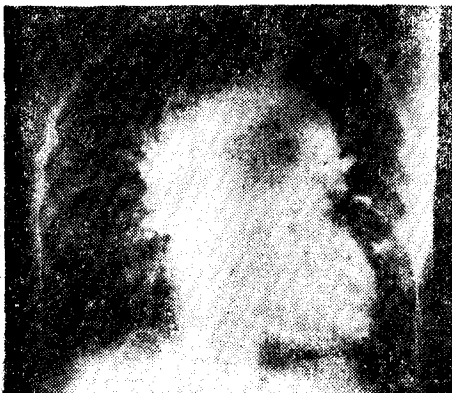

사진 5.

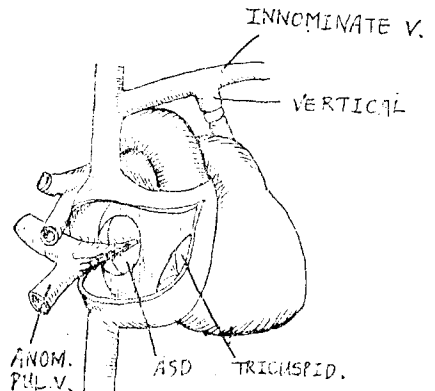


그림 1.

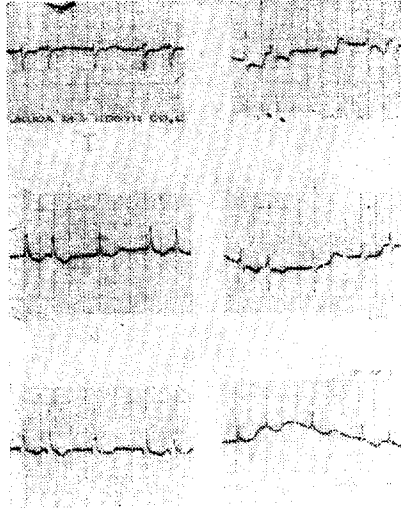


사진 6.

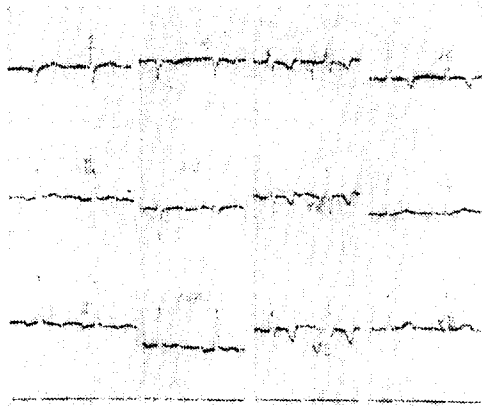


사진 8.

었고 pad 등으로 압력을 가하여 지혈을 할 수 있었다. 대동맥 결자시간은 70분이었고 체외순환시간은 205분이었다.

수술 경과: 수술 당일 부정맥(사진 6) 및 저혈압이 나타났고 저혈압은 소량의 isoproterenol이 필요했으나 슬후 제 1일에 정상으로 돌아왔다. 슬후 제 4일 정도의 황달이 일시적으로 나타났었다.

슬후 소견: 슬전에 보였던 약간의 청색증은 완전히 없어졌으며 운동시 호흡곤란도 많이 개선되었다. 청진상 슬전에 들렸던 수축기 심잡음 및 제 2심음 고정 분리도 소실되었다. 안면 부종도 없어졌으며 퇴원 당시 적혈구 응적은 34%였다.

흉부촬영(사진 7) 폐 혈관 조영이 많이 감소되고 C-T 비도 0.57로 감소하였다.

심전도 검사(사진 8): 슬전보다 P파가 작아졌고 T

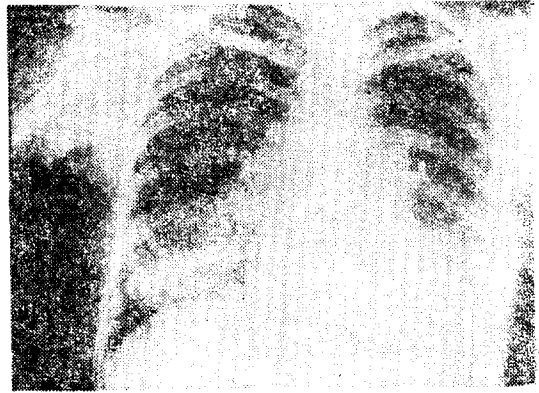


사진 7.

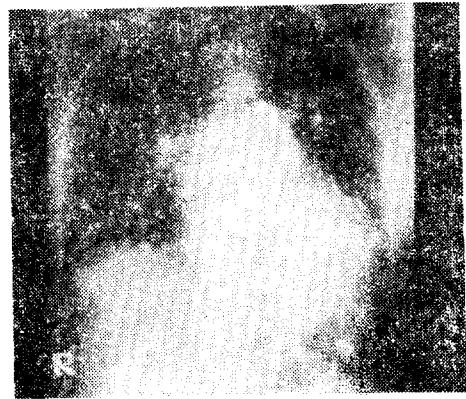

사진 9.

파의 전위가 보이나 P-R 간격 및 QRS축의 변화는 보이지 않았다.

심혈관 조영술(사진 9): 폐동맥에서 나간 dye가 양측 폐정맥을 통해 좌심실으로 들어옴을 보여 준다.

심도자 검사(표 1)

우심장 심도자 검사상 폐동맥압 및 우심실압은 슬전과 별 변화가 없으나 산소포화도는 정상을 보여주고 있고 폐혈류량의 감소를 나타내 주고 있다.

## 고 안

전폐정맥연결이상(TAPVC)는 wison, Fridlowsky 씨가 처음 보고하였고 발생 빈도는 심장기형의 0.4—2%를 점한다. 이의 분류방법은 여러 가지가 있지만 Darling씨가 제시한 supracardiac, intracardiac, infradiaphragmatic, mixed type 등으로 분류하는 것이 간단하고 실용적이기 때문에 많이 이용되고 있으며(1972) 본원 등재도 이에 따라 분류하였다.

각 형별 발생 빈도는 대략 supracardiac 50%, car-

4. Jiac 30%, 다음 infracardiac, mixed type 순이다. (13)(11)(12) 환자의 예후에 영향을 미치는 인자들 중 폐동맥 고혈압과 폐정맥 폐색이 중요한 역할을 한다. 폐동맥 고혈압과 혈정맥 폐색은 서로 동반하는 여가 많으며<sup>12)</sup> 환자의 치료 및 예후에 큰 영향을 미친다. 폐정맥 폐색은 Nadas씨에 의하면 43명의 좌동맥 고혈압예중 40에서 폐정맥 폐색을 보였으며 고식적 치료를 한 25명의 대부분이 3개월 내에 사망하였다. 그러나 폐정맥 폐색은 위치가 폐정맥간과, 전신순환계 사이가 많고, 이 위치는 수술 수기에 영향을 미치지 않는다.

Nadas<sup>11)</sup>는 심방 증격결손의 크기는 대부분 혈액학에 영향을 미치지 않을 정도였고 심방간의 압차도 없으므로 atrial septotomy는 큰 의의가 없다고 주장하였다. El-sait<sup>13)</sup>는 심방간 압차가 1~3mmHg 이상인 경우는 atrial septotomy가 적응이 되고 실제로 임상 증례서 증상의 호전을 보였음을 보고하였다. 이외 환자의 나이, 좌심방 좌심실 크기 동맥관 기방 청색증의 발현시기 등이 수술 결과에 영향을 미친다는 주장이 있다.

저자들이 경험한 supracardiac Type의 경우 수술은 폐정맥간과 좌심방 후벽을 분할하는 데 심장을 전면으로 당기고 하는 Posterior approach<sup>14)</sup> 및 Malm, Kirklind, Shumacker<sup>15)</sup> 등이 사용한 Right sided approach가 많이 사용되고 있다. 저자들은 Right sided approach가 시야가 좋고 분할을 크게 할 수 있고 심방증격 결손을 동시에 교정 가능하며 좌심방 용적확장 및 균합 후 고인(kinking)을 확인할 수 있다는 점 등으로 이 방법을 채택하였고 특별한 어려움없이 수술 가능하였다. 1세 미만의 영아 수술에는 저체온법에 의한 혈류정지를 이용 수술하여 좋은 결과를 얻었다는 보고<sup>16)</sup>가 있으나 본 환자는 보통 체외 순환법으로 수술하였다. 수술사망율은 cocley<sup>17)</sup>의 의하면 1년 미만 영아서 57% 1년서 2년 이하가 38%, 10세 미만은 11%였고 11세 이상 9명은 0%였다. 수술처치 없이 치료한 경우 TAPVC의 대부분은 6개월 이내에 사망하며 영아 수술은 최근 일부 보고서<sup>18)</sup> 20-30%의 수술 사망율을 나타내 현저한 감소 추세를 보여주고 있으나 대부분 50% 이상의 높은 사망율을 내고 있다. Nadas<sup>11)</sup>는 그의 73례를 분석한 결과 폐동맥 고혈압과 폐정맥 폐색이 있는 경우 혹은 infracardiac type의 경우 즉시 수술하고 폐동맥고혈압은 있으나 폐정맥 폐색이 없는 경우는 일단 약물요법을 하고 증상의 호전이 없으면 수술을 하자고 하였으며 폐동맥 고혈압 및 심방에서의 압차가 없는 경우에는 약물 치료를 한 후 수술을 하자고 주장하였다. 최근 개선된 수술 방법, 술후 처치등의 개

선으로 수술 사망율이 감소하였고<sup>9)(10)</sup> 수술한 환자의 원적 추적 결과도<sup>19)</sup> 좋은 결과를 나타내므로 영아라 할 지라도 수술을 하는 것이 조류인 듯하다.

## 결 론

본 총부외과서는 18세 여자 전폐정맥연결 이상을 1예 교정하였다. 환자는 경도의 청색증을 보였고 수축기 심잡음 및 제2음의 분리 및 심도자상 TAPVC와 일치하는 소견을 보였다. TAPVC type은 supracardiac type이었고 체외순환을 이용한 Right sided approach로 교정하였으며 술후 경과는 일시적으로 부정맥, 저혈압, 황달이 나타났었으나 좋은 전경 상태로 퇴원하였다.

## REFERENCES

1. Gathman GE, Nadas A.S.: TAPVC. clinical and physiological observations of 75 pediatric patients. *Circulation* 42:143, 1970.
2. Singh, R., Weisinger, B., Carpenter, M., Dammann, J.F., and McGuire, L.B.: TAPVR, Surgically corrected in two patients beyond 40 years of age. *Chest* 60:38, 1971.
3. Carter REB, Capriles M, Noey: TAPVD. *Br. Heart J.* 31:45, 1961.
4. Shumacker HB Jr, King H: A modified procedure for complete repair of TAPVD. *Surg. Gynecol obstet* 112:763, 1961.
5. Gomes, M.M.R., Feldt, R.H., MCGoon, D.C., and Danielson, G.K.: Long-term results following correction of TAPVC. *J.Thoracic. Cardiovas. Surg.*, 61:253, 1971.
6. Breckenridge, I.M., de Leval, M., Stark, J., and Waterston, D.J.: Correction of anomalous pulmonary venous drainage in infancy. *J. Thorac. Cardiovasc. Surgery*, 66:447, 1973.
7. Hastreiter, A.R., Paul, M.M., Molthan, M.E., Miller, R.A.: TAPVC with severe pulmonary venous obstruction. *circulation*, 25:916, 1962.
8. El-Said, G., Mullins, C.E., and McNamara, D.G.: Management of TAPVR. *Circulation*, 45: 1240, 1972.
9. Buckley et al: Correction of TAPVD in the first

- month of life. *J. Thorac. Cardio vasc Surg*, 63: 269, 1972.
10. Barratt-Boyes, B.G.: *Primary Definitive Intracardiac operations in infants; TAPVC. Advances in Cardiovascular Surgery* Edited by J.W. Kirklin, New York, Gruene and Stratton, 1973, pp. 127-140.
  11. Hallman, M.D. and Cooley, D.A.: *Surgical treatment of Congenital heart disease*, Lea & Febiger, 1975, pp.133-150.
  12. Edmunds, JR. L.H.: *TAPVR: Surgery of the chest: Edited by Sabiston, D.C., and Spencer, F.C.: W.B. Saunders company, 1976, pp.1000-1019.*
-