

# 質 疑 應 答

- ...本協會誌는 여러 會員께서 平素에 患者를 診療하시다가 疑問點이 생기실 경우를 爲...
- ...하여 質疑應答欄을 設置했습니다. 診斷・治療・機械・器具・材料等 全般에 걸쳐 書...
- ...面質問해 주시면 學界의 權威者에게 依賴, 誠意있는 解答을 드리고 있사오니 忌憚없...
- ...이 質問해주시고 많은 利用을 바랍니다. 每月 末日까지 質問해 주시면 다음號 30日...
- ...發行協會誌에 掲載하겠습니다. <無記名 質問도 可합니다> ...

## ◻ 保存科 ◻

### 【質 問】

#### 1. 患者 및 主訴

47歲 女子 患者로서 約 1個月前 부터 下顎 左側 中切齒, 側切齒 및 犬齒 部位에 開口時에 바람이 吸入되면 異常感이 있었으나 곧 괜찮아질것 같아 지금까지 참아 왔으나 아직도 여전히며 근래와서는 찬 음식이나 뜨거운 것에도 異常感이 있다고 함.

#### 2. 病歷 및 現症

約, 2個月前에 交通事故를 당하였으나 하악 구순부위에 약간의 손상이 있었을 뿐 치아에는 아무런 이상이 없었다고 하며 現在 臨床的으로 齒齦組織이나 齒牙는 正常이었고 X-線에서도 Periodontal ligament가 약간 肥厚된 狀態 外는 正常이었음. (慶南 R會員)

#### 3. 病名, 治療方法 및 豫後는?

### 【解 答】

#### 1. 病名: 齒髓壞死(Pulp necrosis) <林成森 교수>

齒髓壞死時는 一般的으로 臨床的 症狀(疼痛等)이 없는 것이 사실이나 어떤 경우는 齒髓가 液化된 덩어리로 分解되기 때문에 냉은 특히 뜨거운것에 疼痛을 느끼게 되며 Vitality가 있는 것 같은 증상이 있을 수도 있다. 여기서는 환자가 外傷을 받은 經驗이 있고 특히 바람을 吸入時에 異常感이 있으며 곧 괜찮아 질것 같이 환자가 잘못 믿었다는 것과 X-線에서 Periodontal ligament가 肥厚된 像을 보인다는 것으로 미루어 Pulp necrosis라고 診斷할 수 있을것 같다.



#### 2. 治療方法 및 豫後

적절한 根管治療가 施行되면 豫後는 良好하며 通法에 依한 根管擴大, 消毒 및 充填으로 齒牙는 保存될 수 있다. <서울대 齒大 保存科 林成森>

## ◻ 補綴科 ◻

### 【質 問】

咬合의 不調和에 의하여 야기되는 소위 咬合病(Occlusal Disease)의 症狀과 原因에 對하여 說明해 주십시오(충남 대전시 P 會員)

### 【解 答】

咬合의 不調和에서 야기되는 顎機能의 이상에는 여러가지가 있으나 이중 대표적인 증상으로 痛症, 下顎運動障礙, 關節雜音을 들수있으며 이중 가장 많은것이 痛症으로 일반적으로 鈍痛 내지는 不快感을 호소하며 自發痛으로서는 그 증상이 가벼우나 開口운동시나 強하게 저작을 할때 비로서 많은 아픔을 나타내게 되며 이 때문에 하악의 운동장애가 오게된다. 이러한 痛症은 주로 顎關節部나 귀의 주위에 많이 나타나며 다음으로 頰部, 側頸部, 側頭部에 나타나고 때로는 口底部, 項部, 鎖骨上部에 나타나는 경우도 있으며 偏頭痛도 이러한 咬合의 原因으로 호소하는 경우도 있다.

다음으로 하악운동 장애를 볼수 있으나 이는 痛症에 의하여 운동이 제약되는 경우보다 筋의 과도한 긴장이나 악과질의 關節圓板에 偏位등에 의하여 일어나는 경



우가 많고 開口量の 감소나 下顎正中部の 偏位를 많이 볼 수 있다. 한편 關節雜音은 이러한 증상을 동반하는 경우가 많이 있으나 다른증상이 없이 關節音만 나타나는 경우도 있다. 이상의 3가지 증상외에도 咬合의 不安定이나 難聽, 어지러움, 舌의 灼熱感등을 호소하는 경우도 있어 정신 신경계의 질환이나 E.N.T적인 질환과 같은 증상을 나타내는 경우도 있다.

咬合病의 원인은 顎口腔系 즉 咬合, 악관절, 저작筋이 서로 생리적인 정상적 기능관계를 이루고 이들 치주조직, 악관절, 저작근에 生體의 적응 한계내의 힘이 작용되고 조화되고 있는 곳에 자연적인 또는 齒牙의 補綴수복등에 의한 인공적인 齒列의 변화가 일어나 上下齒牙의 접촉상태에 이상이 생겼을때 咬合의 不調和 즉 咬合, 악관절, 저작筋의 機能의 平衡이 이루어지지 않으므로써 야기된다. 이러한 현상의 일환으로 소위 外傷性咬合에 의한 齒周組織의 파괴가 일어나게 되고 먼저 열거한 악관절이나 筋의 痛症이 야기되며 하악의 운동장애가 초래된다. 이러한 증상은 다른 原因에 의한 筋의 異常緊張이나 筋性疾患 또는 관절염과 같은 관절의 疾患에 의해서도 야기되나 그 빈도가 극히 적으며 대부분이 咬合에 의한 原因으로 일어난다. 이러한 咬合의 異常에는 形態的인 것보다는 機能的인 것이 더욱 문제가 된다. 소위 不正咬合이라고하는 咬合狀態를 갖고 있는 많은 사람중에도 顎口腔系에 전혀 이상이 없는 경우가 많은 반면에 正常咬合 상태의 경우에도 때로는 顎口腔系에 증상이 나타나는 때도 있다. 이러한 것으로 咬合의 不調和는 形態的인 것보다는 機能的인 것에 더 깊게 관계되고 있는 것을 알수있다. 機能的인 咬合異常에 관계되는 것으로는 일반적으로 早期接觸이나 咬頭干涉등의 치아접촉관계이상과 咬合位의 이상 또는 齒牙의 被蓋상태의 이상 등을 들수있다. 한편 이러한 기능이상이 반드시 일정한 교합의 不調和 즉 咬合病을 야기하는것이 아니고 개인에 따라 서로 차이가 있으며 예를들어 동일한 부위에 早期接觸이 있는경우 어느 환자는 이것이 원인으로 심한 咬合病의 증상을 나타내고 있으나 다른 환자의 경우에는 전혀 영향을 주지않는 경우도 있다. 이러한 것은 생체의 적응능력이 개인에 따라 서로 차이가 있으며 더욱 顎關節이나 筋의 작용이 서로 다르기 때문에 경우에 따라서 기능시에 이러한 조가 접촉이 해로운 상태에 있는 경우도 있고 별로 영향을 주지않는 상태에 있기도 하기 때문이다.

이러한 교합에 이상이 있는 경우라도 그 상태가 顎機能時에 직접 관여되는 위치에 있으며 이것이 접촉 빈도와 여기에 가해지는 교합력의 강도 등에 의해서 그 증상에 차이가 있으며 전혀 관계없는 위치에 교합의 이상

이 존재할 때에는 顎關節이나 筋의 기능에 아무런 영향도 주지않을 때도 있다.

따라서 咬合病의 診斷 및 치료에는 生體의 적응능력 의 정도, 또는 전신적, 심리적 및 정신적인 조건과 함께 異常咬合이 각개인의 顎機能에 對해서 어떻게 作用되고있는가 하는것을 면밀히 분석하고 검토하는 것이 대단히 중요하다. (慶熙大齒大 補綴科 최부병)

## ◇ 口腔外科 ◇

### 【質問】

안녕하십니까?

임상에서, 예기치 않은 경우때문에 종종 당황할 때가 있습니다만 좀 특이하다고 생각되는 예(例)이기에 설명을 부탁드립니다.

저희 병원에 보철치료차 내원한 48세의 여자 환자였는데 구강검사와 구내 X-線촬영을 한 결과 상악 좌측 제 1소구치가 심한 충치로 인해 치관이 파절되어 있고 치근단에 병소를 나타내고 있어 우선 발치부터 시행하였습니다. 발치는 별로 어려울 없이 무균상태에서 쉽게 이루어졌습니다. 발치후 주의사항과 항생제(Ampicillin) 복용을 2일간 처방했습니다.

발치후 다음날 이 환자가 좌안에 갑자기 발생한 심한 충혈 및 소양감등을 호소하면서 상당히 불안해 했습니다.

환자에게 스스로 불결한 손으로 눈을 부볐기 때문에 발생한 결막염이라고 설명을 했습니다만 좀 특이하다고 느껴져 지상을 통해 질의를 해봅니다. (서울 K회원)


### 【解答】

상당히 드문 경우를 경험하였습니다.

물론, 환자가 상악의 치아를 발치한 <李義雄 教授> 경우 평소보다는 자주 손이 올라가 눈을 부비는 경우가 생길 수도 있습니다만, 이때, 하여튼 이로 인해 결막염이 발생했다고 하기에는 좀 무리일것 같습니다.

발치후 발생한 급작스런 시신경염과 결막염등은 과거 항생제가 발견되기 전까지는 흔히 볼 수 있었으나 다만 항생제의 발견이후 근래에는 보기 어려워 졌습니다.

이러한 경우는 Focal infection의 대표적인 예가 되겠습니다. 즉 특정질환에서는 눈, 심장, 관절등의 급성염증이 구강감염과 직접적인 연관성을 보여줍니다. 따라서 과거에는 류미치성 관절염시 이의 원인을 규명하



고 증상을 호전키위해 우식치등을 Focal infection의 염려로 마구 발거했습시다만 현재는 치아의 고유기능을 중히 여기고 focal infection의 원리가 Conservative therapy를 권장하기에 이르렀습시다. 고로 충분한 진사와 전신상태 이상 유무에 따라 발치전 항생제와 비타민등의 보조치료가 좋은 결과를 보여줍니다.

(延世大齒大 口腔外科 李義維)

## ◇ 齒 周 科 ◇

### 【質 問】

하악6, 7의 치아면에 약간의 치석이 존재하고poclet의 깊이는 약 3~4mm정도이며 치은의 가벼운 비대증을 볼 수 있고. 약간 변색되어 있으며 칫솔질 때 가끔 bleeding도 되는 경향이 있습니다.

저작하지 않을 경우에는 별 동통이 없으나 저작시 특히 딱딱한 음식을 먹을 때는 아주 둔한 동통 즉 dull pain을 호소하고 찬물이나 더운 것에 대한 반응은 별로 없는 편이며 다만 저작시에 동통을 호소하는 경우가 있습니다.

X-ray사진에 의하면 alveolar bone의 흡수도 특별히 없는 상을 나타냈습시다.

환자의 나이는 40歲이며 남자의 경우이고 상하악 포함관계는, 상악의 경우 자연치 상태가 비교적 정상적으로 보존되어 있으며 하악의 경우 6,7사이에 가끔 food impaction이 되는 경향이 있어 tooth pick로 제거하는 경우가 많다고 환자가 complain해 왔으며 상하악이 모두 지치(智齒)는 없었습시다.

이러한 경우의 치료방법은 어느 방법이 가장 좋을 지요. (경기 K會員)



### 【解 答】

치아주위에 치석이 많고 pocket을 형성해 있다는 이야기는 그 치아주위에 만 (최상목 교수) 성염증이 존재한다고 생각할수 있습니다. 이런 만큼 염증 치은의 염증을 수반할 수 있는 국소인자가 될 수 있는 치석을 제거하고 또한 high polishing을 함으로써 치은 주위에 있는 plaque을 없애준 후에, 그 다음 선행할 문제는 그런 local factor로 인해 형성된 pocket을 어떻게 없애 주느냐하는 문제입니다.

다시 말해서 치아가 교합시에 둔한 동통을 야기한다는 이야기는 상존하고 있던 만성염증상태가 어느 시기에 이르러 급성으로 전환됨에 따라 치근막이 비후되고

그 치근막사이에 염증이 확산되므로해서 치근막전체에 염증이 확산되어 둔한 동통을 수반하게 된 경우라 생각할 수 있습니다.

따라서 일차적으로 치석을 제거하여 그 염증을 소멸시킬 수 있는 치료방법이 급성적인 치료방법이라 할 수 있습니다. 그래서 치석을 제거한 후 pocket을 없애주기 위해서, 혹은 pocket 안쪽에 염증으로 인해 생긴 육아조직을 제거해 주기 위해 소파수술 즉 curettage를 비교적 깊게 해 주는 방법을 채택하고 curettage를 한 후에 증류수나 saline으로 pocket안쪽을 씻어내고 surgical pocket을 4~7일동안 붙여 주는 방법을 우선 생각할 수가 있습니다.

이런 curettage를 할 경우 필요한 경우 국소적으로 마취를 해도 좋고 환자가 deep curettage를 할 때 견딜 만할 환자라면 굳이 마취를 하지 않고 하는 경우가 치료면에서 더 효과적이며 치료시에 마취약에 의한 epinephrine같은 효과가 없기 때문에 bleeding을 초래함으로써 오히려 치료에 도움을 얻는 경우를 생각할 수 있습니다. 가능하면 마취를 하지 않고 하는 방법이 가장 이상적인 방법일지도 모르겠습니다.

또 이런 경우는 만성염증이 치근막에 확산됨으로써 임상적으로 치관이 교합면에서 약간 Extrusion되어 있다고 생각할 수 있습니다. 다시 말해서 상하악대합치 관계에서 약간의 외상성교합을 초래하고 있는 경우를 생각할 수 있기 때문에 치아를 안정된 상태로 해 주기 위해서 premature contact을 check해서 치아를 약간 underfunction되는 기분으로 occlusal equilibration을 해 주고 pack을 붙여 주는 방법도 그 치아의 동통을 없애주는 바람직한 방법이라 할 수 있습니다.

일단 X-ray상에서 alveolar crest의 높이가 비교적 정상에 가깝고 bone의 흡수가 없다는 이야기는 pocket이 그 치아주위에 생긴 infrabony pocket이 아닌 suprabony pocket 즉 alveolar bone상방에 놓인 pocket이라고 생각할 수 있기 때문에 굳이 flap을 제거거나 하는 flap operation까지는 할 필요가 없고 curettage로서도 그것을 cover할 수 있다고 생각이 됩니다. 단 이런 경우에 pocket wall이 explorer같은 것으로 probe했을 때 bleeding되지 않고 pocket wall이 상당히 fibrotic한 경우 curettage시 curette에 의해서 pocket의 inner wall을 제거하기는 힘든 경우가 있으므로 이런 경우 modified Widmann氏 flap이라해서 치은 margin에서 reverse bevel로 메스에 의해서 pocket의 inner wall을 잘라주는 방법도 있습니다. 결국 이런 방법은 curettage를 surgical로 한다는 것으로 생각할 수 있으며 curettage와 똑같은 효과를 얻을 수 있습니다만 일단

flap을 alveolar bone상에서 2~3mm정도 제거야 하므로 이에 따른 bone의 노출을 생각할 수 있습니다. bone을 노출시켰다는 것은 임상적으로 alveolar bone의 resorption을 수반한다고 전제하며는 가능하며는 bone을 노출시키지 않는 상태에서 pocket내에 있는 육아조직을 다 제거하는 것이 이상적이라 할 수 있습니다. 따라서 치은이 덮혀 있는 상태에서 curettage를 하는 것이 바람직하다 하겠읍니다.

즉 hard tissue쪽에 deposit되어 있는 calculus나 혹은 dentin상에, root surface상에 있는 necrotic cementum을 완전히 어떻게 잘 planing하느냐 즉 잘 뜯어내느냐하는 문제와 soft tissue wall의 ulcerative한 조직을 어떻게 잘 curette하느냐 하는 문제가 그 부위에 있는 염증의 소멸뿐아니라 다시 조직이 치아에 재 부착할 수 있는 소지를 만들어 줄 수 있는 관건이 되기 때문입니다.

일단 국소인자인 치석과 pocket내에 있는 육아조직을 다 제거하면 그 부위의 염증이 소멸됨으로써 해서 pain은 감소되며 일주일정도 pack을 붙여 놓음으로써 일주일후 pack을 제거했을 때는 정상적인 저작을 할 수 있을 가능성이 충분히 있다고 생각이 됩니다.

이런 처치를 한 후에는 항생제를 투여하는 문제에 있어서 가능하면 항생제는 투여하지 않는 것이 이상적이라 하겠으나 deep curettage를 함으로써 치은조직에 지나치게 많은 자극을 주었을 때나 curette의 범위가 alveolar bone을 touch한 경우에 있어서는 약간의 항생제를 투여하는 것이 좋을 것입니다.


예를 들면 injection보다는 경구투여로 린코신같은 항생제를 8시간마다 2알씩 먹는 것도 좋고 혹시 마취가 깨면 자극에 의한 pain을 호소할 경우 약간의 sedative가 필요할지도 모릅니다. 즉 아스피린이나 바랄긴같은 진통제를 복용하는 것도 상관이 없다고 생각이 듭니다.

일주일후에도 동통이 멎지 않고 계속 동통이 있는 경우는 일단 perio-origin에 의한 pain이 아니고 혹시 pulpal origin에 의한 pain이 아닌가를 한번 의심해 볼 필요가 있습니다(서울대 치대 치주과 최상묵)

## ◇ 矯正科 ◇

### 【質 問】

8歳の少女患者가 上顎兩中切齒사이의 正中離開(Diastema)를 主訴로 來院했는데 即時 矯正治療에 착수해서 Space closing을 해주어야 하는지요?(서울 P會員)



〈梁源植 教授〉

### 【解 答】

아주 빈번히 上顎側切齒가 萌出할때 齒冠이 遠心傾斜가 심한 狀態로 萌出하는 경우가 많다. 이때 齒根의 狀態를 觀察해보면 側切齒는 中切齒根의 遠心面に 接해서 미끄러지듯 萌出하게 되는데 齧齧치근의 원심면에 압력이 가해진다. 즉 齧齧치의 根尖을 中線으로 향하도록 힘이 가해지는 경향이 생긴다. 따라서 齧齧치치관은 원심으로 flare되어진다. 다시말하면 齧齧치의 치축은 근단이 접근되고 치관이 원심으로 벌어지게 되어 正中離開가 발생되는 것이다. 이 flaring에 의한 齧齧치개는 齧齧치가 萌出한후까지 남아 있게되며, 보통은 齧齧치가 출은하면서 齧齧치에 flaring effect를 받게하므로서 Space는 폐쇄된다. 즉 Space close는 어떤교정 장치의 도움을 받지않고도 스스로 고쳐지게 되는 것이다. 이러한 일련의 과정을 겪는 시기를 소위 "Ugly duckling stage"라고하며, 치근단이 넓게 열려있는 이시기에 교정력을 주어 space close를 도모함은 매우 큰 위험이 따른다. 즉 영구적인 손상으로 치근의 도리킬수없는 흡수가 일어나는 것이다. 그러나 모든 증례에서 똑같이 이러한 자연적인 齧齧치개의 개선이 이루어지는 것은 아니고 labial frenum을 위시한 여러가지 원인에 의한 齧齧치개시에는 교정치료로서만이 齧齧치개를 고칠수 있다. 즉 중요한 감별진단이 이루어져야 한다. 그중에서도 frenum의 완고한 fibrous attachment는 먼저 절개해내고 양齧齧치의 근심이동을 시켜야 하는데 대략 치근의 형성이 2/3정도 되어있을 시기까지 기다려서 교정치료를 시작하는 것이 좋겠고 가능한한 교정력은 생리적인 level로 해주는 것이 바람직하다고 본다.

(서울大齒大 矯正科 梁源植)

## ◇ 小兒齒科 ◇

### 【質 問】

유치에서의 아말감충진은 오래걸리지 못하고 실패하는 경우가 많은데 좋은방법은 없는지요?(전남 Y회원)

### 【解 答】

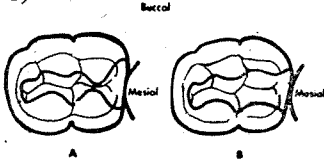


〈양정강 원장〉

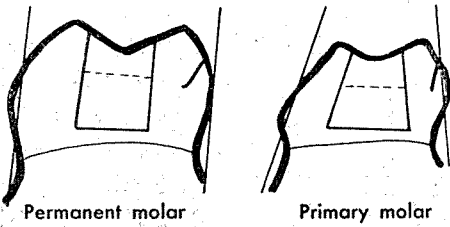
와동형성, 아말감조작과정, 그리고 환자편에서의 관

리문제로 나누어 생각해 다.


**와동형성**: 영구치에 비해 Enamel이나 Dentin의 두께가 얇고 구치부에서는 협설측으로 튀어나왔다는 사실, 그리고 치수가 크고 치수각이 되어 나왔다는 것을 기억하여 때로는 작은 Bur로 조심스럽게 다루는것이 좋겠다. (그림-1)



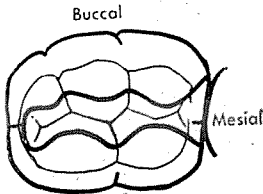
① 인접면 외형 형성시 너무 넓게 하지말것(그림-2) 치은 아말감이 떨어져 나갈 염려가 있다.



② Isthmus폭을 좁거나 너무 넓게 하지말것(그림-3) 좁으면 쉽게 파절되고 넓으면 치아삭제가 필요이상 많아지고 교두가 약해지며 치수노출의 염려가 되며 douetail형태에 의한 유지를 얻기 힘들게 된다.



③ 와동이 너무 얇아도 안되고 유리된 Enamel을 남겨놓아도 좋지 않으며 설측벽과 치수면이 이루는 각을 너무 둥글게해도 유지가 약해진다. (그림-4)



**아말감 조작과정**: 2급와동에서 주로 문제되는 것이 Carving이 제대로 안되어 hyperocclusion인 경우와 matrix bond를 제거할때 margin이 깨져나가는 것이 되겠다.

① 교합면 carving시 대합치와의 관계를 살피고 Bite chek도 조심스럽게 진행하는 것이 좋다. 갑자기 강한 힘

으로 썩으면 에써 해 놓은 충전물도 그자리에서 파절되기도한다.

② matrix bond도, 사용전에 꾸그러진 면이 없도록하고 충전후 교합면 margin쪽은 Explorer로 돌아가며 여분의 아말감을 제거한후 Bond를 제거해준다.

③ 아말감과 수은을 담은그릇은 항상 깨끗히 하고 적당한 수은비율, 적당한 trituratrin (mixing)을 하고 충분히 다져 넣는것이 중요하다.

④ 아말감 충전은 건조한 상태에서 진행시켜야하며 Ruffer dam을 사용하는것이 제일 좋은 방법이다.

⑤ 과도한 burnishing은 수은을 표면으로 끌어내어 좋지 않으며 polishing시에도 과도한 열 발생은 역시 수은을 표면으로 나오게 하여 좋지않다.

⑥ matrix bond 사용시에는 wedge를 써야 다져넣을때 아말감이 인접면 아래로 밀려나지 않게 된다.

**환자편에서의 관리**:

① 충전물(아말감)과 치질 사이에서 Caries가 새로 생길 수 있으므로 구강위생을 더욱 철저히 지킬것이다. 즉 치료받지 않은 치아보다는 더 Caries가 쉽게 생길수 있다는것을 기억시킬 필요가 있다.

② 2급와동 충전후 몇시간 동안은 절대로 단단한 음식을 씹지않도록 주의를 주나 어린환자라서 잘 지켜지지 않는 경우가 있다.

24~48시간후 palishing시 파절여부를 반드시 확인하는것이 좋다.

이상의 여러가지 문제점이 까다롭다고 생각하는이나 Full Crown preparation이 아말감 prep보다 쉽게 생각하는 이들에게는 ① Caries가 인접면에도 퍼졌다거나 ② 환자의 연령이 어려서 약으로 어려해 사용해야 될 치아이거나 ③ Caries가 심해서 아말감이 부적당한 경우 ④ Caries 발생율이 높은 환자에서는 S. S. Crown (Stainless steel crown)을 권하고 싶다.

(양정장치과의원장 양정강)

## □ 口腔病理 □

### 【質問】

약 2달전에 女子 대학생이 저희 病院에 來院한 적이 있는데, 그때 환자의 구강상태는 齦齦이 비정상적으로 증식되어 치아를 거의 덮고 있었고, 치열상태가 극히 불량했으며 섬유조직(Fibroustissue)이 齦面을 덮고 있

었기 때문에 저작기능이 제대로 되지 않은 상태였습니다. X-ray상에서는, 치아 및 齒槽骨의 異常은 발견할 수 없었으며, 손으로 촉식했을 때, 증식된 齒齦은 硬結感(firm)을 느낄 수 있었습니다. 환자의 病歷 및 전신 상태는 別無하여 치은절제술(Gingivectomy)을 시행하고, Tooth brushing instruction을 했습니다.

그런데, 몇일전에 그 환자가 다시 初診時와 마찬가지로 齒齦이 증식한 상태로 來院했습니다. 역시, 구강내 증상은 처음 來院한 경우와 同一했으며, 증식이 더 심하게 咬合面을 덮고 있어서 저작으로 인한 齒齦의 潰瘍, 出血 및 疼痛을 호소하여와 齒齦組織을 生檢 서울大齒大 口腔病理學教室에 依頼합니다. (서울 P會員)

【解 答】



〈林昌潤 교수〉

病理報告: 纖維性 齒齦增殖(Fibrous gingival hyperplasia)

참고: 齒齦增殖이 광범위하게 야기되는 경우는 大別하여 ① 炎症性增殖 ② 非炎症性 纖維性增殖 ③ 內分泌性 齒齦肥大 등으로 分類할 수 있고 또 齒齦肥大가 오는 경우 가장 먼저생각하여야 할 것이 白血病性 齒齦肥大이다.

그러나 本症例은 纖維性齒齦增殖이므로 이경우는 ① Dilantin hyperplasia, ② Hereditary gingival hyperplasia, ③ Anatomical fibrometosis ④ 內分泌性齒齦 肥大 등을 생각할 수 있다.

그런데 本例에서는 後天性으로 齒齦肥大가 온 예인故로 ① Dilantin hyneylasie와 ② Endocrinal gingival hyperplasia가 아닌가 生覺되는바 患者에게서 다른 原因이 될수있는 因子(全身의疾患包含)를 찾아볼것을 願望해 보고 싶습니다.

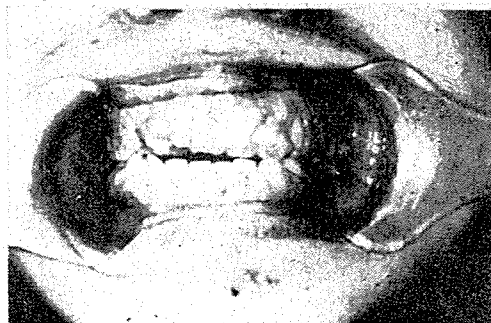서울 P會員: 고맙습니다.

患者 및 患者保護者로 부터 別 全身症狀의 참고가 될만한 사항은 없었으나 患者와의 對話속에서 患者의 精神의 狀態가 正常이 아닌것 같은(즉 심한 소외감, 열등의식을 느끼고 있는듯한 느낌) 인상을 받아 다시 “환자가 어떤 약을 장기간 복용하고 있지않느냐”고 재차문의한 바 그제서야 患者保護者로부터 지병인 간질병(Epilepsy)을 어려서부터 알고있어 정신병원에서 정기적으로 약을 타다 먹고 있다고 하였습니다.

선생님의 말씀대로 이患者는 항경련제(Anticonvulsant)인 Dilantin Sodium의 장기 복용으로 인한 “Dilantin hyperplasia”로 진단내리고 싶습니다.

診斷名 Dilantin hyperplasia

Dilantin(Diphenyl hydantoin Sodium)에 의한 齒齦肥大의 精確한 源因은 아직 규명되고 있지 않으나 치은조직에서만 선택적으로 증식에 야기된다. 臼齒部보다 前齒部에서 下顎보다도 上顎이 더 증식하며 齒齦切除術을 해도 1個月 乃至 1個月半정도면 다시 재발한다. 治療方法은 Dilantin 投與를 중지하는 것이 가장 效果의이긴 하지만 항경련제복용을 중단할수는 없는 문제이기



〈환자의 구강 상태〉

때문에 늘 치주과 전문의와 상의하고 구강을 청결하게 해주는 방법이 이상적이라 생각된다.

요즈음 전간질증(Epilepsy)치료약인 Mesantoin, mysoline 등은 복용해도 치은증식을 야기시키지 않는다. 그러므로 정신과 의사와 상의하여 약을 바꾸어 보는 것도 한 방법이라 하겠다. 또 국소적 인자도 관계되므로 치주전문 의와도 늘 긴밀한 협조를 가져야 할 줄로 안다.

(서울大齒大 口腔病理學教室 林昌潤)

× × ×

× × ×