

## 偶發的인 上顎洞 開通時 處置

國軍首都統合病院 齒科部

口腔外科 大尉 李 仲 益

上顎臼齒 및 小臼齒 齒根은 上顎洞底와 解剖學的으로 近接되어 있기 때문에, 單純한 拔齒時에도 上顎洞을 開通시키는 境遇가 있다. 따라서 正確한 X-線像을 얻어 上顎洞과의 關係를 認知하여야 한다.

### A) 開通의 原因

(i) 齒根端 病巢의 增大로 sinus membrane이 이미 破壞되었을 境遇

(ii) 破切齒根을 拔去時 무리한 힘을주어 破切齒根이 上顎洞內로 沒入된 境遇

(iii) 불필요하고 過度한 소파술을 시행한 境遇

### B) 處 置

#### ① small opening時

單純히 血餅이 拔齒窩에 고이도록하여 基質化를 도모한다. Zinc oxide euzinol paste를 만들

어 逢合糸를 利用해서 拔齒窩를 덮어 주는 것도 한 方法이 된다(그림 1). 이때 上顎洞內의 irrigation이나 심한 mouth washing은 피해야 한다.

#### ② large opening時

外科的인 flap을 形成하여 處置한다.

口蓋部에 relaxing incision을 주거나(그림 2)

口蓋 및 頰側部에서 flap을 形成하여 閉鎖시킨다.

### C) 考慮事項

(i) 上顎洞內 病巢 或 感染 有無 確認, 病變이 存在時 Caldwell-Luc operation을 施行해야 한다.

(ii) 拔齒窩를 통해 上顎洞內 沒入된 破切齒根 除去 試圖가 失敗한 境遇 Caldwell-Luc operation을 施行한다.

(iii) 形成된 flap은 tension이 없고 血液供給이 양호해야 한다.

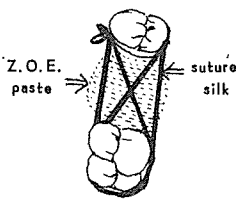


그림 1.

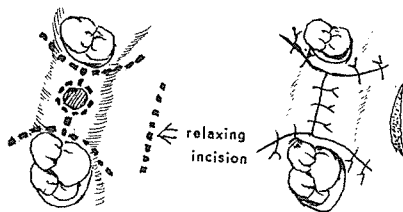
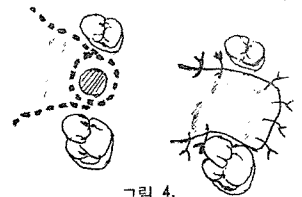
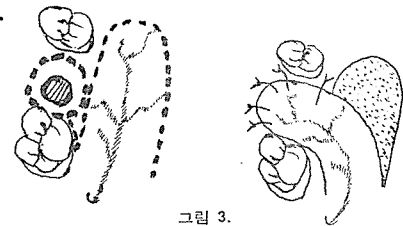


그림 2.



ASIA  
DENTAL  
LAB.



서울특별시 인정 제12호

아세아치과기공소

대표 이 흥 규

서울 종로구 종로 5 가 115번지

(29) 5559 (29) 7518