

# 抗癌劑 Cyclophosphamide가 口腔創傷 治癒에 미치는 影響에 關한 實驗的 研究\*

서울대학교 大學院 齒醫學科 口腔外科學 專攻

(指導 金 圭 植 教授)

金 星 銖

## — 目 次 —

- I. 緒 論
- II. 研究材料 및 方法
- III. 研究 成績
- IV. 考 按
- V. 結 論
- 參考文獻
- 英文抄錄
- 寫眞附圖

## II. 研究材料 및 方法

을 抑制시키는 藥劑이다. 그러나 正常組織 및 細胞에 적지 않은 爲害作用을 하므로 豫期치 않은 副作用을 일으킨다. 이는 臨床的으로 重要한 意義를 갖는다. 이에 著者は 抗癌劑 Cyclophosphamide가 口腔創傷組織에 미치는 影響을 研究하고자 實驗的으로 一定期間 飼育한 家兎에 本 抗癌劑를 投與한 後 研究 觀察하였던 바 多少의 知見을 얻었기에 이를 報告하는 바이다.

1) 材料: 本 實驗에 使用된 材料는 實驗研究用으로 一定期間 飼育한 生後 6個月 內외의 健康한 白色 雄性 家兎 21頭(體重 1.5—1.8kg)였다.

2) 實驗 方法: 白色 雄性家兎 21頭를 實驗群 14頭와 對照群 7頭로 나누고 前齒部 唇齦移行部에 骨膜을 包含하여 1cm길이의 創傷을 No.15 blade Bard Parker Knife로 加하였다. 이때 感染을 防止하기 爲하여 1日 2回 3日間 Amclox 1.5g을 筋肉內 注射하였다. 그後 實驗群에는 Endoxan(日本 鹽野義製藥株式會社 Cyclophosphamide)을 體重 kg當 30mg씩을 筋肉注射한 後 1, 3, 5, 7, 10, 14. 日에 아침 空腹시에 體重, 體溫 및 口腔 狀態를 觀察하고 創傷部位의 長이를 測定하였고 同時에 各各 犧牲시켜 組織片을 採取하여 10% Formalin에 固定후 標本을 製作하였다. 이때 標本染色은 Hematoxylin & Eosin 重 染色을 施行하여 鏡檢하였다.

## III. 研究 成績

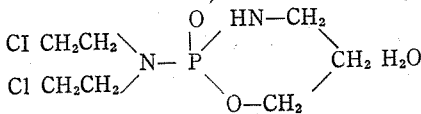
### 1. 肉眼的 所見

創傷 1日後: Endoxan을 投與한 實驗群에서 唾液分泌가 다소 減少되었으며, 약간의 體重 減少 및 體溫 下降을 보였으며 創傷 部位의 長이 差異는 觀察할 수 없었다.

## I. 緒 論

오늘날 癌 發生率이 점차 增加됨에 따라 癌 征服을 爲해서 많은 研究가 追究되고 있다. 口腔領域에도 또한 癌 發生率이 높아 全身에 發生하는 癌의 5~6%<sup>2)14)25)</sup>에 達하며, 그 惡性度도 比較的 他部位의 것보다 높다<sup>16)</sup> 口腔 領域에 있어서 惡性腫瘍에 關한 治療法은 대체로 外科的 切除法, 放射線療法 및 化學療法 등으로 大別하여 생각할 수 있으나 그 中에서도 가장 바람직한 方法의 하나는 化學療法인 것이다.

Fig. 1.



2-bis(2-chloroethyl)-amino tetrahydro-2H-1, 3, 2-oxazaphosphorine-2-oxide hydrate  
C<sub>7</sub> H<sub>15</sub> Cl<sub>2</sub> N<sub>2</sub>O<sub>2</sub>P H<sub>2</sub>O; 279. 10

<Cyclophosphamide>

抗癌劑 Cyclophosphamide (Fig. 1)는 Nitrogen Mustard의 誘導體로서 癌 細胞의 DNA 形成을 抑制하여 核分裂을 하지 못하게 하므로써 癌組織 細胞 增殖

\* 本 論文의 要旨은 1976年 10月 30日 第18回 大韓口腔外科學會 學術大會에서 發表하였음.

創傷 3日後; 實驗群에서 唾液分泌가 顯著히 減少되었으며 대체로 體重 減少와 體溫 下降을 보였고 創傷 部位의 길이는 實驗群에서 5mm정도로 對照群에서 3mm 정도였다.

創傷 5日後: 實驗群에서 唾液分泌가 가장 많이 減少되었고 亦是 體重 減少와 體溫 下降을 보였으며, 創傷 部位의 길이는 實驗群에서 3mm정도였고 對照群에서는 거의 治癒된 듯 하였다.

創傷 7日後: 實驗群에서 唾液分泌는 아직도 對照群에 比하여 상당히 減少되었으며 아직도 中等度の 體重 減少와 體溫下降을 보였으며, 創傷 部位는 肉眼的으로 完全히 治癒됨을 觀察하였다.

創傷 10日後: 實驗群에서 唾液分泌는 對照群에 比해서 減少되었으며 약간의 體重 減少와 體溫 下降을 보였으며, 創傷 部位와 肉眼的의 差異는 認知할 수 없었다.

創傷 14日後: 實驗群에서 唾液分泌가 正常的으로 回復되는 것으로 생각되었고 體重, 體溫도 亦是 回復되었다.

## 2. 顯微鏡의 所見

創傷 1日後; 創傷 組織內 血球의 浸潤과 炎症細胞의 浸潤이 있었고 纖維 芽細胞의 出現을 微弱하나마 認知할 수 있었는 바 이는 Endoxan을 投藥한 實驗群에서 보다 對照群에서 약간 活潑하였다.

創傷 3日後; 對照群에서 纖維芽細胞, 纖維細胞 및 上皮細胞의 增殖狀이 顯著하여 組織再生 現象이 實驗群에서 보다 顯著하였다.

創傷 5日後; 上皮細胞의 增殖과 纖維細胞를 多量 含有한 肉芽組織의 顯著한 增殖을 보았는데 이는 實驗群에서 보다 對照群에서 더욱 顯著하였다.

創傷 7日後: 對照群에서 創傷의 口腔粘膜 上皮細胞層의 거의 完全한 再生을 觀察할 수 있었고 纖維芽細胞 및 纖維細胞를 含有한 結締組織 增殖이 顯著하였으며, 炎症細胞의 數도 顯著히 減少되었다. 實驗群에서는 對照群에 比해서 그 程度가 微弱하여 아직도 結締組織의 增殖이 完全하지 못하였다.

創傷 10日後: 對照群에서 完全히 口腔粘膜 上皮層의 再生과 그리고 結締組織으로 代置되어 創傷治癒가 完了된 듯한 組織像을 보였으나 實驗群의 新生組織內에 一部 炎症細胞의 浸潤을 觀察할 수 있었다.

創傷 14日後: 口腔粘膜 上皮層과 結締組織의 完全한 再生을 觀察할 수 있었는 바 이는 對照群과 實驗群에서 그 差異를 認定할 수 없었다.

## IV. 考 按

創傷治癒에 있어서 纖維增殖의 刺戟劑와 그 作用機轉

에 對해서는 잘 알려져 있지 않으나 Needham<sup>30)</sup>은 核醣이 成熟하고 分裂하는 纖維芽細胞에 包含되어 있다고 報告한 바 있다. 또 Davidson<sup>11)</sup>은 DNA가 有絲分裂과 蛋白合成 그리고 모든 成長에 關與한다고 報告하였고, ROSS<sup>32)33)34)</sup>는 創傷 治癒組織에서 纖維芽細胞에 依한 Collagen 合成을 觀察하였다. Dumont<sup>12)</sup>는 家兔實驗에서 DNA와 DNase가 創傷治癒에 미치는 影響을 研究한 結果 外因性 DNA, DNase가 正常 創傷 對照群에서 보다 훨씬 纖維增殖을 增加시킨다는 것을 報告한 바 있다. 또한 Marshak<sup>18)</sup>는 Chromatine Derivatives가 皮膚 創傷治癒에 미치는 影響을 報告한 바 있다.

抗癌劑로서의 Cyclophosphamide는 細胞의 DNA 合成을 抑制하여 細胞分裂를 妨害하므로써 癌病巢를 治療하는 藥劑<sup>1)</sup>이다. Block<sup>3)</sup>, Camenga<sup>7)</sup>, Forney<sup>13)</sup>, Kerkaert<sup>19)</sup>, Lane<sup>24)</sup>, Miller<sup>27)</sup>, Stenarm<sup>38)</sup> 등은 Cyclophosphamide를 抗癌療法劑로 使用한 研究 結果를 報告한 바 있으며 Rutman<sup>35)</sup>, Wheeler<sup>41)</sup>는 DNA 合成에 미치는 Cyclophosphamide의 影響을 報告한 바 있다. Chanke<sup>8)</sup>, Chaube<sup>9)</sup>, Conen<sup>10)</sup>, Greenberg<sup>15)</sup>, Nasilet<sup>28)</sup>, Singh<sup>37)</sup>, Vahlsing<sup>40)</sup> 등은 抗癌劑가 染色體 變化를 招來하여 畸形을 惹起하는 原因이 된다고 하였다. 또한 Ash<sup>1)</sup>, Hellman<sup>17)</sup> 등은 생쥐의 造血細胞 再生에 있어서 抗癌劑가 抑制作用을 한다고 報告하였으며 Matejkova<sup>26)</sup>는 본 抗癌劑를 使用하여 癌 治療後에 血球 및 末梢血管 淋巴球의 染色體에 對하여, Struck<sup>39)</sup>는 Cyclophosphamide의 血球代謝에 미치는 影響에 對해서 研究하였다. Han<sup>16)</sup>는 Actinomycin D가 쥐의 前齒의 齒髓纖維細胞에 미치는 影響에 對해서 研究하였고 Koppang<sup>22)</sup>은 Cyclophosphamide가 생쥐의 前齒 象牙質 形成에 遲延 效果를 미친다는 것을 觀察하였다. Komia<sup>42)</sup> 등은 抗癌劑 Bleomycin이 創傷治癒에 미치는 影響에 關한 研究를 한 結果 肉芽組織의 再生이 다소 遲延된다는 것을 報告하였다. 이와 같이 이들 抗癌劑는 癌 組織에 뿐만 아니라 正常細胞에도 심각한 爲害作用을 한다는 것을 알 수 있다. 본 實驗에서도 Cyclophosphamide가 口腔 創傷 治癒에 미치는 影響을 研究한 結果 治癒過程이 상당히 遲延되는 것을 發見할 수 있었으나 이는 아마도 Cyclophosphamide가 創傷 治癒時 DNA의 合成을 抑制하기 때문인 것으로 思料된다.

## IV. 結 論

著者は 實驗用으로 飼育된 生後 6個月內외의 雄性白色家兔 21頭를 使用하여 前齒部에서 創傷을 만들고 實驗群 家兔에 Cyclophosphamide를 體重 kg當 30mg씩 注射한 後 1, 3, 5, 7, 10, 14, 日에 創傷 治癒에 對하여

研究 觀察하였던 바 다음과 같은 결론을 얻었다.

1. Cyclophosphamide는 口腔粘膜上皮 및 結締組織 創傷 治癒에 遲延效果를 보여주었다.
2. 對照群 家兎의 口腔粘膜上皮 및 結締組織 創傷 治癒는 약 7日間이 所要되었다.
3. 創傷 14日後는 對照群과 實驗群의 病理組織學的 差異는 없었다.

(本 論文을 指導하여 주신 主任教授 金 圭植博士님과 始終一貫 助言하여 주신 南 日祐博士님 그리고 口腔外科醫局員 여러분께 感謝드립니다.)

### References

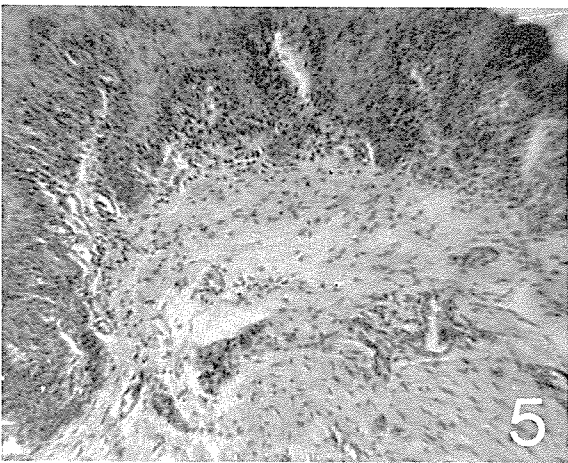
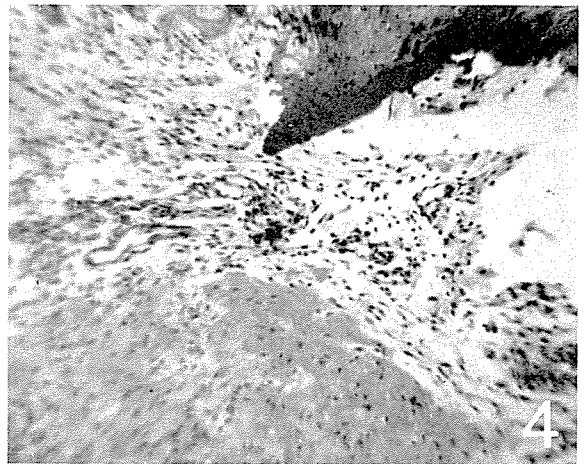
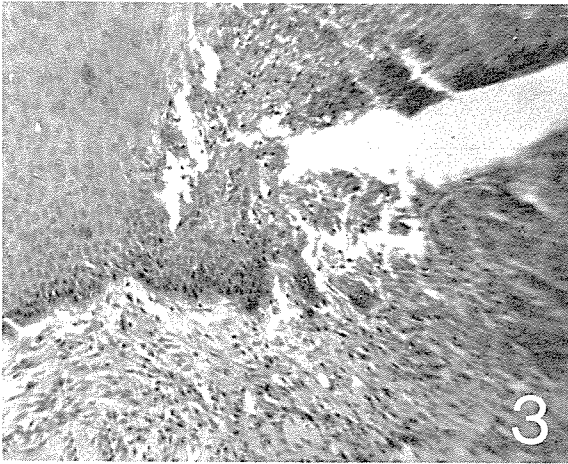
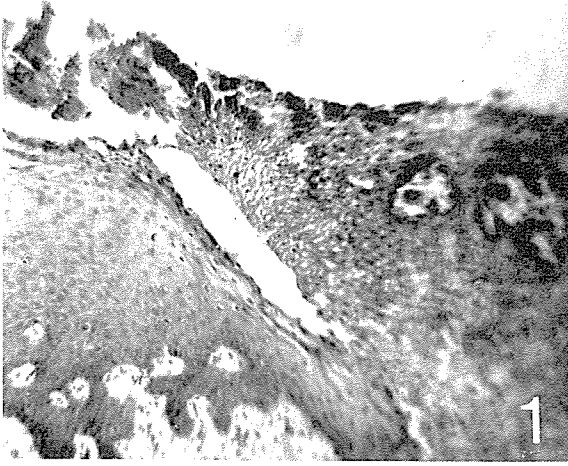
- 1) Ash, R., Chaffey, J. T., and Hellman, S.; The Effects of Nitrogen Mustard on the Survival of Murine Hematopoietic Stem Cells. *Cancer Research* 32, 1695-1702, August 1972.
- 2) Bernier, J. L.; *Oral Cancer*. J. A. D. A. 60:580, 1960.
- 3) Block, N, et al; Activation of Cyclophosphamide in Man and Animals. *Cancer* 27; 1512-1529, 1971.
- 4) Brock, N.; Pharmacologic Characterization of Cyclophosphamide (NSC-26271) and Cyclophosphamide metabolites, *Cancer Chemother. Abstr.* 51. 315-325, 1967.
- 5) Brookes, P.; Reaction of Alkylating Agents with Nucleic Acids. Int, P. A. Plattener(ed.), *Proceedings of International Symposium on Chemotherapy of Cancer*, Lugane, p32-43. Amsterdam; Elsevier Publishing Corp., 1964.
- 6) Cahen, R. L.; Evaluation of Teratogenicity of the Drugs. *Clin. Pharmacol. Ther.* 5, 480-514, 1964.
- 7) Camenga, D. L., et al; Cyclophosphamide potentiated West Nile Viral Encephalitis; Relative Influences of Cellular and Humoral Factors. *J. Infect Dis.* 130(6); 634-41. 1974.
- 8) Chanke, S., Kury, G. and Murpy, M. L.; Teratogenic Effects of Cyclophosphamide (NSC-26271) in the Rat. *Cancer Chemother. Abstr.* 51, 363-376, 1967.
- 9) Chaube, S. and Murphy, M. L.; The terato-

genic Effect of the Recent Drugs Active in Cancer Chemotherapy. *Advances in Teratology*. 3rd. Wollam, D. H. M. p.181-237, Logospress Ltd., London. 1968

- 10) Conen, P. E. and Lansky, G. S.; Chromosome during Nitrogen Mustard Therapy. *Brit. Med. J.* ii, 1055, 1961.
- 11) Davidson, J. N.; *The Biochemistry of the Nucleic Acids*, Ed. 2. London Methuen and Company, Ltd.; New York, John Wiley and Sons Inc., 1953.
- 12) Dumont, A. E.; *Wound Healing and Extracellular Desoxyribose Nucleic Acid Research* on A. D. N. 1959.
- 13) Forney, J. P., et al.; Endodermal Sinus Tumor; A Report of two sustained Remissions treated postoperatively with a combination of Actinomycin D, 5-Fluorourcil, and Cyclophosphamide *Obstet Gynecol* 45(2); 186-9 1975.
- 14) Gardner, A. F. & Bowen, W. J; An Investigation of the Life History of Carcinoma of the Oral Cavity, *J. of Dental Medicine*, Vol, 18, No 3, July 1963.
- 15) Greenberg, L. H. and Tanaka, K. R.; Congenital anomalies probably induced by Cyclophosphamide. *J. Amer. Med. Ass.* 188, 423-426, 1964.
- 16) Han S. S. and Avery, J. K. and Bang J. S.; The Effects of Actinomycin D on the Fibroblast of the Pulp of the Rat Incisor. A Study by Quantitative Radioautography and Electron Microscopy. *Archs. Oral Biol.* 12; 503-512p 1967.
- 17) Hellman, S., and Grate, H. E.; The Effect of Cyclophosphamide in the Murine Hematopoietic Stem Cells Compartment as measured by different assay technics. *Blood*, 38; 706-714, 1971.
- 18) Marshak, A. and A. C. Walker; Effect of Chromatin Derivatives on the Healing of Skin Wounds. *Proc. Soc. Exp. Biol. and Med.* 58:62, 1945.
- 19) Kerckhaert, J. A. N., Van den Berg, G. J. and Hofhuis, F. M. A.; Influence of Cyclophosphamide of the delayed Hypersensitivity in the mouse after Immunization with Histocompati-

- bility Antigen. *J. of Immunology.* 113:61801—1896, Dec 1974.
- 20) Kerckhaert, J. A. N., Van den Berg, G. J. and Willers, J. M. N.; Influence of Cyclophosphamide on the delayed Hypersensitivity of the mouse. *Ann. Immunol.* 125(3) 415—426, 1974.
  - 21) Khrushhehov, N. G. et al; Effect of X-ray Irradiation, Cyclophosphamide, and antilymphocytic serum on Development and Evolution of the Epithelial Tissue of the mammary gland Sov. *J. Den. Biol.* 4(5); 441—6, 1974.
  - 22) Koppang, H. S.; Autoradiographic Investigations on the Effect of Cyclophosphamide on Dentinogenesis of the Rat Incisor. *Scand. J. Dent. Res.* 81:377—405, 1973.
  - 23) Koppang, H. S.; Histomorphologic Investigations on the Effect of Cyclophosphamide on Dentinogenesis of the Rat Incisor. *Scand. J. Dent. Res.* 81:383—396, 1973.
  - 24) Land, M.; Preliminary Report of Animal Studies with Cytoxan (Cyclophosphamide), *Cancer Chemotherapy Rept*, 3; 1—5, 1959.
  - 25) Lenz, M.; *Cancer of the Oral Cavity*, Am. Cancer Society, 1955.
  - 26) Mategkova, E ; The Effects of Combined Administration of Cytembena and Cyclophosphamide on the Blood count and Morphology of Nucleoli in peripheral Blood Lymphocytes in patient with malignant tumors, neoplasm. 22(1) 45—54 1975.
  - 27) Miller, E. E. and Tsou, K. C. ; Comparative Study of Lymphoma bearing treated with DAAP, DMAP, Cytoxan. *Proc. Am. ASSOC. Cancer. Res.* 7:50, 1966.
  - 28) Nasileti, C. E. & Spencer, H. H. ; Chromosome damage and Polyploidization induced in human peripheral Leukocytes in vivo and in vitro with Nitrogen Mustard, 6—mercaptapurine, and A—649. *Cancer Res.* 26. 2437, 1966.
  - 29) Needham, A.; *Regeneration and Wound Healing.* London. Methvenand Company, Ltd. New York, John Wiley and Sons Inc.
  - 30) Nordliner, H. ; Malformations in New Born Rats treated with a single dose of Cyclophosphamide. *Acta Sco, Med. Upsalian.* 76: 87—90, 1971.
  - 31) Paterson, P. Y. and Hanson, M. A. : Cyclophosphamide Inhibition of Experimental Allergic Encephalomyelitis and Cellular Transfer of the disease in Wistar Rats. *J. Immunol*, 103; 795—803. 1969.
  - 32) Ross, R. ; Synthesis and Secretion of Collagen by Fibroblasts in Healing Wounds. *Symposia of the International Society for Cell Biology.* Vol. 4; 273—292, Academic press, 1965.
  - 33) Ross, R. ; Wound Healing. *Scientific American* 220; 40—55. 1969.
  - 34) Ross, R. and Benditt, E. P. ; Wound Healing and Collagen Formation. IV. Patterns of Fibroblasts in Scurvy. *J. Cell Biol.* 22; 365—371, 1964.
  - 35) Rutman, R. J., Chun, E. H. L. and Jones, J. ; Observation on the Mechanism of Action of the Ankylation Reaction between Nitrogen Mustard and DNA. *Biochem. Biophys. Acta*, 174; 663—673. 1969.
  - 36) Sharpe, H. B. ; Observations on the Effects of Therapy with Nitrogen Mustard or a Derivative on Chromosomes of Human peripheral Blood Lymphocytes. *Cell Tissue Kinet* 4; 501—4 Sep-De, 1971.
  - 37) Singh, S. et al. ; Digital Anomalies induced by Cyclophosphamide (Endoxan-Asta) in Rat for uses. *Acta Orthop Scand.* 45(1); 21—35; 1974.
  - 38) Stenarm, U. and Nordliner, H. ; Delayed Death in Rats treated with Cyclophosphamide. *Nature* 219; 1154. 1968.
  - 39) Struck, R. F., Kirk, M. C. ; Witt, M. H. and Laster, Jr. W. R. ; Isolation and Mass Spectral Identification of Blood Metabolites of Cyclophosphamide; Evidence for phosphamide Mustard as the Biologically Active Metabolite. *Biomer. Mass. Spectrom.* 2(10) 46—52, 1975.
  - 40) Vahlsing, H. L. et al. ; Dental Abnormalities in Rats after a single Large dose of Cyclophosphamide. *Cancer Res.* 35(8); 2199—2202. 1975.
  - 41) Wheeler, G. P. and Alexander, J. A. ; Effects of Nitrogen Mustard and Cyclophosphamide

金星銖論文写真附图



upon the Synthesis of DNA in vivo and in Cell culture Preparations. *Cancer Res.*, 29; 98-109. 1969.

42) 小宮善昭: プレオマトソの創傷癒に及ぼす影響に関する實驗的研究, *日本口腔外科學會誌* Vol. 22, No. 2; 203, 1973.

.....>> Abstract <<.....

## EXPERIMENTAL STUDY ON THE EFFECTS OF CYCLOPHOSPHAMIDE ON THE HEALING OF THE ORAL INCISED WOUND

Kim Seoung, Soo D.D.S.

*Dept. of Oral Surgery, Graduate School, Seoul National University*  
(Directed by Prof. Kyoo Sik Kim, D.D.S., Ph.D.)

To assure that cyclophosphamide has been considered something that must be effective to retard wound healing, the Author has studied clinically and histopathologically. All rabbits were incised on the mucogingival junction of anterior teeth in mandible about 1 Cm. in length with mucosa and periosteum layer. The 21 rabbits within 6 months old, weighing about 1.5-1.8 kg were divided into a experimental group and a control group.

- 1) Group 1 (Experimental group)—After 14 rabbits dieted as the control group were injected with Endoxan (=Cyclophosphamide) in dosage of 30mg per 1kg—body weight intramuscularly, the surgery was performed.
- 2) Group 2 (Control group)—The surgery in this group was performed without Endoxan. The rabbits were sacrificed on the 1st, 3rd, 5th, 7th, 10th, 14th day after surgery and microscopic slides were made with H-E stain.

The results might be summarized as follows;

- 1) Cyclophosphamide effected to retard healing process on the incised wound of oral mucosa and connective tissue.
- 2) Control wounds were healed by the 7th day after surgery.
- 3) Comparison between control and experimental wound did not show significant differences 14th day after surgery.

## ILLUSTRATION OF PHOTOGRAPHS

- Fig. 1.** The photograph of the incised mucoperiosteum in the control group, 3 days after incision was showing the moderate healing process in the incised wound, 100X, hematoxylin and eosin double staining.
- Fig. 2.** The photograph of the incised mucoperiosteum in the experimental group, 3 days after incision and injection of Endoxan was showing the retarded healing process which contained a lot of inflammatory cells infiltration, 100X, Hematoxylin and Eosin double staining.
- Fig. 3.** The photograph of the incised mucoperiosteum in the control group, 5 days after incision was showing a good wound healing appearances and the relatively good histogenesis, 100X, Hematoxylin and Eosin double staining.
- Fig. 4.** The photograph of the incised mucoperiosteum in the experimental group, 5 days after incision and injection of Endoxan was showing a fair wound healing process, but epithelization and histogenesis were worse than those in the control group, 100X, Hematoxylin and Eosin double staining.
- Fig. 5.** The photograph of the incised mucoperiosteum in the control group, 10 days after incision was showed the complete healing, 100X, Hematoxylin and Eosin double staining.
- Fig. 6.** The photograph of the incised mucoperiosteum in the experimental group, 10 days after incision and injection of Endoxan was showed the complete healing but the histogenesis was poorer in the experimental group than that in the control group, 100 X, Hematoxylin and Eosin double staining.