

받는 경우 loosening되지는 않지만 齒根은 吸收될 수도 있다.

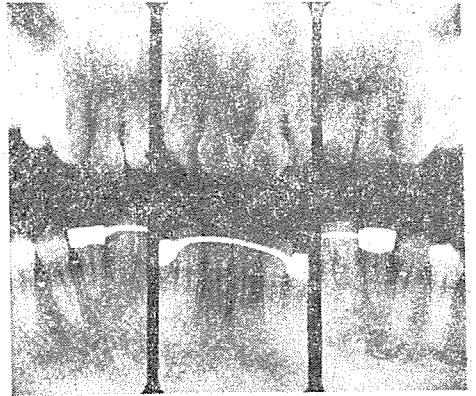
齒根端病巢의 X線像(IV)

慶熙大學校 齒科大學 放射線學教室

李 祥 來

서울大學校 齒科大學 放射線學教室

朴 兌 源



X線像 1 說明 : 不適當한 矯正裝置로 因해 齒根이 吸收된 X線像이다.

(3) 齒根吸收

一般的으로 齒根吸收은 永久齒가 咬合面을 向해서 發育함과 거의 一致해서 乳齒의 齒根이 吸收되는 physiologic root resorption과 pathologic root resorption으로 大別할 수 있는데 여기에서는 病的인 齒根吸收만을 說明하기로 한다.

病的인 齒根吸收에는 2가지 型이 있다.

i) External root resorption

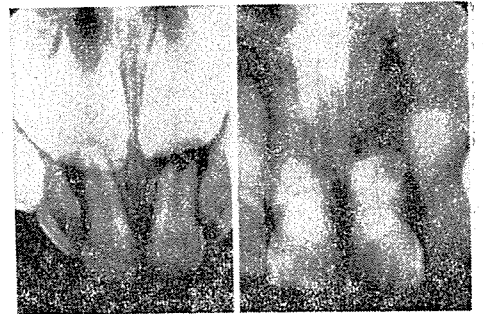
永久齒에서 主로 發生하지만 乳齒에서도 發生하는데 이의 病因은 다음과 같다.

첫째, 齒根膜의 炎症으로 因한 것으로서 不適當한 矯正裝置過度한 咬合壓, 齒牙의 外傷, 化學的 자극, 細菌의 자극, 齒根管感染으로 因한 齒根端周圍病巢, 根管治療時 齒根端損傷에서 惹起된다. 이 중에서 不適當한 矯正裝置에 依해서 發生되는 齒根吸收은 發生頻도가 相當히 높는데 內分泌障礙가 있는 患者를 矯正治療할 때 齒根吸收을 많이 일으키며 이 경우에는 齒牙의 側面은 吸收되지 않고 大部分이 齒根尖에서 吸收가 發生하여 結果的으로 齒根이 짧아지면서 齒根端이 blunt하게 된다 (X線像 1 參照).

둘째, 移植 및 再植齒牙

셋째, 外傷

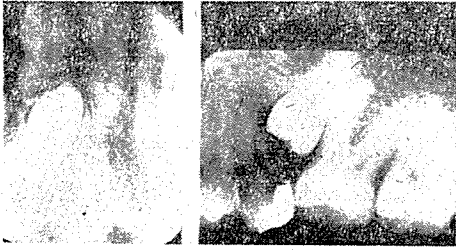
齒根이 齒槽窩에서 脫臼되어 reinsertion하는 경우 거의 항상 광범위하게 吸收된다. 또한 齒牙가 外傷을




X線像 2 說明 : 外傷으로 因해서 齒根端이 吸收된 像으로서 左側像에서는 上顎右側乳中切齒가 右側像에서는 上顎中切齒가 齒根吸收을 일으킨 像이다.

넷째, 埋伏齒, 腫瘍, osteosclerosis로 因한 壓力, 齒牙가 珥那芽細胞腫), 囊腫과 같은 成長速度와 骨質이 빠르지않는 腫瘍에서는 rough한 external resorption을 일으키지만 惡性腫瘍에 침범된 齒牙에서는 微細한 齒根吸收가 일어나거나 전혀 일어나지 않기도 한다. 埋伏齒의 萌出力이 強하면 萌出에 防害가되는 齒牙의 齒根을 吸收시킨다. 또한 크기가 增加하고 팽창성인 sclerotic bone은 齒根의 吸收을 일으키는데 interseptal bone에 發生하는 osteosclerosis는 齒根의 側面을 吸收시킨다. 一般的으로 齒根의 吸收로 因해서 齒髓가 活性度를 喪失하는 경우는 드물며 病因을 除去하면 吸收過程이 中止된다(X線像 3, 4 參照).

齒根端病巢의 X線像



X線像 3 說明 : 珐瑯牙細胞腫의 成長에 따른 壓力에 의해서 齒根吸收가 發生된 것을 보여주고있다.

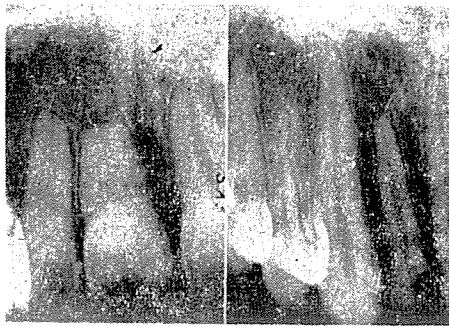


X線像 4 說明 : 埋伏齒의 萌出力으로 因해서 齒根이 吸收되는 像이다.

X線像을 smooth resorption과 rough Resorption으로 區分하여 說明하면 다음과 같다.

(A) Smooth Root Resorption

大體로 不適當한 矯正裝置나 一過性인 外傷으로 因한 吸收로서 正常齒髓活性도가 있다(X線像 5의 A參照).



X線像 5 說明 : A : 上顎中切齒와 側切齒에 發生된 smooth root resorption의 像으로서 患者는 數年前에 外傷을 받은 病歷이 있었다.

B : 上顎側切齒에 發生된 rough root resorption으로서 齒根吸收를 일으킨 齒牙도 失活되어 있었다.

① 齒根端部에 限定되어 齒根이 짧아지거나 blunt해진다.

② 齒根膜腔과 齒槽白線은 健全하다.

③ 齒根管의 一部 혹은 全部가 缺損될 경우도 있다.

④ 齒根面이 smooth하다.

(B) Rough Root Resorption

大部分이 感染에 起因하며 移植 및 再植齒牙나 齒齦성인 成長을 하는 惡性腫瘍에 침범된 齒牙에서 觀察할 수 있다.

① 齒根의 周緣이 rough하다.

② 齒槽白線이 消失되고 齒根膜腔이 肥厚되거나 消失된다.

③ 齒根端病巢가 大體로 形成된다.

④ 齒根의 側面에서 吸收가 일어나서 좁먹은 形像을 하게 된다(X線像 5의 B參照).

ii) Internal Root Resorption

external root resorption보다는 發生頻도가 낮으며 乳齒나 永久齒에서 共히 發生한다. 吸收의 程度와 速度는 一定하지는 않지만 아주 吸收速度가 느려서 數年동안 지속되기도 한다. 또한 現在로서는 이 型의 吸收原因은 뚜렷히 밝혀져 있지는 않지만 알려진 原因은 다음과 같다.

① 이 型의 齒根吸收는 齒髓에 發生된 炎症이 局所的인 자극을 惹起시켜서 吸收過程이 齒根內部에서 始作하여 어느 경우에는 齒根을 침공시키기도 한다.

② 齒牙의 外傷이 齒髓의 血液循環에 障礙를 초래하여 發生되기도하는데 이 경우 齒髓의 失活을 일으키지 않고 齒根이 침공되기까지 吸收가 進行되는 경우도 있다.

③ 齒髓切斷術後에 使用되는 藥劑의 化學的 자극에 의해서도 發生될 수 있다.

④ 齒髓角과 充填物이 近接된 경우 齒髓活性도가 있지만 齒根吸收가 일어나는 경우도 있다.

⑤ 齒根側枝管

⑥ 白堊質의 活性消失

⑦ 全身疾患

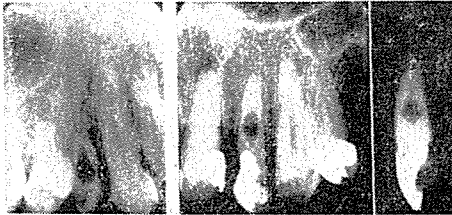
吸收過程은 大體로 程度가 有限하며 齒牙의 微少缺損만을 일으킨다. 또한 大部分의 경우 吸收가 일어난 後 吸收된 齒牙組織에는 osteodentine이 침착된다. 이의 X線像은 다음과 같다.

① 齒髓室이나 齒根管이 매우 局限性으로 增大되는 像을 보이는데 osteodentine은 正常的인 象牙質보다

radiolucent하므로 X線像에서 判讀이 可能하다.

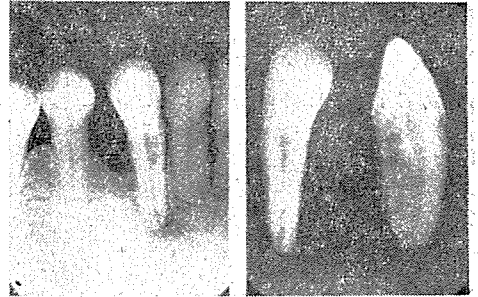
② 吸收性缺損이 唇-舌 및 頰-舌側에서 齒牙의 中心部に 局限되는 경우에는 齒根의 表面에 開通된 像을 보일 수도 있다.

③ 齒頸部까지 확대되어서 口腔과 開通되어 急性齒髓炎을 惹起시키기도 한다. 參考로 齒髓와 이웃하고 있는 象牙質은 吸收에 對해 저항력이 대단히 強하여 吸收되지 않은 象牙質의 얇은 層을 觀察할 수도 있다 (X線像 6, 7 參照).



X線像 6 說明 : Central type의 internal root res-

orption을 보여주는 X線像으로서 左側像은 乳犬齒에서, 中央像은 側切齒에서 發生된 것을 보여주고 있으며 右側像은 拔去된 齒牙의 側面像으로서 齒根面과 開通되지 않은 狀態를 보여주고 있다.



X線像 7 說明 : Peripheral type의 internal root resorption의 X線像으로서 左側像에서는 齒根의 中央部に 缺損이 보이며 右側像에서는 側面에서 볼 때 齒根面上에 竅孔을 볼 수 있다.

아-트齒科技工所

서울 서대문구 영천동 70의 1
(73) 3452 (72) 4237

대표 文 一