

REMOVAL OF FRACTURED ROOT

수도통합병원 치과부 구강외과 배위 李 仲 益

齒根의 離開度, 齒根端 病變, 拔齒時 拔齒力의 方向 및 程度에 依한 齒根破切時 下記 術式을 順次的으로 利用한다.

A) 閉鎖術(blind operation or procedure)

高度의 觸感과 經驗을 바탕으로 試行하는 術式이다. 齒頸部 破切時 forcep 或 elevator를 使用하며, 根端部 1/2程度 破切時엔 root tip elevator 或 barbed broach를 利用하여 tip을 除去한다(Fig. 1, Fig. 2) 復根齒에 對한 septal bone을 No. 8 round bur 또는 elevator로 除去하여 fulcrum을 얻어 拔去하게 된다(Fig. 3).

B) 開放術(open procedure)

閉鎖術에 依한 試圖가 失敗했을 境遇 行하는 術式이다. 이때 Surgical flap은 그 形成原則에 따라야 한다. 露出된 手術部位의 Labial bone을 bur를 使用하여 fulcrum

을 얻도록 삭제하여 破切齒根을 除去한다.

간혹 fractured root가 작아 Labial bone을 root apex部位까지 除去하여 root tip을 拔去하기도 하나 많은 量의 骨損失을 惹起한다.

이때는 root apex 部位의 cortical bone을 천공시켜 elevator를 삽입하는 術式(Fenestration)을 利用한다. (Fig. 4). 이 術式을 行할 때 하악에 對한 inferior alveolar canal과 apex와의 關係에 注意하여 neurovascular bundle에 外傷을 加하지 않도록 하며 상악에 對한 antrum 과의 關係를 살핀다.




Fig. 1. root tip elevator를 使用하는 術式

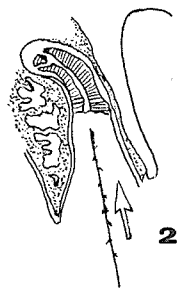


Fig. 2. barbed brooch traction

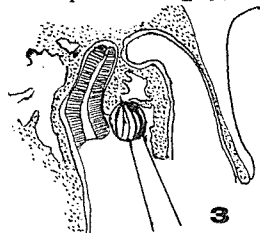


Fig. 3. Septal bone을 除去하는 術式





Fig. 4. 천공술(Fenestration)



서울특별시 인정 제12호

아세아치과기공소

대표 이 홍 규

서울 종로구 종로 5 가 115 번지
(29) 5559 (29) 7518

ASIA DENTAL LAB.