

顎下唾液腺에 發生한 巨大한 混合腫의 治驗例

大邱東山 基督病院 齒科

*徐鎮寬 李容五 **林吉雄

金宜勇 卞相吉 朴靜東

A PLEOMORPHIC ADENOMA OF THE SUBMAXILLAR SALIVARY GLAND

*Gene Kwan Suh, D.D.S., Ph.D. Yong Oh Lee, D.D.S., **Gil Oung Lim, D.D.S.,
Sun Yong Kim, D.D.S., Sang Gil Byun, D.D.S., Jung Dong Park, D.D.S.

Department of Dentistry, Presbyterian Hospital Daegu, Korea.

.....>Abstract<.....

A pleomorphic adenomas (so-called mixed tumors) predominantly localize in the salivary glands. of the mixed tumors affecting the major salivary glands. 90% occur in the parotid gland, about 9% occur in the submaxillary gland, and 1% occur in the sublingual gland.

The sites of origin of tumors of the minor salivary glands, in order of frequency, are the palate, lip, tongue, cheek, and floor of the mouth.

In the case of reported here a tremendous large pleomorphic adenoma (weighing 580gm, measuring 18×7cm) occured in the submaxillary gland which had been growing for about 20 years.

I. 結 論

混合腫은 1881年 willis에 依해 pleomorphic adenoma로 命名되기 前까지는 enclavoma, Brachioma, end-othelioma, enchondroma等으로 불리워진 腫瘍으로 구강내 唾液腺이 分布되는 어느 곳에서든지 發生되며 드물게는 頭 : head, 肢節 : extremities, 軀幹 : trunk

및 生殖器 : genitals에도 發生된다. 唾液腺이 分布되는 곳중 大部分이 耳下腺 : parotid gland에서 頻發하며 性別로 보아 6:4의 比率로 男子에 比해 女子에게 若干의 發生頻도가 높으며 30代 後半에서 50代가 最頻發 年齡層이다.

本治驗例은 顎下腺에 發生한 보기 드물게 거대한 混合腫을 外科의 切除術로 좋은 結果를 얻었기에 報告하는 바이다.

* 科長

** 二年級레지던트(演者)

※ 本 論文의 要旨은 1974年 11月 8日 大韓口腔外科學會 學術大會에서 發表하였음.

II. 症 例

患者: 김 도 51歲 女子

初診年月日: 1974年 10月 4日

主訴: 혹(腫瘍)이 너무 커서 行動에 不自由스럽고 메로는 若干의 痛症이 있음으로 外科的인 切除를 願하였음.

既往歴: 約 20年前부터 下顎左側 顎下腺部位에 생긴 腫瘍을 認識하게 되었으나 아무런 痛症이나 咀嚼機能에 別다른 障害가 없이 자랐으며 約 3年前부터 갑자기 빠른 速度로 膨大되었으며 全身的으로는 別다른 異常이 없었다.

口腔所見: 口腔內 所見으로서 上下顎 各齒牙 및 口腔 粘膜에는 特記할 症狀은 없었고 口腔衛生狀態는 比較의 良好했으며 口腔外所見으로서는 下顎左側 顎下腺部位에 巨大한 腫瘍을 볼 수 있었고(Fig. 1), 그 腫瘍으로 因한 顔面神經麻痺 facial paralysis는 볼 수 없었으며 腫瘍 自體는 被包 encapsulated 되었으며 단단 하였다.

X-線 所見: 下顎 P-A 및 lateral view에서 下顎骨 體에는 別異常을 發見할 수 없었으며 胸部 chest X-線 像에도 異常이 없었다.

血液所見 및 尿檢査: 特記할 事項이 없으며 諸般 檢査 結果 正常值였다.

臨床診斷: 混合腫(顎下腺)

外科的 處置: 慣例에 따른 手術前 處置로 Secondal 100mg Combid 10mg 經口投與 Talwin 30mg 筋注, 0.33% D/S 1,000cc 靜注하면서 全身麻酔下에 患部를 消毒한後 腫瘍의 中央部 皮膚를 下顎骨下緣의 縱行에 따라 橢圓形의 切開線을 加하였다. 그 理由는 巨大한 腫瘍을 皮膚에서 剝離하여 摘出した後 皮膚 縫合時 巨大한 腫瘍으로 因해 膨脹된 過度한 餘分の 皮膚을 事前에 切除함에 있었다.

切開線이 加해진 橢圓形의 皮膚는 腫瘍에 附着된 그 데로 두고 그밖의 皮膚는 被包된 腫瘍으로 부터 剝離했으며 軟組織의 出血은 hemostat로써 止血시키고 外顎 動脈 및 靜脈 external maxillary artery & vein은 結紮後 切斷했으며 그리고 顎下腺과 wharton's duct와의 連結된 管道 亦是 結紮 切斷한 후 腫瘍을 完全히 摘出하였으며(Fig. 2), 이때에 腫瘍範圍에 있는 顎下淋巴腺도 同時에 摘出하였다.

腫瘍 摘出後 各筋層에 따라 3-0 chromic으로 縫合後 皮膚는 3-0 black silk로 vertical mattress suture를 하였으며 血腫: hematoma를 防止하기 爲해 penrose drain을 患部에 挿入하였다. 手術後 5% D/W 1,000cc 에 crystal penicillin 1000萬單位를 5日間 靜注 했으며 penrose drain은 手術 24時間後에 빼내었으며 浮腫을 豫防하기 爲해 Chymotase 1Amp을 連 7日間 筋注했다. 手術後 8日만에 拔糸하였으며 豫後도 良好하였다.(Fig. 3).

病理診斷: 顎下腺에 發生한 良性混合腫.

Gross Description: The gross specimen consists of a globular tumor mass weighting 580gm and measuring 18cm in greatest respectively.

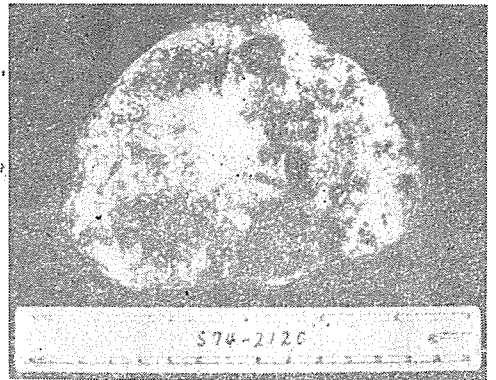


Fig. 2. 摘出된 混合腫

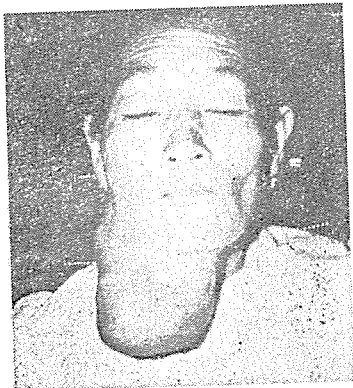

Fig. 1. 手術前 患者의 顔貌

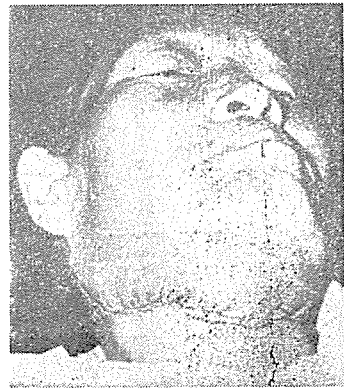


Fig. 3. 手術後 8日째 (拔糸前)

Ⅲ. 總括 및 考察

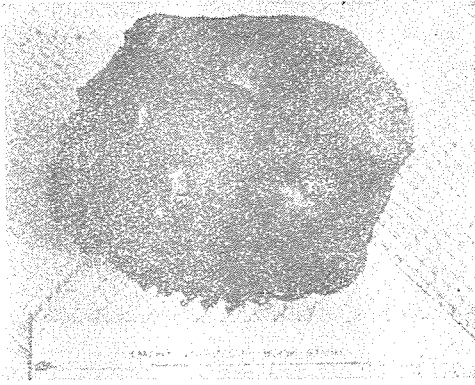


Fig. 4. 腫瘍塊를 垂直으로 切斷된 斷面像

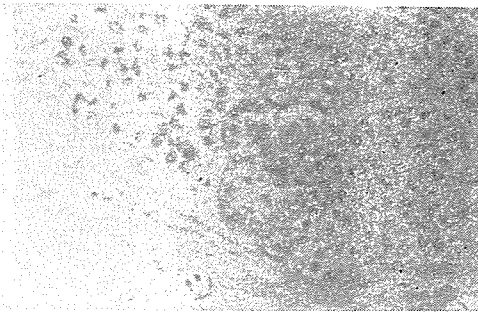


Fig. 5. Higher magnification of the tumor tissue

The covering spindle shaped skin measuring 17cm by 7cm respectively. The resected surface shows smoothly elevated nodularity. Some attached lymph nodes, dark purple red, ranging 0.5 to 2cm in size are noted. The resected surface is greyish white and pale pink and the cut surface is yellowish myxomatous central area with multiple foci of hemorrhage with yellowish circumscribed pale, yellow cystic areas. It is rubbery firm in consistency (Fig.4).

Microscopic: Sections of the tissue mentioned above show extensive areas of hyalirization and smaller area of myxochondroid pattern, and tubular epithelial or trabecular and epidermoid mataplasia with pearl like formation in an area. Some areas show abundant columnated and anastomosing hyalirization resembling with cylindroma. Sections of four lymph nodes on the resected surface show nothing to note (Fig.5).

Diagnosis: Salivary gland, submaxillary, left excision: Mixed tumor, benign.

混合腫 : pleomorphic adenoma or mixed tumor은 唾液腺 : salivary glands에서 發生하는 腫瘍으로 主로 大唾液腺 : major salivary glands인 耳下腺 : parotid gland, 顎下腺 : submaxillary gland 및 舌下腺 : sublingual gland에서 頻發하나 口腔内の 小唾液腺 (minor salivary glands)이 分布된 口蓋 (palate), 口唇 (lips) 舌 (tongue), 口底 (floor of the mouth) 및 頰 : cheeks 등에 發生한다⁴⁾. 그러나 드물게 頭 (head), 肢節 (extremities), 軀幹 (trunk) 및 生殖器 : genitals에도 發生한 症例를 볼 수 있다⁵⁾. 其外에도 Fleitz: 1973¹⁴⁾는 上顎骨에 發生한 惡性混合腫의 症例를 報告했으며 上顎骨에 發生한 混合腫은 轉位性唾液腺組織 : ectopic salivary gland tissue에 依한 것이라 하였다.

Bhaskar(1965)⁴⁾는 唾液腺에 發生한 腫瘍의 75%가 混合腫 : pleomorphic adenoma이며 其中 90%가 耳下腺 : parotid gland에 發生하고, 顎下腺 : submaxillary gland에는 9%에 不過하며, 舌下腺 : sublingual gland에는 1%의 比率로 發生한다고 記述하였다.

唾液腺에 發生한 腫瘍가운데 最初로 形態學的으로 混合腫이라고 Billroth & Von Bruns(1859)⁵⁾에 依해 發表된 以後 Minssen(1874)⁶⁾에 依해 耳下腺에 發生한 混合腫에 對한 報告가 있었다. 其後 漸次的으로 混合腫의 名稱이 Mixed tumor에서 Pleomorphic adenoma로 불리어 졌으나 共히 唾液腺에서 發生한 腫瘍으로서 上皮性 (epithelial)과 間胚葉性成分 : mesenchymal components로 이루어진 腫瘍이다^{2, 3, 4)}. Oota & Takahashi(1958)⁷⁾도 亦是 2型的의 細胞로서 即 上皮性 epithelial in nature와 筋上皮性 : myoepithelial成分으로 이루어졌다고 하였다. 또한 Jelso(1974)⁸⁾도 唾液腺에 發生한 混合腫의 顯微鏡에 依한 病理組織學的의 研究를 通해 混合腫은 根本的으로 單細胞型 : one cell type인 上皮性 : epithelial과 間胚葉性樣成分 : mesenchymallike componets을 發見할 수 있는 것이 거의 全部이고 說明할 수 없는 若干의 軟骨 : cartilage을 發見할 수 있다고 하였다.

그러나 아직까지도 所謂 混合腫에 對한 組織學的인 所見에 對해서는 論爭이 거듭되고 있으나 上皮性 : epithelial origin으로 이루어졌다는 事實은 分明하며 예로는 上皮性과 結締組織細胞로부터 誘發된 것으로 믿고 있다.

Eneroth(1973)⁹⁾는 耳下腺에 發生한 864混瘍가운데 618(70%)腫瘍이 混合腫으로 其中 良性混合腫이 98%를

차지하며 惡性은 2%에 不過하다고 하였다. 混合腫은 組織學的으로는 良性에 屬하나 再發率이 相當히 높은 것으로 5%乃至 30%에 達한다고 했으며⁴⁾, 大體로 轉位하지 않는다고 하였다^{4, 8)}.

Breitenecker(1973)¹⁰⁾는 齒性囊腫 : dentigerous cyst의 囊腫壁 : cystic wall에서 混合腫을 發生한 症例를 報告하면서 混合腫은 上皮性 變性 : epithelial proliferation의 腫瘍性過程 : neoplastic process에 依한 腫瘍으로 齒性囊腫의 上皮에서 惡性珙蕈芽細胞腫 或은 混合腫을 誘發케하는 수도 있다고 하였다.

Jacobson(1973)¹²⁾는 耳下腺에 發生한 惡性混合腫이 橈骨 : radius에 轉位한 症例를 報告하면서 惡性轉位 : malignant metastasis는 單形態性成分 : monomorphic elements인 上皮性 : epithelial에 依해 發生하며⁹⁾, 骨性轉位 : osseous metastasis는 多形態性인 것으로 粘液軟骨性細胞 : myxochondroid matrix과 惡性上皮細胞 : malignant epithelium에 依해 發生한다고 하였다¹²⁾. Eneroth(1973)⁹⁾는 混合腫에 있어서의 惡性이란 病理組織學的인 根本的인 基準 : criterion은 破壞的 或은 侵透性增殖 : destructive or invasive growth에 있다고 하였다.

混合腫 發生에 있어서의 性別로 보아 男性과 女性은 4:6의 比率로 女性에게 若干의 發生率이 높으며 年齡으로 보아 30~40歲以後의 年齡層에서 많이 볼 수 있다^{3, 4, 9, 11)}. 또한 混合腫은 長時日을 두고 徐徐히 커지는 良性 腫瘍으로²⁾, 突然히 增殖하는 速度가 빨라질 때는 惡性으로 移行할 可能性도 있을 수 있다.

混合腫의 症狀로서는 腫瘍自體가 크게 增殖해도 疼痛이 없는 것이 普通이고 腫瘍自體를 둘러싼 軟組織에 潰瘍 : ulcer을 볼 수 없으며 베로는 腫瘍이 커질에 따라 顔面神經 麻痺 : facial paralysis는 極히 드물게 볼 수 있으나 大體로 없으며 完全히 覆包 : encapsulated 된 단단한 : solid腫瘍으로^{3, 4)}, 豫後 : prognosis는 良好하다.

混合腫의 處置로서는 局所의 摘出術 : local enucleation에서 廣範圍한 切除手術 : wide excision이 좋으나 過激한 外科의 切除術 : radical surgical excision는 避하는 것이 좋으며 放射線治療 : radiation therapy는 禁忌로 되어있으며 效果는 없다^{1, 2, 3, 4, 11)}.

IV. 結 論

本症例는 51歲의 시골 가정주부로 보기도물게 巨大한 腫瘍이 下顎 左側 顎下腺에 發生하였으나 20여년간에 걸쳐 徐徐히 成長했으나 우리나라의 無知한 風俗의 所

産으로 外科的인 切除術을 避해왔으나 近者에 와서 甚무 不便을 느껴 本院에 入院하여 外科적 절제로 좋은 效果를 얻었으며 顎下 淋巴腺의 組織 病理學的 結果는 良性으로 轉位을 볼 수 없는 混合腫으로 大體的으로 混合腫을 大別해서 混合腫은 papillary cystadenoma type과 cylindroma type로 구별되는데 本症例는 cylindroma type이었으며 앞으로의 豫후도 좋을 것으로 믿기에 이에 報告하는 바이다.

References

- 1) Thoma, K.H.: Thoma's oral surgery, ed 5, St. Louis, 1969 C.V. Mosby Co.
- 2) Archer, W.H.: Archer's oral surgery, ed 4, Philadelphia, W.B. Saunders Co.
- 3) Shafer, W.G., Hine, M.K. and Levy, B.M.: A textbook of oral pathology, ed 3, Philadelphia, 1974, W.B. Saunders Co.
- 4) Bhaskar, S.N.: Synopsis of oral pathology, St. Louis, 1965 C.V. Mosby Co.
- 5) Billroth, T.: Beobachtungen über Geschwülster der Speicheldrüsen. Virchows Arch Path Anat. 17:357, 1859.
- 6) Minssen, H.: über gemischte Geschwülste der Parotis, Inaug Diss Gottingen, 1874.
- 7) Oota, K. and Takahashi, N.: Electron microscopic studies on the so-called benign mixed tumors of the salivary gland. I Gann Suppl. 49:234, 1958.
- 8) Jelso, D.J.: A light microscope study of mixed tumors of human salivary glands, J oral surg. 32:353, 1974.
- 9) Eneroth, C.M.: Histological and clinical aspects of parotid tumors, Acta Otolaryngol. suppl. 191:1, 1973.
- 10) Breitenecker, G., et al.: A pleomorphic adenoma in the wall of a dentigerous cyst. Oral Surg. 36:63, 1973.
- 11) Fleitz, K.E., et al.: Intraosseous malignant mixed tumors of the maxilla, J oral surg. 31:927, 1973.
- 12) Jacobson, E.S., et al.: Malignant mixed tumors of parotid gland with a solitary metastasis to the radius, J oral surg. 31:539, 1973.