

# 寶城齒科鑄造用合金의 生體反應에 關한 實驗的研究

서울大學校 齒科大學 補綴學教室

教授 金 仁 哲

## Abstract

The author observed the reaction of gingival tissues which were implanted with gold, Bosung alloy and copper, the constituents of gold alloy.

Pure gold and Bosung alloy strips produced slight inflammation but copper had severe inflammation. Dense fibrous fascicle were formed around the gold and Bosung alloy strips on 7th day. When gold and Bosung alloy strips were implanted, epithelial membrane were occurred on 14th day, but copper strips produced epithelial membrane on 21th day.

## —目 次—

- I. 緒 言
- II. 實驗材料 및 方法
- III. 實驗成績
- IV. 總括 및 考察
- V. 結 言
- 參 考 文 獻
- 寫 眞 附 圖

### I. 緒 言

金合金材는 齒科臨床에서 흔히 사용되는 金屬材이나 이들 材料에 對한 生體組織에 있어서의 適合性에 關하여는 添加되어지는 合金 加工材에 따라 서로 別러난다고 하겠다.

Dixon and Richert<sup>1)</sup>, Mitchell<sup>2)</sup>, Micchell et al.<sup>3)</sup>, Toto et al.<sup>4)</sup> 등은 金合金이 骨, 皮下組織 혹은 筋組織에서의 反應에 對해서 報告한바 있고 張<sup>5)</sup>은 金合金材와 他齒科材料를 利用하여 生體組織反應을 比較觀察되어진 바는 있으나 金合金材의 配合材에 따른 生體

反應像은 追試되어진바가 드문것 같어 이에 著者는 金合金의 加工條件에 따른 諸反應의 一端을 追究하고자 金合金인 寶城齒科鑄造用合金의 生體組織에서의 反應像을 純金材를 埋入體으로 한 경우와 서로 比較 檢討된바가 있어 그 結果를 報告하는 바이다.

### II. 實驗材料 및 方法

實驗動物은 體重 1.5kg內外의 家兔 12마리를 對象으로 하고 다음의 金屬試片을 下顎唇面齒齦組織部位에 各己 挿入시킨바 該當金屬試材에 따라 實驗動物은 純金埋入群 寶城合金埋入群의 3個實驗群으로 하여 이에 各己 4마리씩 配定하였고, 또한 이들 實驗群은 다시 生體埋入經過日數(3日, 7日, 14日 및 21日間)에 따라 各己한 마리를 再配置하여 一定期間 飼育하였다.

金屬試片은 金合金의 加工材로서 利用되어지는 純金 寶城鑄造合金 및 센추리 試片(厚經 約 0.5mm 크기 5cm程度의 正方形)으로 하였고, 埋入手術은 下顎唇面齒齦部位를 切開하고 事前消毒된 試片을 各己 挿入縫合 케하였다.

一定期間이 經過된 家兔는 ether마취下에서 犧牲시키고, 埋入體가 挿入된 狀態로 있는 附近齒齦組織片을 切取, 이를 10% 中性 formalin에 固定, 通法에 따라 H-

E 染色 및 結合組織纖維를 爲한 Mallory azan 및 Bi-Ishowsky 染色을 實施하여 埋入金屬材의 生體組織에 對한 反應像을 觀察하였다.

### III. 實驗成績

純金埋入群의 所見: 3日 經過된 경우에 있어서는 埋入體表面에 相接하였던 周邊組織에 赤血球를 主成分으로 하는 血液凝固層이 形成되고 또한 이에 少數의 淋巴球의 浸潤像이 觀察되었다.

7日 經過된 경우에 있어서는 上記血液凝固層은 거이 消失되어지고 그 外側은 組織球 및 纖維芽細胞가 少數이나마 出現되고 있고 其周邊基質은 eosin에 보다 増染되고 azan에서 淡靑綠色을 呈하고 Bilshowsky 染色에서 黑色으로 染色되는 纖維가 觀察되었다.

14日 經過된 경우에 있어서는 埋入體周邊組織이 漸次 纖維化되어지는 範圍가 增加되는 傾向이고 또한 이에 따라 eosin에 好染되어지는 肉芽化되는 範圍도 7日 經過된 경우보다 擴大되고, azan 및 Bilshowsky 染色에서 보다 増染되어지는 纖維層이 形成되고 있었다. 新生纖維의 配列像도 7日 經過된 경우보다 緻密性을 나타내면서 埋入體의 插入部位를 包圍하듯이 하나의 纖維性結合組織의 被膜을 이루고 있었다.

21日 經過된 경우에 있어서는 上記 纖維性結合組織層이 보다 두터워지고 또한 緻密하여지는 傾向이었다. 埋入體表面은 被蓋上皮層을 部分的으로 形成하고 있었다

寶城合金埋入群의 所見: 3日 經過된 경우에 있어서는 純金の 경우와 大差없으나 插入表層에서 보다 많은 淋巴球의 浸潤像이 觀察되고 또한 其周圍結合組織에 있어서는 充血된 血管도 觀察되었다. 7日 經過된 경우에 있어서는 瘀血巢과 淋潤像은 消失되어진 傾向이었고, 其外層 또한 纖維成分의 形成이 埋入體周邊結合組織에서 出現되고 있어 純金の 경우와 大差없으나 纖維의 走向이 보다 不規則하였다. 14日 經過된 경우에 있어서는 埋入體表層에서는 組織球 혹은 纖維芽細胞가 比較의 多數出現하고 있으나 結合組織性的 纖維走向은 純金の 경우보다 더 不規則하였다. 21日 經過된 경우에 있어서는 創傷表面에서의 上皮膜이 部分的으로 形成되고 있으나 乳頭의 形成은 不良하였고 結合組織纖維膜도 14日 經過된 경우에 比하여 増殖되나 純金の 경우보다 緻密성이 缺如되고 또한 配列이 不規則하였다.

센추리 埋入群의 所見: 3日 經過된 경우에 있어서는 插入되었던 周邊에 化膿腔을 이루고 또한 結合組織內에서는 炎症性細胞의 浸潤과 더불어 周邊血管의 擴大乃至는 充血이 隨伴되어 있었다.

7日 經過된 경우에 있어서는 化膿所見은 尙存하나 많이 消失되고 新生纖維形成이 觀察되나 纖維成分사이에 淋巴球의 出現도 觀察되었다. 14日 經過된 경우에서는 埋入體周邊에 2~3層의 纖維芽細胞의 出現과 疎性的 纖維成分이 觀察되었으나 炎症性細胞의 浸潤像은 消失되지 않은 傾向이었다. 21日 經過된 경우에서는 埋入體表層에서 纖維芽細胞乃至는 組織球의 配列로 上皮化의 傾向이 觀察되나 淋巴球의 浸潤도 觀察되었다. 纖維成分의 形成量은 純金 및 센추리의 경우보다 微弱하고 또한 纖維成分사이에 淋巴球의 浸潤이 觀察되었다.

### IV. 總括 및 考察

Dixon<sup>5)</sup> 및 Sayegh<sup>6, 8)</sup> 등은 齒科用金屬合金材의 生體組織에 對한 反應像으로서 比較的 初期症狀로서는 一般的으로 急性炎症性所見을 나타내고 恢復期에서는 治療過程으로서 結合組織纖維에 依한 被膜形成이 惹起된다고 하나<sup>8)</sup> 合金材를 構成하는 金屬中에는 單獨 또는 配合金屬間的 化合物에서의 形成物이 경우에 따라서는 生體組織에 對해 有毒作用도 나타낼 수 있을 것이며 또한 合金材의 加工條件에 따라서도 生體適合性을 달리할 수도 있을 것이다. 그러나 金合金의 경우 서로 加工條件에 따른 生體反應은 比較的 많은 檢索이 試圖되고 있는바 其合金構成材에 關連시켜 生體組織에서 追討되어진 바로는 드므러 이에 著者는 本實驗에서 配合加工材를 달리한 寶城合金과 센추리 및 純金에 對하여 生體反應을 比較檢討한 바를 一括하건에 本實驗結果 센추리에서는 寶城合金에 比하여 炎症病變이 甚함을 觀察할 수가 있었고 또한 結合組織纖維膜 및 上皮膜의 形成이 억제乃至는 低下되는 傾向임을 推定할 수가 있었다. 이와같은 所見은 銅成分이 生物學的으로 非適合性을 나타내고 경우에 따라서는 組織細胞의 増殖을 어느程度 저지할 수 있는 어떤 形態의 酸化物의 形成 혹은 其他有害作用이 惹起됨으로써 生體防禦機構의 한 手段인 結合組織性被膜形成이 억제 또는 纖維形成細胞의 機能低下에서 招來되어진 것이라 思料되는 바이다.

### V. 結 言

諸金合金加工材와 센추리 試片을 生體齒齦組織에 插入하고 其反應所見을 觀察한 바 다음과 같은 結果를 얻었다.

1. 純金 및 寶城試片을 埋入하였을 경우는 炎症性病變이 輕微하나 센추리 試片의 경우는 炎症性病變이 甚

하였다.

2. 結合組織纖維膜의 形成은 純金 및 寶城合金의 경우는 7日 經過 후 현저하나 센추리의 경우는 形成不良하고 또한 炎症所見을 隨伴하였다.

3. 上皮膜의 形成은 純金 및 寶城合金의 경우는 14日 經過 이후 出現되나 센추리의 경우는 21日 經과 이후 形成되어 檢이 觀察되었다.

### 參 考 文 獻

- 1) Dixon and Richert: Tissue taberance to forigen materials, J. A. D. A., 20:1458, 1973.
- 2) Mitchell: The irritational qualities of dental materials, J. A. D. A. 59:954, 1959.
- 3) Mitchell, Schankwalker and shazar: Determining the tumori-genicity of dental materials,

- J. Dent. 39:1023, 1960.
- 4) Tato, Choukas and Sanders: Reaction of bone and mucosa to implanted magnets, J. Dent. Res., 41:1438, 1962.
- 5) Sayegh and Reed: Correlated clinical and histological evaluation of hydrew- in pulp therapy, J. Det. child. 34:471, 1967.
- 6) Reed and Sayegh: Soft and hard tissue reactions to new restorative material, I. A. D. R. abst. 125, 1968.
- 7) Sayegh and Buonocore: Tissue reaction to implants of dental and other materials. I. A. D. R. abst. 185. 1968.
- 8) 張: 數種齒牙修復材料의 組織反應에 關한 研究 報 告, 齒科雜誌, 12:619 1974.

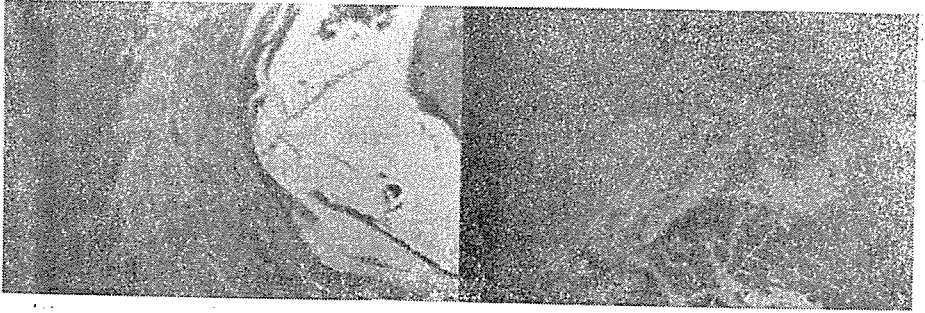


사진 1. 金插入후 3日經過, H-E染色 (×100)

사진 2. 金插入후 7日經過, Bielschowsky染色 (×100)




사진 3. 金插入후 14日경과 Bielschowsky染色(×400)

사진 4. 金插入후 21日경과, Azan染色 (×100)




사진 5. 銀插入후 7日경과, Bielschowsky染色(×100)

사진 6. 銀插入후 21日경과 Bielschowsky染色(×100)

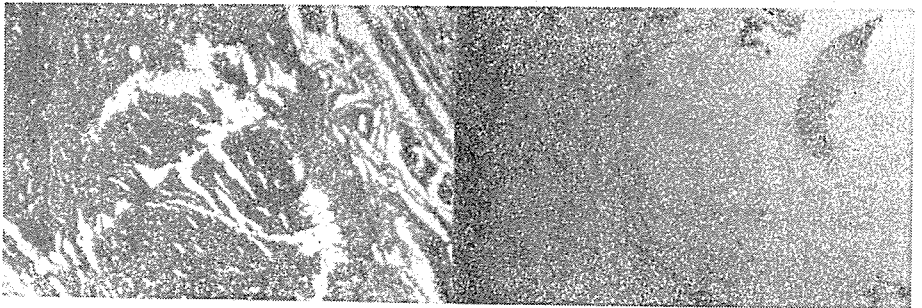


사진 7. 銅插入후 7日경과 Bielschowsky染色 (×100)

사진 8. 銅插入후 21日경과 Bielschowsky染色(×400)