

## 폐결핵에 병발한 폐 Aspergillosis 의 1 치험례

조 건 현 · 이 홍 균\*

= Abstract =

### Pulmonary Aspergillosis Combined with Pulmonary Tuberculosis

Kuen Hyon Jo and Hong Kyun Lee\*

Pulmonary aspergillosis is a rather uncommon disease as a saprophytic infection, mostly producing significant repeated hemoptysis and frequently combined with chronic debilitating disease or cavitory lung disease such as pulmonary tuberculosis, lung abscess and bronchiectasis.

Evaluation of the characteristic symptom, X-ray finding composing intracavitary fungus ball with crescent air patch and immunologic test constitute essential part of diagnosis.

Surgical resection is a successful treatment combined with administration of anti-fungal agent to eradicate completely.

We present one case of surgically removed pulmonary aspergillosis showing fungus ball, superimposed on underlying pulmonary tuberculosis, with review of the related literatures.

### 머 리 말

Aspergilli genus 는 1729년 Micheli 에 의해서 처음으로 기술되었고 인체에서 발생한 aspergillosis 의 첫 예는 1847년 sluyter 에 의해서 보고 되었다.

1856년 Virchow 는 부검한 4예의 기관지 및 폐 aspergillosis 를 보고 하였고 1938년에 Dévé 는 이 폐 aspergillosis 를 "Intracavitary megamycetoma" 라고 표현했으며 1952년에 와서 Hinson 과 Moon 등에 의해서 폐 aspergillosis 는 3가지의 임상적인 형태로 분류되었다.

이 aspergillosis 는 aspergilli 라는 진균이 air-born spore 의 형태로 기관지나 공동과 같은 air-containing space 나 그 외 신체의 여러 조직에서 번식하여 일으키

는 질환이며 폐결핵이나 악성종양등에서 장기간에 결친 항생 또는 항암물질의 투여후 2차적으로 병발되는 경우가 많은 것으로 알려져 있다.

저자는 최근에 폐결핵과 동반된 좌측폐상엽에 발생한 전형적인 fungus ball 을 형성한 폐 aspergillosis 에 대하여 폐 절제술로써 치유시킨 1예를 경험하였기에 문헌 고찰과 함께 보고하는 바이다.

### 증 례

환자는 35세된 가정 부인으로 반복되는 각혈과 기침 및 전신쇠약을 주소로 입원하였다.

과거력을 보면 비교적 건강한 생활을 해오다가 최근에 갑자기 약 150cc 정도의 신선한 각혈이 있어서 흉부 X선 결과 급성 폐염과 중등도 폐결핵이라는 진단을 받고 INH, MBT 및 S-M 등의 항결핵제로 약 18개월간 치료를 받아 왔다.

입원당시 이학적 소견에서 체격 및 영양 상태는 중등도이고 흉부는 외관상 정상이었다. 청진상 좌측 폐상엽에서 호흡음은 거칠고 미약했으며 우측 호흡음과 심음

\* 가톨릭대학 의학부 흉부외과학교실

\* Department of Thoracic Surgery, Catholic Medical College, Seoul

\* Chairman of Department of Thoracic Surgery, Catholic Medical College.

은 정상이었다.

복부 소견도 특별한 이상은 없었고 경부, 액와, 쇄골상부 및 서혜부 입파선도 촉지할 수 없었다.

검사소견으로는 혈액소견을 비롯한 뇨검사, 간 기능검사 및 전해질 소견에서는 이상을 발견할 수 없었고 심전도도 정상이었다.

3회에 걸친 객담결핵균도말검사는 음성이었으며 배양검사에서도 결핵균과 진균을 발견할 수 없었다.

단순 흉부 X선 소견을 보면 우측 폐상엽에 2.5cm×3.0cm 크기의 난원형의 공동음영이 있고 공동주위에는 약간의 석회침착과 함께 폐첨부를 향하는 증가된 섬유화양 선상음영을 볼 수 있었다(Fig. 1).

단층 촬영에서는 공동은 비교적 불규칙한 벽을 가지고 있으면서 공동내에 fungus ball에 의한 air-meniscus 상을 선명하게 볼 수 있었다(Fig. 2).

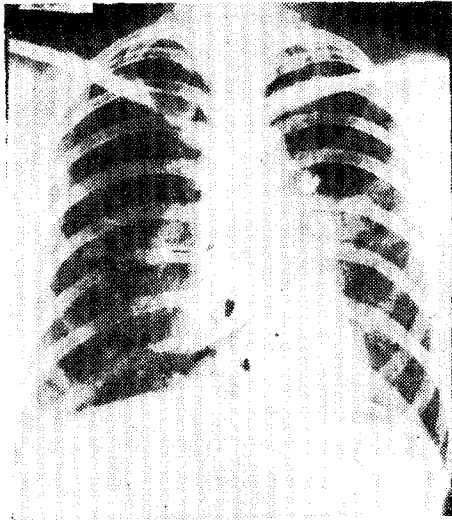


Fig. 1. Chest PA film shows cavitary density with air-meniscus sign at the left upper lobe and increased fibrocalcific density at the apex of the left lung.

환자는 폐결핵에 병발된 폐 aspergillosis 라는 진단하에 개흉술을 시행하였다. 수술은 좌측 제 4 늑간을 통하여 개흉하였다.

좌측 상엽의 늑막은 흉벽과의 유착이 심하였으며 폐상·하엽의 엽간에서도 심한 유착을 보였으나 늑막강안에 삼출액은 고여있지 않았다. 주병소는 폐상엽에서 어린 아이 주먹크기로 단단하게 단져졌고 크기는 작으나 많은 결핵성 감위 병소가 광범위하게 전반적으로 산재하고 있었음을 손으로 만져서 알 수 있었고 폐문부 주위의 입파선들도 염증성 변화로 심히 종창되었음을 보고

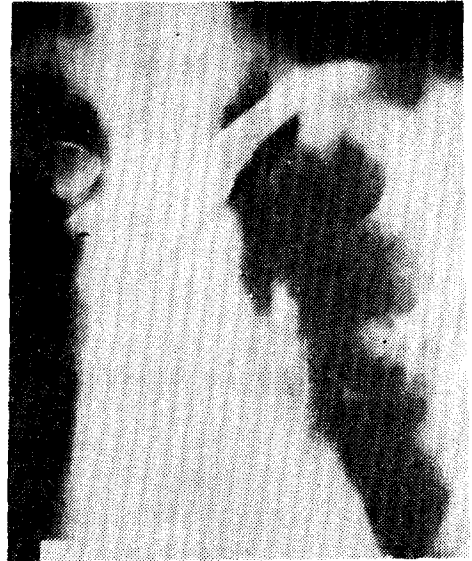

Fig. 2. Tomogram of left upper lung field shows cavitary lesion containing a fungus ball lying free in a cavity.

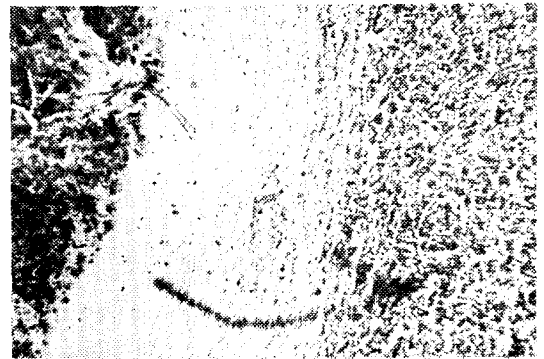


Fig. 3. Photomicrograph of pulmonary tuberculosis illustrating Langhan's giant cell, calcification, caseous necrosis and fibrosis (H-E stain, X100)

좌측 폐절제술을 시행하였다.

주병소의 육안적 소견은 병소를 절개하고 보면 약 3mm 정도의 비후된 회백색의 피막으로 싸인 공동을 볼 수 있었고 이 공동의 내벽은 비교적 평활하였으며 황갈색의 후물 후물하고 부스러지기 쉬운 난원형의 반고형 종괴가 발견되었으며 이 종괴와 공동벽과의 유착은 볼 수 없었다.

병리조직학적 소견을 보면 H-E 염색 표본상 폐 실질에서는 Langhans 거대세포를 포함하는 많은 결핵 병변을 볼 수 있었다(Fig. 3). 공동벽은 단성 염증상을 나

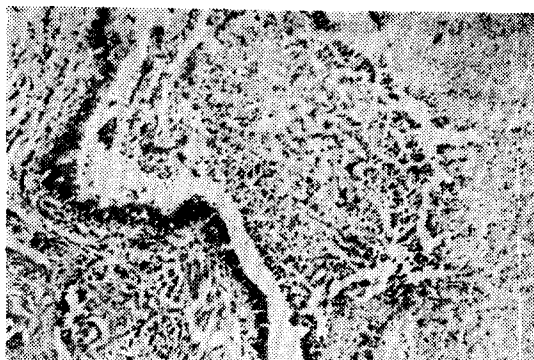


Fig. 4. Photomicrograph of pulmonary aspergillosis showing intermingled mass of hyphae in the bronchial wall. (H-E stain, ×100)



Fig. 5. Photomicrograph of pulmonary aspergillosis illustrating close up of coarse, fragmented septate hyphae. (Silver-Methenamine stain, ×600)

타내었고. 공동내에서는 hyphae들의 intermingled mass을 볼 수 있었으며 또한 mass 주위에서 만성 염증 세포의 침윤을 볼 수 있었다(Fig. 4). Silver-Methenamine 염색 표본에서는 aspergilus의 hyphae들이 서로 얽혀서 있으면서 septate 되어 있는 것을 더욱 잘 볼 수 있었다(Fig. 5).

## 고 찰

Aspergilus는 인체에 병변을 일으키는 fungus의 일종으로 air-born-spore의 형태로써 주로 호흡기를 통해서 인체에 감염되어서 기관지나 폐 또는 부비동과 같은 air-containing space 내에서 번식하여서 여러 조직에 질환을 일으킨다.

이 Aspergilus는 온습한 기후조건에서 특히 잘 자라며 토양이나 식물체에 광범위하게 분포되어 있고 특히

부패된 유기질에서 잘 번식하는 saprophyte 로써 조류를 사육하는 사람이나 aspergilli에 감염된 건조를 취급하는 농부등에서 포자의 형태로 호흡기나 피부 또는 위도를 통해서 인체로 감염된다.

폐 aspergillosis는 만성소모성질환인 폐결핵 또는 백혈병, 백혈구 감소가 있는 환자등에서 2차적으로 속발되는 경우가 많고 또한 장기간의 항생제나 항암제 또는 steroid 제제를 사용한 후 숙주의 저항력이 감소된 상태에서 발생 빈도가 더 증가한다고 한다.

폐 aspergillosis는 폐 진균증 중에서도 비교적 발생 빈도가 높으며 특히 폐결핵과 깊은 관련성을 갖고 있어서 아직 폐결핵 환자가 많은 우리나라에서는 이러한 폐진균증의 보고가 점차로 늘어가고 있어서 우리 임상의들의 주목과 관심도 증가해가고 있다.

이 aspergillosis는 발생 빈도에 따른 성별과 종족상의 차이는 없으나 남자에서는 기관지 aspergillosis의 빈도가 높고 여자에서는 부비동의 감염이 많다고 하며 일반적으로 성인에서 소아에 비해서 발생 빈도가 높다고 했다.

Aspergilus는 그 구조상 mycelium 형태로써 5~10 $\mu$ 의 직경을 갖는 특징적인 septate hyphae를 갖고 있고 인체의 병변에서는 spore-forming structure인 conidium (分生包子)의 head를 볼 수 있으며 약 45°C의 Sabouroud 한천배지에서 잘 배양된다.

Aspergilus의 균종에서도 인체에 병변을 잘 일으키는 것은 A. fumigatus, A. Niger, A. flavus, A. Nidulans 등이며 이중에서도 A. fumigatus가 가장 병원성이 강하고 또한 가장 빈번히 인체를 침범하는 균종으로 알려져 있다.

Aspergillosis의 조직 염색은 보통 H-E 염색이나 PAS(Periodic-acid-schiff) 염색을 사용하며 근자에는 Silver-Methenamine 염색을 사용한다.

Aspergilus는 강한 병원성을 가지고 조직에 침범하여서 화농성 괴사 반응을 일으키고 hyphae에 의한 혈관벽의 침범으로 인해서 혈전이나 경색증을 초래한다. 만성적인 예에서는 거대 세포의 침윤과 함께 육아종을 나타내기도 한다.

이 aspergillosis는 인체에서는 폐, 뇌, 심장, 위장관 또는 신장등을 잘 침범하고 이중에서도 폐를 가장 잘 침범하여서 흔히 기관지폐염과 출혈성경색을 초래하며 또한 fungus ball을 잘 형성한다.

폐 aspergillosis의 호발부위는 대부분이 상엽에 일측성으로 발생하고 좌우별도는 우측에 더욱 많이 발생한다고 한다.

폐 aspergillosis는 1952년 Hinson과 Moon 등에 의

해서 3가지의 임상적인 형태로 분류되었다.

첫째는 Allergic type으로 천식음, 기도폐쇄증상, 기침, 황갈색의 점액성 객담, 미열, 혈액과 객담에 호산구 증가증, 일시적인 폐 침윤등을 특징으로 하는 천식양 증상을 나타내고, 둘째는 Aspergillomatons type으로써 이는 기도나 공동에 aspergillus의 균사체의 집단으로 단단한 종괴를 형성한 것이며 그 감염이 국한되어 있고 이것을 fungus ball 혹은 aspergilloma라고 한다. 셋째는 Invasive type 또는 septicemic type으로써 폐에서 기원한 aspergillosis가 전균성 농양과 육아종을 형성하면서 폐나 전신으로 퍼지고, 특히 숙주의 저항력이 감소되어 있는 상태에서 잘 발생하며 hyphae에 의한 혈관폐쇄와 fungus에 의한 독소를 생산하여서 인체의 여러 장기를 침범하는 것이다.

폐 aspergillosis의 가장 중요한 임상증상은 반복되는 혈담이며 그외에 기침, 식욕 부진, 측흉통 또는 체중감소 등이 흔히 나타나며 혈담은 전 aspergillosis 환자의 약 50~85%에서 동반된다고 하며 혈담을 일으키는 원인으로서는 Villar(1962)의 "Mechanical theory"에 의하면 fungus ball의 free movement에 의한 공동 혈관벽의 미란에 의한다고 하며 어떤 일부 학자들은 A. fumigatus에 의해서 생산되는 독소가 인체의 적혈구를 용혈시켜서 온다고도 하며 때로는 이러한 계속되는 혈담이나 각혈은 치명적인 출혈까지도 초래할 수 있다고 한다.

Fungus ball은 특히 만성 공동성 폐질환이 있을 때에 잘 속발되어서 나타나고 즉 폐결핵, Sarcoidosis, 기관지확장증, 폐농양, 기관지낭포증 등이며 이 중에서도 폐결핵에서 fungus ball이 가장 잘 속발하여 나타나며 50% 이상을 차지한다고 했다.

폐 aspergillosis의 진단은 첫째 반복되는 혈담이나 각혈등의 증상과 X선 소견, 면역학적 검사방법 그리고 객담 진균 배양 검사등이 사용된다.

흉부 X선 소견상 전형적인 fungus ball은 특징적으로 원형 또는 난원형의 공동내에 방사선이 투과하지 않는 유원형의 괴상물로써 나타나고 공동벽과 사이에 공기의 crescent-patch가 존재해서 air-meniscus상을 보여준다. 더욱 이 fungus ball은 약 반 수 정도에서는 공동내에서 자유롭게 존재해서 환자의 체위 전환에 의해서 이동할 수도 있다. 이러한 fungus ball은 급성 또는 만성 폐농양, 괴사성 종양, 포충낭종등과도 감별되어야 한다.

면역학적인 검사 방법으로써 혈청 침강 반응 검사는 aspergilloma 환자의 92~100%에서 양성 반응을 나타내며 aspergillosis 환자의 객담 진균 검사는 특히 all-

ergic type의 aspergillosis에서 유효하다고 한다.

치료는 무엇보다도 외과적 절제가 근치적이고 확실한 치료법이며 외과적 절제의 적응이 안 될 경우에는 Ramirez(1964)에 의하면 semi-permanent catheter를 통한 1~2%의 NaI나 Amphotericin-B의 기관지내점적 주입법이 좋다고 했으며 또한 Amphotericin-B를 정맥 주사하여 주는 것은 fungus ball을 형성한 예에서는 큰 효과를 기대할 수 없고 반면 Invasive type에서는 좋은 성과를 볼 수 있다고 하였다. 또한 aspergillosis에 의한 농흉의 치료는 늑막 배액법이나 흉곽 성형술, Nistatin이나 Amphotericin-B의 늑강내 투여, 그리고 비경구적인 Amphotericin-B의 투여등이 치료에 도움을 줄 수 있다.

## 맺 음 말

가톨릭 의과대학 흉부외과학교실에서는 폐결핵과 병발한 전형적인 fungus ball을 형성한 폐 aspergillosis에 대해서 외과적 절제술을 가하여 병리조직검사에 의해서 확진된 1예를 경험하였기에 중례 보고와 아울러 관계 문헌을 통하여 고찰하였다.

## REFERENCES

1. Anderson, W. A. D.: *Pathology, Vol. 2, 5th ed., 1966.*
2. Bennett, J. E.: *Chemotherapy of systemic mycosis (part 1). N. Engl. J. Med., 290:50, 1974.*
3. Ernest, J.: *Review of Med. Microbio., 9th ed., 1970.*
4. Kilman, B., Wiedeman, M. W., and Newmann, A. V.: *Pulmonary aspergillosis, Surgery for pulmonary aspergillosis. J. Thorac. Cardiovasc. Surg., 57:642, 1969.*
5. Krakowka, P., Rowinska, E., and Halweg, H.: *Infection of the pleura by Aspergillus fumigatus. Thorax, 25:245, 1970.*
6. Lubarsch, O., Henke, F.: *Hundbuch der speziellen pathologischen Anatomie und histologie vol. 3, 762, 1971.*
7. Meyer, R. D., Young, L. S., Armstrong, D., and Yu, B.: *Aspergillosis complicating neoplastic disease. Am. J. Med., 54:6, 1973.*
8. Pecca, D. V., and Toll, U. W.: *Pulmonary*

- resection for localized aspergillosis* N. Engl. J. Med., Vol. 263:785, 1966.
9. Ramirez-R. J.: *Pulmonary aspergilloma*. N. Engl. J. Med. 271:1281, 1964.
  10. Sabiston, D. C., and Spencer, F. C.: *Surgery of the Chest*, 3rd ed., 517, 1976.
  11. Solit, R. W., McKeown, J. J., Smullens, S., and Fraimow, W.: *The surgical implication of intracavitary mycetomas*. J. Thorac. Cardiovasc. Surg., 62:411, 1971.
  12. Spencer, H.: *Pathology of the lung*, 2nd ed., 1963.
  13. Strutz, G. M., Rossi, N. P., and Ehrenhaft, J. L.: *Pulmonary aspergillosis*. J. Thorac. Cardiovascular. Surg., 64:963, 1972.
  14. 박광훈 : 폐 *aspergillosis* 의 1차 침례, 대한흉부의 과학회지, 6:165, 1973.
  15. 조규석, 이두연, 조범구, 홍승록 : 폐 *aspergillosis* 9예 보고, 대한흉부의 과학회지, 9:73, 1976.
-