

흉벽 손상후 발생한 의상성 Hemobilia

— 2 례 보고 —

한 영 숙 · 이 흥 균*

=Abstract=

Traumatic Hemobilia Following Blunt Chest Trauma

—Report of 2 Cases—

Young Sook Hahn and Hong Kyun Lee*

Hemorrhage into the biliary system as a consequence of injury to the liver has been called "traumatic hemobilia," a term introduced by Sandblom in 1948. The source of gastrointestinal hemorrhage has been frequently misinterpreted, resulting in inadequate or inappropriate treatment, often with catastrophic results and needless fatalities. It is now being diagnosed with increasing frequency, due to more widespread knowledge of the syndrome and improved diagnostic means.

we experienced 2 cases of hemobilia following blunt chest trauma. One patient had multiple rib fractures on right chest by car traffic accident and 13 days later, suddenly massive melena was developed with nausea, vomiting, jaundice and severe pain on right upper quadrant. And so, he had operated on the ligation of Rt. hepatic artery and partial right hepatectomy for a traumatic hemobilia. The other one also revealed similar symptoms 20 days later following blunt chest injury by falling down accident. However, uneventful recovery was seen without any of surgical intervention in this case.

서 론

1948년 Sandblom 에 의해 처음 기술된 Traumatic Hemobilia는 비교적 드문 질환으로서 간 손상후 담관과 혈관간의 이상교통(abnormal communication)으로 인한 담관내 출혈을 말하며, 담관내 혈피로 의한 통과 장애로 우상복부에 격렬한 선통, 간혈적 황달 및 위장관내의 출혈등의 3대 증상을 특징으로 하고 있으며 수

상후 3~4주에 가장 흔히 나타난다. 과거에는 위장관출혈의 원인으로 본 질환을 진단하기 힘들었으므로 부적합한 치료로 돌이킬수 없는 치명적인 결과를 가져오는 경우가 있었으나, 근자에는 교통사고가 점차로 증가, hemobilia의 빈도도 증가함으로써 이 중후군에 대한 더욱 많은 지식과 진단적방법의 향상을 보게 되었다. 본 가톨릭 의과대학 흉부외과학교실에서는 흉벽손상후 발생한 hemobilia 2례를 경험하고 이에 보고 하고자 한다.

* 가톨릭대학 의학부 흉부외과학교실

* Department of Thoracic Surgery, Catholic Medical College, Seoul, Korea.

Chairman of Department of Thoracic Surgery, St. Mary's Hospital.

증례 1

환자는 46세 남자로 교통사고로 흉부외상을 받고 심한 호흡곤란과 우측 흉통을 주소로 내원하였다. 내원

당시 혈압은 110/90mmHg, 맥박 94/분, 호흡 24/분 이었고 의식은 명료하였으며 중등도의 경부정맥의 팽창이 있었고 우측 흉벽의 함몰과 심한 타박상 및 기이호흡을 볼 수 있었다. 호흡음은 우측에서 심히 저하되고 다진상탁음이 있었으며 복부 및 신경검사상의 이상소견은 없었다. 단순흉부사진 소견(Fig. 1)을 보면 우측 제2늑골에서 10제늑골까지 다발성 늑골골절이 있고 특히 우측 제4,5늑골은 중부 골절과 함께 심한 늑골단의 전위를 보였다. 또 우측 늑막강에는 중등도의 혈흉을 볼 수 있었다. 혈액 및 뇨검사 소견은 정상범위였고 간기능검사상에는 SGOT: 2060u, SGPT: 2180u의 높은 상승치를 보았으며 심전도상에는 동빈맥을 보았다.

입원당일 응급 기관절개술을 시행하여 호흡곤란과 기관지분비물 제거에 노력하였고 반찬고, 탄력붕대자켓, Sandbag 등으로 흉벽의 안정과 고정을 기하였으나 골절 늑골단의 전위가 심하고 심한 기이호흡과 진행되는 혈흉등으로 인해 제2병일에 개흉술을 시행하였다. 수술은 흉강내의 혈괴를 제거하고 단단 전위가 심한 제3,4,5 늑골은 Kirschner's wire를 골수관에 삽입유치하는 술법으로 골절정복을 하여 주었다.(Fig. 2,3). 수술후 경과는 극히 양호하였으나 술후 제13병일부터 오심 구토와 함께 우상복부 동통이 나타나면서 황달을 보이기 시작하고 1회 150cc 정도의 혈변이 일일 4회정도 있었으며 간기능검사상 Bilirubin치의 상승이 있었다. 그후 황달이 점점 깊어지면서 혈변이 계속되어 제16병일에 경정맥성 담낭조영술을 시행하였으나 담도, 담낭음영을 볼 수 없었고 간주사법에서(Fig. 4) 간우엽에 다발성 cold area를 볼 수 있었다. 따라서 흉부의상에서 동시에 온 간손상으로 야기된 Hemobilia라는 진단하에 제16병일에 개복수술을 시행하였다. 개복수술 소견을 보면 제10늑골 골절편이 복강내로 돌출되어 있었고 이에 인접한 간우엽의 圓蓋部에 다발성 열창과 주위에 염증성 피사조직을 볼 수 있었다. 또한 담낭과 담도는 심히 팽대되어 있어(Fig. 5) 먼저 담낭을 절개하여 충만된 혈괴를 모두 제거한 후 일차봉합을 하였으며 담도도 절개하여 혈괴를 모두 제거한 후 관찰한 바 담도내 지속적인 출혈이 있어 우측 간동맥을 결찰하기 위해 silk로 sling을 건 후 이를 결찰하기 전에 다시 담도내를 관찰한 바 더 이상의 출혈이 없어 일단 우측 간동맥의 결찰을 보류하고 sling만 남겨둔 채 담도내 T-tube를 삽입후 수술을 끝냈다. 수술후 T-tube로의 출혈은 없었으나 황달은 계속되었으며 개복수술후 6병일째에 T-tube로의 더 이상의 출혈이 없어 sling을 제거하였다. 그러나 제7병일에 다시 혈변을 보고 T-tube로 약 1500cc의 갑작스

런 출혈이 있어 다시 이차로 개복하여 우측 간동맥을 결찰하였다. 수술후 경과는 비교적 양호하여 황달도 점차 없어지고 증상의 호전을 볼 수 있었으나 이차수술후 제11병일부터 중등도의 열이 나기 시작했으며 제21병일부터는 다시 발열과 동반된 오심, 구토와 혈변이 있어 선택적 간동맥 조영술(Fig. 6)를 시행하여 결찰한 우측 간동맥의 재교통과 결찰 위위부의 우측 간동맥분지에 위동맥류(falae aneurysm)를 볼 수 있었으므로 다시 심차로 개복하여 간우엽의 후하부에 10×10cm 정도의 농양형성이 있어 우엽의 일부를 절제하였으며 제거된 농양 공동 바로 하부에 박동성 동맥류가 있어 하부를 결찰하여 제거하였으며 재교통된 우측 간동맥을 다시 재결찰하였다. 이후 환자의 전신상태의 호전과 함께 혈변도 없어지고 3차수술후 5병일부터는 황달도 없어지고 간기능검사치의 정상화를 볼 수 있었다. 환자는 제67병일에 아무런 합병증이 없이 완치 퇴원하였다.

증례 II

환자는 48세 남자로 4층건물에서 작업중 실족추락하여 이송된 환자로 우측 흉부에 심한 동통과 호흡곤란을 호소하였다. 수상후 의식상실은 없었으나 혈압 85/60 mmHg, 맥박 118/분, 호흡 수 24/분, 체온 37°C였으며 이학적 소견상 우측 측두부에 1cm 정도의 열창이 있었고 경부정맥의 팽대와 우측흉부에 심한 타박상 및 피하기종을 볼 수 있었다. 정진상 호흡음은 우측 흉부에서 저하되어 있었으며 타진으로 탁음의 증가를 알 수 있었고 심장은 빈맥을 보였으며 복부 및 신경검사상 이상은 발견되지 않았다. 단순흉부사진상 우측 제3,4,5,6,7늑골은 복합골절, 제8,9,10늑골은 단순골절을 보였으며 약간의 혈흉을 볼 수 있었고 두부및 복부 사진은 정상소견을 보였다. 임상병리 검사상 혈색소 13.8gm/dl 백혈구 27,100/mm³ Hct 43%로 심한 백혈구 증가를 보였으며 이외 소변검사, 간기능검사, 심전도는 정상범위였다.

입원당일 기관절개술을 시행하여, 기관지분비물 제거에 노력하였고 반찬고, 탄력붕대자켓 Sandbag으로 흉벽의 안정과 고정을 시도하였으나 점점 혈흉의 진행이 있어 제7병일에 폐쇄성 흉관배액술을 시행하여 다량의 혈액을 배액하였다 환자의 전신상태는 점차로 호전되어 가고 호흡곤란도 경감되 가고 있던중 제20병일에 갑자기 우상복부에 심한 선통을 호소하면서 오심, 구토가 나타났으며 간기능검사치의 상승과 단순복부사진상 상행 및 횡행결장에 공기음영이 보이는 한국성마비를 보였다. 제

21번일부터는 지속적인 우상복부 동통이 오고 공막에 황달이 나타나면서 고열과 심한 빈혈을 보이기 시작했으며 더욱 상승된 간기능 검사치를 보여 경정맥성 담낭조영술을 시행한 바 음영상은 보이지 않았다. 제22병일에 상기 증상은 더욱 심해지며 갑자기 1회 200cc 정도의 혈변이 일일 5회 정도 있었으며 혈색소는 6.0gm/dl, Hct 22%로 떨어져 Hemobilia를 의심하고 수혈을 반복하면서 경과를 관찰하던 바 제24병일부터는 다소 증상의 호전을 보이고 혈변도 1회 100cc정도 감소되었으며 상승된 간기능검사치의 점차적인 하강을 볼 수 있었다. 제27병일부터는 혈변과 기타 모든 증상이 없어지고 검사상 간기능치의 정상화를 볼 수 있었다. 환자는 제46병일에 건강한 상태로 퇴원하였다.

고 안

Hemobilia에 대한 최초의 기록으로는 1654년 Francis Glisson의 Anatomia Hepatis에서 간 손상후 대변 혹은 토물에 의한 혈액의 배출에 대해 기술된 바 있으며 Owen (1848)은 Hemobilia의 최초의 예를 보고하였다. 1948년 Sandblom은 담관을 통한 외상성 출혈의 9례를 모아 발표하였으며 최초로 "traumatic hemobilia"라는 용어를 사용하였다. Hemobilia는 1972년까지 단지 355례가 보고되어 있으며 (Sandblom, 1972) 이중 53%는 간에서, 22%는 담관, 23%는 담낭, 2%는 췌장에서 출혈이 있었으며 또한 외상으로 인한 것이 55%, 그외 염증성, 담석, 종양및 맥관계질환에 의한 것이 45%이며 외상성으로 온 것중 수술중 손상에 의한 것이 355명의 환자중 17%였다. 염증성으로 온 대부분의 예는 tropical disease 특히 담도내의 기생충 침입에 의하며 이것을 "tropical hemobilia"라고 불리운다. 외상에 의한 hemobilia중 비수술적외상(non-surgical trauma)의 가장 흔한 원인은 비천공성간손상(non-penetrating hepatic trauma)에 의한 간의 중심부파열(central rupture)이며 (sanblom, 1973), 간손상의 약 2%에서 hemobilia를 합병하며 (Bismuth, 1973), 간외성(extrahepatic)으로 오는 가장 흔한 원인은 문맥에서 간동맥의 열창에 의한 다. 담낭과 간의담관은 드물게 손상을 받으며, 수상후 간출혈의 평균기일은 4주이며 4일에서 5개월간의 평균 범위를 갖는다.

비수술적 외상에 의해 hemobilia를 일으키는 기전은 간내혈종(intrahepatic hematoma) 혹은 혈관담관루(arteriobiliary fistula)에 의해 온다(Bismuth, 1973). 즉 간실질은 부스러지기 쉽고 탄력성이 적기 때문에 간

이 압축(compression)될 시 쉽게 내파열(intenal rupture)을 일으켜 중심공동(central cavity)를 만들며 이때 담관, 동맥, 정맥을 파열시켜 담즙과 혈액이 공동내에 천천히 채워지며, 이 혈성담즙의 유출은 공동내의 응고에 의해 지연되나 이들 물질이 축적됨에 따라 더욱 간괴사, 혈관손상과 담관의 미란을 일으켜 공동내 압력은 점차 높아져서 수일 혹은 수주후에 갑자기 혈괴를 담관 하방으로 압력이 가해져 많은 혈액과 담즙이 장내로 유출된다. 그러나 피막(capsule)를 통한 파열은 담관을 통하기 보다는 복강내로 혈액과 담즙의 유출을 가져오며 이 피막열창의 외과적 단순봉합은 심부에 혈종 및 괴사간조직을 남겨놓아 중심파열과 비슷한 폐쇄성공동(closed cavity)를 만들 수 있다. 혈관담관루는 최근에 알려진 것으로서 위동맥류(false aneurysm)가 담관내로 직접 분렬(dissecting)되어 일어난다. 또한 hemobilia는 간, 담관 및 인접장기의 수술후에도 올 수 있으며 특히 동맥손상에 의한 것이 가장 많다. 문맥에서는 두가지형의 원인에 의하여 올 수 있는데 하나는 담관내로 직접 천공되는 위동맥류이며 다른 하나는 혈관담관루이다. 수술중 가장 흔히 손상받는 혈관은 간동맥 혹은 이 분지이며 특히 우측 간동맥이 총담관앞에 있을시 흔히 다치기 쉬우며 이때의 증상은 대단히 중하다. 간내수술시 동맥손상을 주어 hemobilia를 일으킬 수 있으나 혈관이 작기 때문에 경미한 증상을 보이며, 이것은 간내담석 적출시의 기계사용, 간실질을 통한 카테타삽입 및 담도조영술과 천자생검등에 의해 올 수 있다. 지금까지 기술한 외상성 hemobilia외에 혈관질환, 담낭질환, 간종양등에 의한 비외상성(nontraumatic) hemobilia가 올수 있다. 혈관질환으로 오는 가장 흔한 원인은 간동맥류의 담관내 파열이며 담낭질환에 의한 것은 대단히 드물다. 간종양에 의한것도 드물며 이때는 전위성암이 아닌 원발성암에서만 오며 특히 풍부한 혈액공급을 받는 간암(hepatoma)에서 간경화증과 동반시 잘온다.

임상증상은 출혈의 양과 속도에 의해 결정된다. 소량의 지속적인 출혈은 대변에서 잠혈로 발견되며 빈혈을 일으킬 수 있으며 대량출혈은 우상복부에 심한 동통, 황달 및 위장관내 출혈을 일으켜 hemobilia의 중요한 3대 증상을 보인다. 혈괴로 인한 담도의 팽대 및 통과장애로 황달과 우상복부에 심한 동통을 유발하며 때때로 상복부와 우측견부에 연관통을 가진다. 출혈은 동통, 황달이 보인후 혈변으로 나타나며 출혈이 심할때는 토혈이 동통 및 황달과 동시에 보인다.

Hemobilia는 초기진단이 매우 중요하나 어렵다. 간손상과 수반되는 traumatic hemobilia는 출혈이 수상후

Table I. Hospital course showing relation of clinical symptoms and laboratory datas (Case I)

HD	1	2	3	13	15	16	17	18	21	23
POD		OP. *	1	11	13	OP. **	1	2	5	7
Clinical Symptoms	dyspnea chest pain, Rt.			N&V RUQ pain Jaund.	N&V RUQ pain Jaund.	Jaund.	Jaund.	Jaund.	Jaund.	RUQ pain T-tube bleeding
Tarry stool	—	—	—	4x	2x	—	—	—	—	1x
SGOT	2060		515	96	118	109	85	46	48	
SGPT	2180		600	141	122	86	76	71	66	
Alk. Phosph.	1.7		4.7	5.8	6.4	7.0	4.8	4.5	5.2	
BIL. (D)	1.8 (0.3)			3.2 (2.1)	8.6 (5.2)	10.2 (6.6)	7.8 (4.0)	5.8 (3.4)	4.4 (2.4)	
Hb	11.6	10.2	9.8	9.6	8.6	9.0	9.8	10.2	9.7	8.0
Hct.	38	32	32	34	30	31	35	39	35	31

* Open Thoracotomy and Open Reduction of Rib.

** First Laparotomy
Cholecystotomy and T-tube Choledochostomy
Sling of Rt. Hepatic Artery

HD	24	25	26	30	35	45	46	47	48	61
POD	P. ***	1	2	6	11	21	22	OP. ****	1	14
Clinical Symptoms		RUQ pain Nausea Jaund.	Nausea	Jaund.	Fever	Fever Nausea Jaund.	RUQ pain N&V Jaund.	Jaund.	Jaund.	None
Tarry stool	1x	—	—	—	—	2x	1x	1x	1x	—
SGOT		130	111	62	37	186	204	216	186	66
SGPT		112	113	61	24	262	235	198	232	82
Alk. Phosph.		3.8	3.5	2.6	1.0	9.8	10.2	8.4	6.4	4.3
BIL. (D)		5.2 (3.0)	4.6 (2.6)	3.7 (2.1)	0.4 (0.1)	3.5 (2.4)	3.9 (2.7)	3.2 (1.9)	2.7 (1.0)	1.0 (0.4)
Hb	9.0	10.0	10.2	10.2	10.8	10.4	11.0	9.8	10.2	11.8
Hct	32	33	34	34	37	35	37	31	33	34

Continue from Table I (case I)

*** 2nd Laparotomy

Ligation of Rt. Hepatic Artery

**** 3rd Laparotomy

Partial Hapatectomy of the Right Lobe of the Liver

Ligation and Excision of Pseudoaneurysm

Re-ligation of Rt. Hepatic Artery

2~3주까지는 잘나타나지 않으며 또한 증상이 없다가 공동내의 압력이 상승할때 다시 반복되는 증상의 주기성을 가지는 출혈의 양상을 보여 초기진단이 대단히 어려워 수술전에 진단되는 경우는 많지 않으며 흔히 잘못된 수술전 진단 즉 급성담낭염, 췌장염, 소화성궤양 등으로 수술하는 경우가 많아 위장, 담낭등의 맹목적인

절제를 하는 경우가 많이 있었다(Souliotis, 1963). 담관의 통과장애로 인해 나타나는 황달과 serum alkaline phosphatase의 상승 및 주기적인 우상복부 동통이 있을시 hemobilia가 강력히 암시되며 특히 Wright (1963) 등은 serum alkaline phosphatase level의 결정이 hemobilia의 진행에 대단히 유용하고 의미있는 지표가 된다고

Table I. Hospital course showing relation of clinical symptoms and laboratory datas (Case I)

HD	1	7	20	21	22	24	27	37
Clinical Symptoms	Chest pain, Rt.	CTD	Nausea RUQ pain	Fever Jaund. RUQ pain	Nausea Vomiting	Nausea indig.	Indig.	None
Tarry Ttool	—	—	—	—	Massive melena	1x	—	—
SGOT	96	79	105	132	189	62	58	47
SGPT	72	64	99	124	146	58	52	42
Alk. Phosph.	5.2	4.7	7.9	8.5	9.7	4.6	5.1	4.5
BIL. (D)	1.2 (0.8)	1.1 (0.7)	1.7 (0.7)	2.1 (1.8)	3.5 (2.0)	1.0 (0.6)	0.8 (0.4)	0.8 (0.4)
Hb	13.8	11.5	10.8	11.2	6.0	9.8	13.0	13.5
Hct.	43	41	38	37	22	34	41	43

하였다. Hemobilia의 진단적 방법으로서 혈관조영술은 Guynn (1961)과 Reynolds (1961)에 의해 처음 언급 되었으며 Whelan과 Gillespie(1965)는 수술전 선택적 간동맥조영술에 대한 가치를 암시했으며 Graff (1963)는 이의 사용례를 처음 보고한 바 있으며 Bismuth(1973)는 복강동맥과 상장간막동맥의 선택적 동맥조영술이 가장 이상적인 방법이라고 하였다. 동맥조영술은 hemobilia의 진단의 확진과 효과적인 치료에 도움을 주며 특히 출혈의 정확한 부위, 간동맥의 해부학적 위치 및 혈관의 해부학적 이상을 발견하는데 도움을 준다. 경구성 담낭조영술이 진단적 보조수단으로 사용될 수 있으며(Wright, 1963)이외에 비문맥혈관조영술, hepatic scintigraph 및 간주사법이 사용될 수 있고 내시경검사법의 발달로 십이지장 유두부를 직접 드러다 봄으로서 진단을 확진할 수 있다. 또한 수술시 담도의 천자와 수술중 담낭조영술로 중요한 진단적 도움을 줄 수 있다고 Spencer (1963)와 그의 동료들에 의해 강조되었다. Hermann과 Hoerr (1967)는 traumatic hemobilia의 진단 및 치료에 수술전 선택적 간동맥조영술과 수술시 담도천자 및 담도조영술로써 출혈부의 위치 및 진단에 큰 도움을 준다고 보고하였으며 Dwight와 Ratcliffe (1952)는 수술시 직접 간동맥조영술의 사용을 시사한바 있으며 Makay (1959)와 Guynn (1961)는 간내 동맥류의 위치를 확진하고 수술의 방향을 결정하는데 이 방법을 사용하여 좋은 결과를 얻었다.

Hemobilia의 치료는 간외성으로 오는것 즉 담낭에서 출혈이 있을시는 담낭적출술, 동맥류에 병소가 있을시는 동맥류 제거술을 시행한다. 간내성으로 오는것의 치료방법은 과거에는 공동내 填塞(packng)과 배액(drainage)을 하여 사강을 없애줌으로서 성공적인 치유를

가져오는 경우도 있었으나(Bailing, 1956), 많은 환자가 후에 죽거나 다른 수술을 필요로 하는 경우가 많아 믿을만한 방법이 못된다. 또한 간공동내 출혈하는 혈관을 결찰하여 지혈하는 방법이 Burnett (1949)등에 의해 처음 시도되었으나 간공동내에서 혈관을 찾아 결찰하는 것이 대단히 어렵고 또한 수술시에 분리된 혈관이 모두 출혈하는 것이 아니기 때문에 선택적인 방법이 못된다. Reinhoff (1955)와 Sparkman (1953)이 hemobilia에서 간동맥 결찰의 사용을 제시한 이후 현재 결찰후 간성 뇌증상과 지속적인 출혈로 죽음에까지 가져올 수 있다는 보고가 있다. 간의외동맥의 결찰후 기형성부간동맥(anomalous accessory hepatic artery) 혹은 부행성 혈류(collateral blood flow)에 의한 hemobilia의 재발을 가져올 수 있다. 저자가 경험한 1례에서도 우측 간동맥 결찰후 결찰부의 재교통으로 인한 hemobilia의 재발을 볼 수 있었다. Wilkinson (1968)등은 위십이지장동맥 근위의 간동맥을 결찰하는 것이 말단부 결찰보다 위십이지장동맥을 통한 대상성 혈류를 일으키기 때문에 더 안전하다고 하였다. Wright (1963)등은 손상부위에 혈액을 공급하는 간동맥, 문정맥 및 담관을 결찰한 후 공동결손이 있는 부위를 포함해서 부분 간절제를 하는것이 hemobilia의 가장 이상적인 치료법이라 하였다. 그러나 공동결손부가 간의 중심부에 있을시 이 부분의 절제가 불가능하므로 간동맥 혹은 이 분지를 결찰하는 것이 치료의 선택이며(Sandblom, 1973) 간구역의 간동맥 분지의 하나를 결찰함으로써 훌륭한 결과를 가져온 예가 보고되어 있다(Mays, 1972). 또한 공동결손부가 간의 중심부에 있을시 일시적으로 간동맥간을 혈관감자로 차단시킨 후 출혈하는 혈관을 결찰 또는 지혈시키고 Mikulicz pack으로 공동을 일시적으로 압축, 배액시키

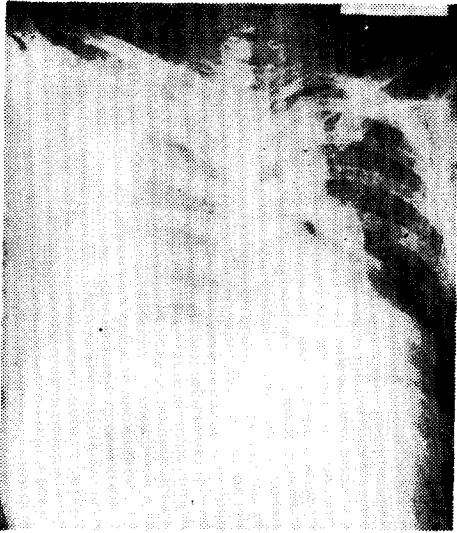


Fig. 1. (Case 1) CHEST PA showing multiple rib fractures involving Rt. 2nd through 10th rib and hemothorax

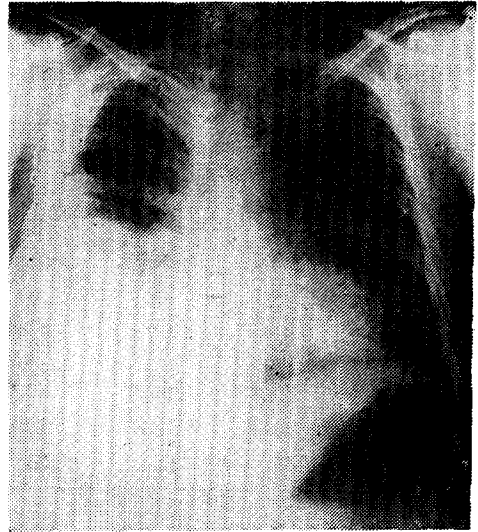


Fig. 2. (Case 1) CHEST PA following open reduction of fractured 3rd, 4th, 5th rib with Kirschner's wire

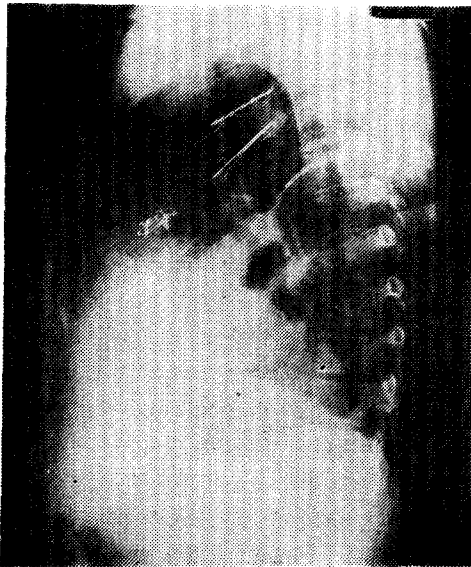


Fig. 3. (Case 1) Rt. LAT. view following open reduction of fractured Rt. 3rd, 4th, 5th rib with Kirschner's wire

는 방법이 Hermann (1967) 등에 의해 시도되어 좋은 결과를 얻었다. 그러나 아직까지 간동맥결찰과 부분간절제술의 선택에 적용되는 기준과 어느것이 효과적인 방법인지에 대해서는 명확히 밝혀진 것이 없다. Souliotis (1963) 등은 hemobilia에서 최초로 저체온법을 사용했으며 이를 사용함으로써 조직의 산소요구량을 감소시켜

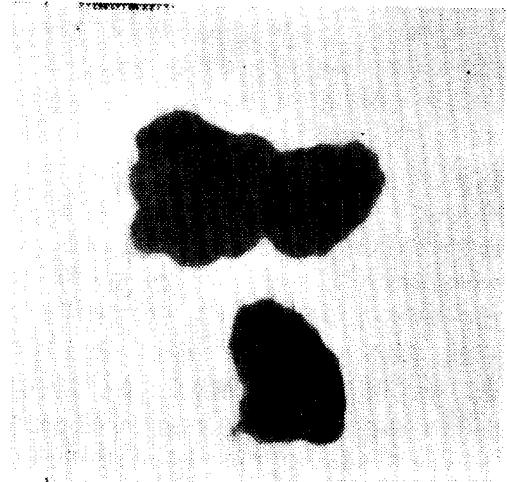


Fig. 4. (Case 1) Liver scanning showing multiple cold area on Rt. lobe

고 혈류를 감소시킴으로서 신체의 신진대사를 감소시켜 간에 독성을 주는 마취약제를 소량 사용함으로써 만족할 만한 마취상태를 얻을 수 있었다. 또한 저체온법은 혈관을 결찰후에 조직의 피사를 막을수는 없지만 수술이 위급할시 신진대사의 요구량을 감소시킴으로서 남아있는 간조직을 보호하고 보존하는데 도움을 줄 수 있다 하였다. Traumatic hemobilia의 외과적수술과 내과적치료를 정하는 기준은 없으나 자연지혈된 보고가 있으며 (Bailing, 1956; Mikesky, 1956), Bismuth (1973)는

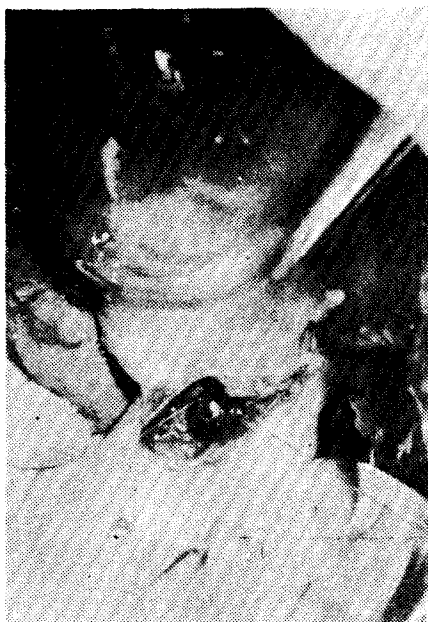

Fig. 5. (Case I) Operative photograph of blood clot being removed from bile duct and showed distended Gall Bladder

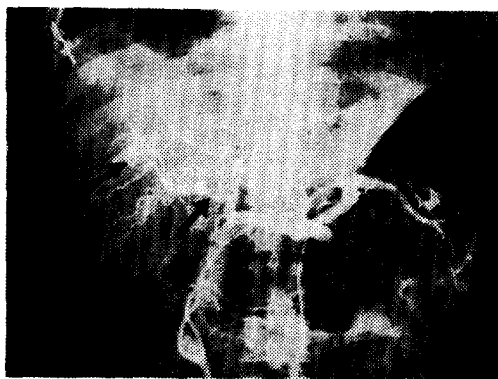

Fig. 6. (Case I) Selective hepatic angiogram: Arrow I: indicating pseudoaneurysm II: indicating recanalization of previous ligated Rt. hepatic artery

간동맥의 말단분지에 출혈이 있는 경우 자연지혈의 가장 좋은 기회를 가지며 큰 원위부의 분지의 출혈시는 지체함이 없이 외과적 수술을 시행하여야 한다고 했다.

Hemobilia의 치명률은 상당히 높아 과거 약 40%의 치명률을 보였으나 현재 혈관조영술의 광범위한 사용과 치료에 대한 더욱 명확한 판단의 향상에 의해 상당한 치명률의 감소를 보인다. Wright (1963) 등은 수술치명률을 26.8%라 보고 했으며 Hermann (1967)은 전체

치명률이 38%이며 수술치명률이 약 30%라 했고 Sandblom (1973)은 혈관조영술의 도움에 의해 적절한 수술이 이루어 졌을때 20%미만의 수술치명률을 가져온다 하였다.

결 론

가톨릭의과대학 흉부의과학교실에서는 흉벽손상에 동반 발생한 간 hemobilia 2례를 치험하였기에 이에 문헌고찰과 아울러 보고하는 바이다.

References

- Amerson, J. R., and Ferguson, I. A.: *Traumatic hemobilia. Surgery*, 54:729, 1963.
- Andreassen, M., Lindenberg, J., and Winkler, K.: *Peripheral ligation of the hepatic artery during surgery in non-cirrhotic patients. Gut*, 3:167, 1962.
- Bismuth, H.: *Hemobilia. New Eng. J. Med.*, 288: 617, 1973.
- Broker, H. M., and Hay, L. J.: *Hemobilia following blunt trauma to liver. Minnesota Med.*, 38: 333, 1955.
- Dwight, R. W., and Ratcliffe, J. W.: *Aneurysm of the hepatic artery. Surgery*, 31:915, 1952.
- Glas, W., Musselman, M. M., and Campbell, D. A.: *Hepatic injuries. Am. J. Surg.*, 89:748, 1955.
- Graff, R. J.: *Consideration in the treatment of traumatic hemobilia. Am. J. Surg.*, 105:662, 1963.
- Gunderssen, A. E., and Green, R. M.: *Traumatic hemobilia: Accurate preoperative diagnosis by hepatic artery angiogram. Surgery*, 62:862, 1967.
- Guynn, V. L., and Reynolds, J. T.: *Surgical management of hemobilia. Arch. Surg.*, 83:73, 1961.
- Harkness, R. D.: *Regeneration of liver. Brit. med. Bull.*, 13:87, 1957.
- Madding, G. F., and Kennedy, J. A.: *Trauma to the liver. Philadelphia, W. B. Saunders Co.*, 1965.
- Markgraf, W. H.: *Traumatic hemobilia associated with hepatoportal biliary fistula. Arch. Surg.*

- 81:860, 1960.
- Saliba, N., Sawyer, K.C., and Sawyer, K.C.:
Traumatic hemobilia. Arch. Surg., 82:298, 1961.
- Sandblom, P.: *Hemobilia. Surg. Clin. North Am.*, 53: 1191, 1973.
- Sandblom, P.: *Hemorrhage into biliary tract following trauma: "traumatic hemobilia. Surgery*, 24:571, 1948.
- Schatzki, S.: *Hemobilia, Radiology*, 77:717, 1961.
- Souliotis, P.T., Pettigrew, A.H., and Chamberlain, J. W.: *Traumatic hemobilia. New Engl. J. Med.*, 268:565, 1963.
- Spector, N.: *Ligation of the right hepatic artery with hemobilia. Ann. Surg.*, 145:244, 1957.
- Ton-That-Tung: *Les hemobilies. Chirurgie*, 98:43, 1972.
- Whelan, T.J., and Gillespie, J.Y.: *Treatment of traumatic hemobilia. Ann. Surg.*, 162:920, 1965.
- Wilkinson, G.M., Mikkelsen, W.P., and Berne, C.J.: *The treatment of post-traumatic hemobilia by ligation of the common hepatic artery. Surg. Clin. North Am.*, 48:1337, 1968.
- Wright, P.W., and Orloff, M.J.: *Traumatic hemobilia. Ann. Surg.*, 160:42, 1964.
-