

Cortisone 과잉투여가 Oxytalan fiber에 미치는 영향에 관한 실험적 연구*

서울대학교 치과대학

황 성 명

THE EFFECT OF THE HIGH DOSAGE OF CORTISON ON THE OXYTALAN FIBERS

Sung Myung Hwang, D.D.S.

Dept. of Oral Anatomy, College of Dentistry. S.N.U.

▶Abstract◀

To observe the effect of cortison on the oxytalan fibers of the periodontal membrane, the albino rats of each groups were injected intramuscularly with 2.5mg. of cortison/kg. body weight daily for 3, 7, 10, 14 and 21 days.

After 14 days of cortison administration, the distributions of the oxytalan fibers were irregular. In their path from cementum to alveolar bone, the fibers pass wave-like. Their density was loose and their stain ability was lesser than the normal. Prolonged administration of cortison impaired the development and the normal form of the oxytalan fibers.

머 리 말

치근막은 백아질 치조골 및 치은 조직과 같이 치주조직의 한구성요소로서, 치아의 기능에 적응되는 조직구조상의 변화에 민감하게 반응되는 조직이라 하겠다^{6), 7), 9)}.

치근막은 교원섬유가 그 주성분을 이루고 있다하겠으나 이외에 같은 섬유아세포에서 유래된 섬유성분으로서 탄력섬유와 oxytalan fiber가 존재한다. Oxytalan fiber는 처음 Fullmer and Lillie³⁾에 의하여 알려지게 된것으로 교원섬유에 비하여 산에 대해 높은 저항성을 나타내는 성상을 갖고 있어 보통 peracetic acid으로 조직을 산화처리한 후 aldehyde fuchsin에서 염색되는 특이적인 섬유성분이라 하겠다^{4), 5)}.

이러한 oxytalan fiber에 어떤 자극이 부여 되었을시에는 아주 민감하게 반응하는 섬유임이 알려지자³⁻⁵⁾ 13-15), 여러면에서 그 성상을 규명코저 추궁되어 왔으나^{6), 10), 12), 13)} cortisone과 관련을 맺고 추시되어진 바는 비교적 드문것 같아 이에 저자는 특히 cortisone이 과잉투여된 상태하에서 oxytalan fiber에 대한 소견을 관찰할바가 있어 보고하고자 한다.

실험재료 및 방법

본실험에 이용된 동물은 체중 100g내외의 백서 30마리를 5개 실험군(3, 7, 10, 14 및 21일간 투여군)과 대조군에 각기 5마리씩 배정하였다. 각 실험군에는 cortisone acetate 2.5mg을 근육내주사로 매일 주사한후, 일정기간

* 본 연구는 1974년도 문교부 연구조성비에 의하여 이루어졌음.

이 경과된 백서는 ether마취하에 도살, 하악구치부를 절취, 10%중성 formalin용액에서 고정, Morse용액에서 탈회한 연후, 통법에 따라 celloidin절편을 제작하고, peracetic acid aldehyde fuchsin Halmi법에 의거해서 염색하고, 또한 대조표본으로는 Mallory의 결합조직염색과 H-E염색을 실시하여 검경된 치근막에서의 소견은 다음과 같았다.

실험 성적

대조군에서의 치근막에 대한 소견은 주로 교원섬유로 이루어진 Sharpey's 섬유군으로 치근막강을 충만하고 있었다. Sharpey's 섬유군의 배열상태는 치경부에서 기시되고 alveolar crest 윗부분을 수평으로 주행하여 인접치아의 치경부 부근에 종지되는 transseptal fiber 군과 alveolar crest에 종지되는 alveolar crest fiber 군이 관찰되고, 그 하부에 이어서는 치근부에서 수평으로 치조골에 종지된 horizontal fiber군이 형성되었으며, 그 다음부에서는 치조골에서 치근단부를 향해 사주된 oblique fiber군을 이루고 있는데 이들 섬유군 중에서 oblique fiber군이 비교적 넓은 범위에 걸쳐 분포되어 있었다. oxytalan fiber의 분포상태는 상기 Sharpey's 섬유속 사이에 개재하면서 탈코리 모양으로 치아에서부터 치조골로 향해 평행주행 되는 경우도 있었으나 가끔 사주되는 경우도 관찰되었다.

실험군에서의 소견은 일반적으로, 3일 및 7일간 투여된 실험군에서는 대조군에 비하여 특이적인 소견은 없었으나 10일간 투여되어진 실험군에서 치조정 부근 치은조직 내에 분포되고 있는 혈관주위에서 임파구의 침윤이 저명하여지면서 transseptal fiber군의 주행이 불

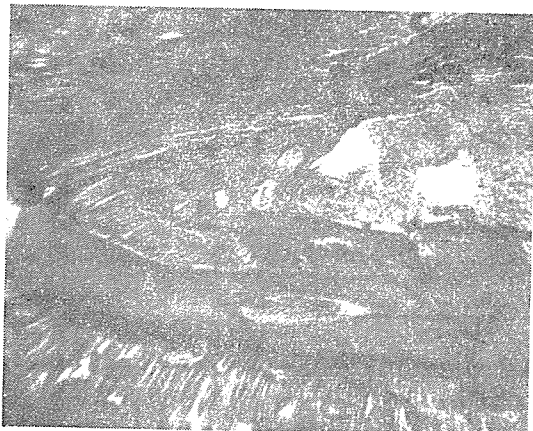


사진 1: Cortisone acetate 14일간 투여군에서의 peracetic acid fuchsin Halmi 염색

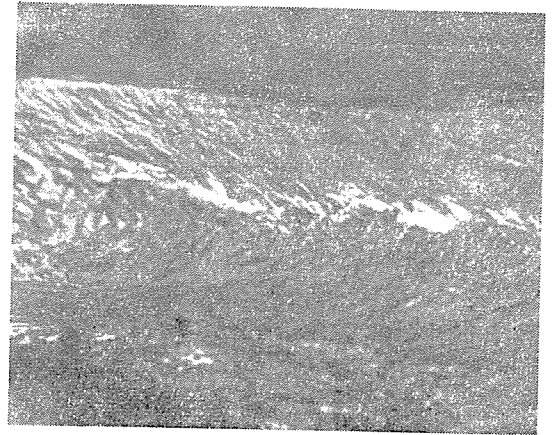


사진 2: Cortisone acetate 21일간 투여군에서의 peracetic acid fuchsin Halmi 염색

규칙하여지는 경향이었고, 14일 및 21일간 투여된 실험군에서는 치조정 부위에 비교적 심한 병변 내지는 파괴로 인해 transseptal 및 alveolar crest fiber군은 거의 파괴 혹은 소실되어 그 범위는 점차 horizontal fiber군에 까지 파급되는 현상으로 관찰되었고 또한 이에 따라 oxytalan fiber의 분포상태도 소실 혹은 부분적인 파괴와 아울러 그 치밀성과 염색성이 저하되어지는 경향을 취하고 있어 섬유주행상태는 약간 불규칙하여지는 소견이 14일간 투여된 이후부터 점차적으로 현저하여지는 전례로 관찰되었다.

고 찰

Cortisone의 과잉투여실시 골격 및 골질형성에 장애^{2), 8)}를 야기된다고 하며 또한 collagen 생산 세포인 섬유아세포의 증식과 동화작용도 저해하고^{17), 18)} 또는 기질형성을 와해시키는 등의 영향이 있음이^{9), 16)} 알려지고 있다. 이외에 치근막에서도 파괴현상이 현저하여짐이 보고^{11), 16)}되고 있으나 치근막섬유성분의 하나인 oxytalan fiber에 미치는 영향에 관하여는 검토되어진 바가 드문것같아 본실험을 시도한바에서 그 결과를 일괄 고안 하건데, cortisone의 연속 투여양이 증가되어짐에 따라 섬유주행형태의 불균형과 그 염색성의 저하되는 경향에서 미루어 보건데, 섬유합성과정에서 어떤 장애를 야기시킨 결과이라 본다. 그기전으로는 Fullmer³⁻⁵⁾ 및 Stephanie et al¹⁰⁾의 견해에서 보건데 역시 oxytalan fiber의 형성과정에서 α -hydroxyamine의 합성 및 유지에 장애를 받은 결과라 보며, 이로 인해 oxytalan fiber의 발육부전이 야기 될 것이라 보아 앞으

로 이 방법의 계속적인 탐구가 이루어져야 할 것으로 생각된다.

맺 는 말

저자는 실험적으로 백서(체중 100g 내외)에다 cortisone acetate(2.5mg/kg)를 3일, 7일, 10일, 14일 및 21일간 연속 투여하고 그 영향이 치근막에서의 oxytalan fiber에 미치는 바를 관찰하고 다음과 같은 결과를 얻었다.

Oxytalan fiber의 부분적인 소실 혹은 배열부정소견이 cortisone 14일간 투여 이후부터 관찰되어지는 경향이였다.

Cortisone의 과잉투여로 oxytalan fiber의 주행 밀도가 치밀하지 못하고 소성하여지고 염색성도 저하되는 경향이였다.

Cortisone의 계속적인 투여에서 oxytalan fiber는 그 발육 및 형태유지등에 영향을 미치는 경향이였다.

참 고 문 헌

- 1) Gerarde and Jones: The effect of cortisone on collagen synthesis in vitro. J. Biol. Chem., 201 : 553, 1953.
- 2) Sissons and Hafield: The influence of cortisone on the structure and growth of bone. J. Anat., 89 : 69, 1955.
- 3) Fullmer and Lillie: The Oxytalan fiber: A previously underscribed connective tissue fiber. J. Histochem. Cytochem. 6 : 425, 1958.
- 4) Fullmer: The peracetic orcein Halmi, Stain Technol. 30 : 81, 1959.
- 5) Fullmer: A comparative histochemical study of elastic, pre-elastic and oxytalan connective fibers., J. Histochem. Cytochem., 8 : 290, 1960.
- 6) Fullmer: A histochemical study of periodontal disease in the maxillary alveolar processes of 135 autopsies., J. Perio., 32 : 206, 1961.
- 7) Zaki and Van Huysen: Histology of the periodontium following tooth movement., J. Dent. Res., 46 : 1373, 1963.
- 8) Stoersy: The influence of adrenal cortical hormones on bone formation and resorption., Clin. Orthop., 30 : 197, 1963.
- 9) Ehert and Prockop: Effect of hydrocortisone on the synthesis of sulphate mucopolysaccharide and collagen in chick embryos., Biochem biophys. acta., 78 : 390, 1963.
- 10) Loe and Nuki: Observation on the peracetic acid aldehyde fuchsin(Oxytalan) position in the periodontium., Acta Odont Scand., 22 : 579, 1964.
- 11) Labelle and Shaffer: The effect of cortisone and induced local factors on the periodontium of the albino rat., J. periodont, 37 : 483, 1964.
- 12) Kanouse: Oxytalan fibers in the periodontium of ascorbic acid deficient quinea pig., J. dent Res., 45 : 311, 1966.
- 13) Stephanie, Mander and Carmichael: The staining mechanism of aldehyde fuchsin with reference to the oxytalan fiber in the mouse J. Histochem. Cytochem, 16 : 480, 1968.
- 14) Sakai: Histochemical investigations on the age changes of fibrous components in the rat molar periodontium., Odontology, 55 : 56, 1968.
- 15) Ishii: Histochemical investigation on the periodontal tissues., Odontology 58 : 82, 1970.
- 16) Dreizen, Levy and Bersick: Studies on the biology of the periodontium of marmosets: cortisone induced periodontal and skeletal changes in adult cotton top marmosets. J. Periodont. April., 217, 1971.
- 17) Sakizlioglu, Frommer and Shiore: The vomer in normal and cortisone induced, cleft palate mice, J. dent. Res. 52 (special issue) 112, 1973.
- 18) Kostulak, Kocłowska and Kilkowska: The effect of ACTH and cortisone on the carbohydrate protein complex in the cells of salivary gland of white sat. Oral reserch abstract. 9 : 13, 1974.
- 19) Hwang: The histochemical investigation on the periodontal ligament in excessive cortisone administered rabbit., New med. J. 17. 51. 1974.