

## = 第 27 回 綜合學術大會 目次 =

### I. SYMPOSIUM

#### 口腔癌에 對하여

- ① 口腔癌의 發生狀況과 鑑別診斷 ..... 趙 漢 國 ..... ( 910 )
- ② 惡性腫瘍의 轉移와 豫後 ..... 金 勇 一 ..... ( 910 )
- ③ 口腔癌의 X-線 所見 ..... 朴 兌 源 ..... ( 912 )
- ④ 口腔外科面에서 본 口腔癌處置 ..... 金 宗 源 ..... ( 912 )

### II. 特別講演

- ① 齒科醫療事故에 對하여 ..... 李 相 賢 ..... ( 913 )
- ② Rh型에 따르는 血液分類와 齒醫學에서의 諸 問題 ..... 李 三 悅 ..... ( 913 )
- ③ 蘇聯의 齒科事情 ..... 松 風 愼 ..... ( 913 )

### III. 一般講演

- ① Endodontic field에 있어서의 最近動向 ..... 尹 壽 漢 ..... ( 915 )
- ② 小兒齒科領域에서의 兒童心理學 ..... 禹 元 燮 ..... ( 915 )
- ③ Rapid Palatal Expansion ..... 劉 永 奎 ..... ( 916 )
- ④ 齒石의 血型物質에 關한 研究 ..... 金 鍾 悅 ..... ( 916 )
- ⑤ 能率의인 支臺齒形成法 ..... 崔 富 昞 ..... ( 916 )
- ⑥ Unrepositioned Flap Operation ..... 孫 性 熙 ..... ( 917 )

### IV. 테—블 크리닉

- ① The Crozat Removable Appliance ..... 梁 源 植 外 ..... ( 918 )
- ② Cusp Fossa 機能彫刻法 ..... 金 英 洙 外 ..... ( 918 )
- ③ Jarabak Technic에 의한 CIⅡ malocclusion의 診斷 및 治療 ..... 李 明 淑 外 ..... ( 918 )
- ④ Surgico-Orthodontic Therapy를 要하는 CIⅢ malocclusion의  
鑑別診斷 ..... 李 明 淑 外 ..... ( 918 )
- ⑤ Systematic Tooth Preparation ..... 崔 富 昞 外 ..... ( 919 )
- ⑥ Non-precious metal을 利用한 Bonded Porcelain Veneer  
Bridge의 製作 ..... 서울大齒大  
補綴學教室 ..... ( 919 )
- ⑦ 齒科臨床에서 使用되는 3가지 基本 핀 ..... 박 순 원 ..... ( 919 )
- ⑧ A case of the Overdenture ..... 성모병원  
치과 ..... ( 919 )
- ⑨ Rectangular wire의 造作術式에 關한 이모저모 ..... 金 一 奉 外 ..... ( 919 )
- ⑩ Automatic Thermotrol Casting System에 의한 보철물 기공에의 응용 ..... 張 翼 泰 ..... ( 920 )
- ⑪ 寶城齒科 鑄造用 合金의 臨床適用 ..... 金 仁 哲 ..... ( 920 )
- ⑫ Attachment ..... 邊 道 燁 ..... ( 920 )

# (演) (題) 및 (抄) (錄)

## I. 심포지움—口腔癌에 對하여

### 口腔癌의 發生狀況과 鑑別診斷

서울大 齒大 病理學敎室

趙 漢 國

#### I. 口腔癌의 發生狀況

發生狀況은 地域的으로 기후, 음식, 환경조건에 따라 각기 다르나 大體로 全癌의 5~6%로 그중 平扁上皮細胞癌이 大部分이다.

口腔癌은 惡性度가 높아 生存率이 낮은 癌으로 알려져 있다.

癌의 75%以上이 50歲 以後로 平均年齡이 55歲이나 우리나라에서는 46歲로 알려져 있다. 제가 調査한바에 依하면 癌腫이 50~40~60代順으로 發生하나 肉腫은 30~40~60代順이며 癌腫 肉腫의 對比는 3.6:1, 部位別로는 암종이 齒齦, 舌, 口蓋의 順으로 發生하였다.

서울醫大病理의 10年間(1958~1967)의 “한국인 악성 종양의 統計的 調査”에 依하면 악성종양 21,921例에서 구강암이 5.83%였다.

#### II. 口腔癌 早期診斷의 重要性.

癌征服은 醫學分野의 큰 課題이다. 放射線, 化學療法 등이 있으나 아직까지도 早期發見, 早期治療 만이 最善의 길이라고 계몽하고 있다. 때문에 구강保健을 담당하고 있는 치과 의사로 口腔癌의 性狀을 理解하고 早期發見으로 人命을 救해 주는데 責任을 느껴야 한다.

많은 구강病巢 中에 前癌狀態를 鑑別診斷하기에는 容易한 일이 아니다. 特異한 臨床的 症狀의 檢診과 Biopsy 에 使한 病理組織學的 診斷만이 早期發見의 길이다.

臨床에서 消炎로 變에도 잘 낫지 않는 硬結性인 慢性

潰瘍이 있으면 일단 癌으로 疑心 해 볼 必要가 있다.

#### III. 口腔癌의 鑑別診斷

上皮性 및 結締織性 由來로 오는 많은 口腔癌은 서로 鑑別이 困難할 때가 많다. 구강에서는 齒齦, 舌, 口蓋, 口腔底, 顎骨, 唾液腺 등의 部位에 따라 각기 그 症狀을 外少 달리 나타내며 때로는 Symptom으로도 나타나 鑑別을 要한다.

#### IV. 開業街에서의 Biopsy利用

찾아드는 많은 치과患者들 中에는 우리들의 不注意로 前癌狀態의 병소 및 癌을 放置, 홀리버리는 경우가 많다. 細心한 구강檢診으로 [前癌狀態의 [早期發見은 물론 Biopsy에 依한 早期診斷에 유의하여야 할 것이다.

個人病院에서도 疑心되는 病巢는 지체마시고 상세한 臨床記錄과 X-線촬영, 組織切片을 臨床病理에 診斷을 의뢰하기를 願하고 싶다.

臨床Chart는 現症에 이르기까지의 상세한 病歷과 症狀를 明記할 것이며 [組織片은 病巢部의 代表的 部位와 境界部를 約 5mm以上으로 可及的 깊숙히 直角으로 切取하여 Formalin이나 Alcohol (95%以上)에 넣어 臨床病理에 보내면 된다.

### 惡性腫瘍의 轉移와 豫後

— 轉移樓念의 변천과 腫瘍學的 再檢討—

서울大學校 醫科大學 病理學敎室

金 勇 一

#### I. 惡性腫瘍의 唯一한 判斷基準은 轉移이다.

腫瘍의 良性和 惡性を 判定하는데 이용되는 여러가지

基準중에서도 가장 確固한 것은 “轉移性 腫瘍은 모두 惡性이다”란 사실이다. 그렇다고 大部分의 惡性腫瘍이 전부 轉移巢를 만들수 있는 것은 아니나 未分化癌일수록 轉移의 가능성은 높아지고 또 豫後와 轉移間에는 밀접한 相關關係가 있다.

그러나 그 동안 우리들이 傳說처럼 믿어 온 事實들, 즉 ①한개의 淋巴節이라도 더 摘出하면 癌의 根治에 절대적 영향을 줄 수 있고, ②癌의 限局性이나 擴散을 결정하는 要因은 時間이며, ③癌의 經過는 宿主의 自律性에 의한다. 등에 대해서 오늘날 많은 “反論이 提起되었고 轉移現象 全般에 걸친 再檢討가 요청되기에 이르렀다.

### II. 轉移에 關聯되는 癌細胞의 生物學的特性

癌細胞가 각종 轉移樣式으로 全身으로 擴散되기 위해서는 아래의 몇가지 生物學의 特性이 요구된다: ①細胞 固着性的의 減少 ②細胞間 接觸抑制能의 消失 ③細胞運動性的의 증가 ④接觸引導性的의 消失 ⑤酵素 기타 代謝物의 分泌 ⑥細胞移植能의 增加.

### III. 癌의 轉移能에 關係하는 要因

組織學의 特性이 같을지라도 각 개체 및 癌에 따라 轉移能은 相異하며 아래의 몇가지 要因에 따라 좌우된다. ①原發癌의 크기, 成長速度 및 未分化度 ②癌塞腔의 크기 ③轉移經路 ④母組織의 血管分布狀 ⑤機械的刺戟 및 原發巢의 流動性 ⑥Hormone의 영향 ⑦腫瘍性免疫.

### IV. 淋巴管性 轉移現狀에 대한 再檢討

淋巴節轉移現象의 有無와 그 意義에 대한 오늘날의 挑戰은 아래의 事實로서 새로운 解釋이 가해지고 있다. ①看過性轉移現象 ②淋巴管-靜脈間 通路의 存在 ③癌細胞에 대한 淋巴節의 非効率的의 遮斷 ④轉移된 癌細胞에 대한 免疫學的 關與 ⑤非週期性 癌細胞의 存在.

### V. 豫後判定에 關係하는 要因

癌患者의 豫後를 推定할 基準의 設定이란 不可能하나 宿主가 癌에 주는 影響과 癌이 宿主에 미치는 效果를 理論的으로 열거하고 이를 豫後와 결부시킨다면 部分的으로 豫測은 가능할 것이다. 이에 ①腫瘍의 發生位置 ②腫瘍의 機能的 영향 ③腫瘍의 成長速度, 轉移度 및 未分化度 ④二次性 感染 및 出血 ⑤腫瘍特異抗原 및 免疫現象등에 좌우되고 있다.

## 寶盛齒科機材商社

崔 鴻 根

서울特別市 中區 南大門路 5街 63의 13

TEL (23) 6014

## 서울 五福齒科材料商會

金 碩 燦

서울特別市 中區 南大門路 5가 63-19

電話 (22) 2494

## 제일齒科器材商社

안 찬 영

서울 중구 남대문로 5가 6의 10

TEL (23) 4922 호산나빌딩 302호

## 東一齒科材料商會

李 泰 植

서울特別市 東大門區 淸涼里洞 172-5

TEL (96) 8519

## 東亞齒科材料商社

劉永爽 咸載植

서울특별시 중구 남대문로 5가 12의 6

(보성당금은방 4층) TEL (28) 9296

## 구강암의 X-線 소견

서울대 치대 방사선학교실

朴 兌 源

1962年 國際對癌聯合(U. I. C. C.)이 各 領域에 있어서 癌의 臨床的 病記分類에 T. N. M. 法을 採用할 것을 提案한 以來 各 領域에 對한 Cord No. 가 定해 졌으며 各 腫瘍에 對하여 T. N. M. 法에 依한 分類를 試圖하였다.

1963~1967年의 5年間의 試驗期間을 거쳐 68年부터 T. N. M. 法은 國際共通分類方法으로 使用되어 왔으나, 1974年 若干 改正되어 現在에 이르고 있다.

惡性腫瘍 特히 口腔癌을 診斷하는 데에는 여러가지 方法이 쓰여지고 있으나 X線을 利用한 方法과 病理組織學的方法 등이 主로 使用된다. Lip, Tongue, Gingiva, Buccal, mucosa, hard palate, floor of mouth 등 軟組織에 一次의으로 罹患된 경우, X線 만으로는 도저히 判斷하기 힘든 경우가 허다하다. 이러한 경우는 臨床的으로 視診, 觸診, 等과 病理組織學의 biopsy 가 重要한 診斷方法이라 하겠다. 그러나 上顎洞에 發生된 惡性腫瘍의 境遇에는 原發部를 開放시켜 視診할 수 있으나 視野가 좋지 않고 또 骨組織에 依하여 境界되어 있으므로 X線 film이 보다 效果的이라 하겠다. 一般的으로 Skull P-A, waters view와 Basal view, 3, 5, 7, 9cm의 Skull P-A tomogram과 正中面에서 부터 Lateral tomogram도 診斷에 相當한 도움을 주게 된다. tomogram은 惡性腫瘍의 病期를 判斷하는데 보다 效果的이라 하겠다.

初期의 malignant lesion은 齒槽突起를 侵犯하고 齒牙는 loosened되며 齒周疾患처럼 齒槽骨의 吸收를 認定할 수 있다. 보다 進行된 狀態에서 上顎의 境遇 廣範圍하고 全體的인 浸潤性 骨吸收가 나타나고 骨髓炎과 같은 moth-eaten appearance를 보여준다. 하지만 骨髓炎과 같은 腐骨現象이라든가 骨新生은 전혀 보이지 않는다. 骨이 破壞된 部位는 gray한 腫瘍組織으로 視

된다. 한편 下顎에서는 punched-out, scalloped한 독특한 像을 보여주며 骨新生이 전혀 없는 狀態에서 浸潤性 骨破壞像을 볼 수 있으며 正定的인 주위조직보다 若干 density가 증가된 tumor tissue를 發見하게 된다. 한편 良性腫瘍에서와는 달리 下顎齒槽管이나 下顎骨 下緣까지도 直接 破壞하는 양상을 觀察하게 된다.\*

## 口腔外科側面에서 본 口腔癌處置

서울대 齒大 口腔外科學敎室

金 宗 源

口腔癌의 處置方法에는 크게 大別해서 放射線治療, 化學物質療法 即 抗癌劑 投與 그리고 外科的 手術方法 등이 있다.

그러나 現今에 있어서 放射線療法과 抗癌劑의 投與는 口腔癌에서는 一般的으로 特効療法이 되지 못하고 다만 抗癌劑는 抗癌性이 多少의 效果가 있는 以外에 抗癌劑 自體가 放射線調査의 感受性 增加效果가 있을 뿐이며 더우기 이들의 투여조사는 手術前後에 補助的인 併加療法으로 오히려 많이 利用되고 있을 뿐이다.

따라서 限局된 早期發見癌에 있어서 成功的인 外科的 手術만이 가장 만족한 治療에 近似한 方法이라고 생각되며 이 手術에 對해서 우선 惡性度의 正確한 判斷, 選擇의 乃至 豫放의 切除의 必要 乃至는 可能性 判斷을 確定시켜 놓고 患者의 手術에 堪耐할 수 있는 健康을 測定하여야 할 것이며 代개는 患者의 年齡도 크게 問題視할 度도 있다. 다음으로는 腫瘍의 크기, 位置等을 考慮해서 手術方法을 選擇하여야 하며 이미 波及된 임파결절을 最大限 除去와 他部轉移의 可能性을 排除할 을 原則으로 하여야 할 것이다.

手術前後의 放射線 조사는 경우에 따라 手術自體를 容易하게 할 경우가 많고 手術後 繼續 患者의 健康, 再發如否를 把握함도 重要할 것이라 믿는다.\*

## II. 特別講演

### 診斷書가 가지는 法的 意義

법무부 법무실 법무과

검사 李相賢

진단서의 작성은 의료인에 부여되는 의무중에 하나이며 이는 법적인 판정에 있어 의학적 특수 판정기준이 요하는 경우, 대단히 중요한 의미를 갖는 것이다.

그러므로 작성에 있어서 절대 병상이외의 여하한 선입관이 작용될 수 없으며, 자구의 선정과 기록에 있어서도 철저하고 또한 명확하여야 하는 것이다.

이는 환자 일획의 오기로 인하여 유발되는 중대한 판단착오와 이에 따른 불합리한 판정에 대하여 2차적인 중요한 책임이 있는 것이다. 여러가지 경우에 따라 여러분의 질문에 답하여 짧은 시간을 활용코져 한다.

### 서 론

#### 【문답】 ① 의료과오란?

비정상적인 의학진료로서 야기된 예기치 않은 의료의 결과가 초래된 경우를 뜻한다. 고로 현대의학의 바탕에서 최선의 진료가 항상 모든 가능한 파오에 대하여 치과 의사를 보호할 수 있다.

#### ② 진단서 또는 검안서의 발부에 있어 수술료의 청구의 한계는?

모든 경우 가능한 권리이다. 현 사법부의 요구에 의한 경우, 이는 법정 수술료만이 지불되는 것이므로 충분한 수술료는 기대하기 곤란하다. 청구 및 수령은 할 수 있다.

#### ③ 의료과오에 대한 형벌의 기초는?

일반적인 치상인 경우는 피해자가 예기하고 있다가 손상을 입는 경우가 대부분이다. 예를들면 자동차에 의한 충돌사고는 피해당하기 직전, 또는 일반적으로 자동차에 대하여 피하하려는 의식하에서 일어난 사고이나, 진료인 경우 환자의 100% 신뢰속에 진료가 이루어지는 것이므로 피해자에게서는 전혀 다른 발생된 결과가 되므로 보다 큰 형이 가해져야 한다는 것이 일반적인 현 추세인 것이다.

④ 피해자가 호소하는 비상식적인 동통 또는 사고 상황에 대한 진술의 진단서에서 어떻게 취급되어야 하나?

의사가 진료에 직접 관여되지 않는 이야기를 기록할 필요는 없는 것이며, 동통 또는 관여증상의 호소에 대하여는 환자의 진술 또는 주장이라고 기록하면 될 것이다. ※

### Rh 형에 따른 血液分類와 齒醫學에서의 諸問題

延世大 醫大

教授 李三悅

Rho 또는 D라고 하는 적혈구 항원은 Landsteiner 와 Wiener가 1940년에 발견한 것이며 이항원을 가진 Macaca rhesus라는 원숭이 적혈구의 토끼면역 혈청과 응집을 일으키므로 그 원숭이의 이름을 따서 Rh형이라 하게 되었으며,

Anti-Rho(D)에 대하여 백인은 85%, 흑인은 95%, 동양인은 99.3%의 양성율을 나타내고 있다. Rho(D) 이외에도 여러개의 관련항원이 있으나 임상에서 가장 의의가 큰것은 Rho(D)이므로 일반적으로 Rh 양성이라는 의미는 Anti-Rho(D)에 대하여 응집을 이르는 혈구들의 의미하는 것이다.

그러나 수혈에 관련하여 검사하는 항혈정으로는 Anti-D, C, E, c, e.의 5가지가 이용되고 있는 현실이다. ※

### 蘇聯의 齒科事情

日本國 松風陶齒製造(株)

社長 松風愼一

1974年 8月 日本덴탈쇼一, 1974年 6月の 蘇聯保健省 主權의 世界醫療器材展에 出品하기 爲하여 모스크바에

서 3회 延 40日間 滞在한 關係로 이에 蘇聯의 齒科事情을 見聞한 것을 記述하려 한다. 蘇聯은 15個 共和國으로 構成되어 100以上の 移民族國家로 廣大한 國土, 그리고 地域의 差異 또한 크므로 全國의 齒科事情을 把握한다는 것은 到底히 不可能하므로 내가 記述하는 것은 어디까지나 모스크바에서의 見聞이라는 것을 事전에 말해 두고자 한다.

(1) 蘇聯의 齒科大學 制度

第2次世界大戰後 齒科醫의 不足을 補充하기 爲하여 3年制專門學校가 設置되었으나 이 專門學校도 漸次 廢止되어 現在는 36個大學에서 齒科醫의 養成으로 每年 千名의 齒科醫師를 輩出하고 있다.

齒科醫療는 6年制大學을 卒業한 齒科醫와 3年制專門學校를 卒業한 齒科醫師에 依하여 行해지고 있으나 前者를 가르켜 “스토마토로지스트”(口腔醫), 後者를 “덴티스트”라하여 待遇面에서도 區別되어 있다. 1971年 現在 “스토마토로지스트”는 4萬 2千 “덴티스트”는 5萬 2千으로 나타나 있다.

蘇聯保健省의 主任 “스토마토로지스트, 이코리－엘모라니프 教授는 「스토마토로지스트는 單純히 齒牙를 治療하는 醫師일 뿐 아니라 高度의 技能을 가진 專門醫이어야하기 때문에 그들은 人體에서 發生하는 많은 “프로세스”와의 相互關係等도 理解하지 않으면 안된다. 따라서 좁은 分野의 口腔學問題를 갖고 5年間의 實習은 一般臨床知識의 實習과 結合되어 있다」고 말하고 있었다.

國家試驗에 合格한 者는 最低 3年間 國家가 指定한 場所에서 勤務할 義務를 가지며 主로 變두리 地域에서 診療에 從事하게 된다.

(2) 醫療施設 및 診療

蘇聯의 醫療는 完全國營이다. 그리고 “모스크바”에서

는 市內를 一定人口로 地區割하여 其一地區마다 第一線診療機器로서 總合한 診療所가 設置되어 있으며 그 위에 總合病院, 專門病院, “사나트롬” 등의 施設로 組織 配置하여 豫防, 治療, “아프터케어” 등의 總合診療를 地區內에서 行할 수 있는 體制가 되어있다. 따라서 地區內의 住民은 그 地區內의 診療所에 登錄되어 있으므로 自由롭게 醫師를 選擇할 權利 또한 없다.

(3) 醫科와 齒科

醫科와 比較하면 齒科의 發展은 뒤지고 있다. 都會地와 邊地의 診療所間의 格差 또한 甚하게 나타나 있다. 弱點인 齒科醫療에 對한 것도 漸次 力點을 두고 있는 것같기도 했다.

(4) 蘇聯에 있어서의 齒科器材

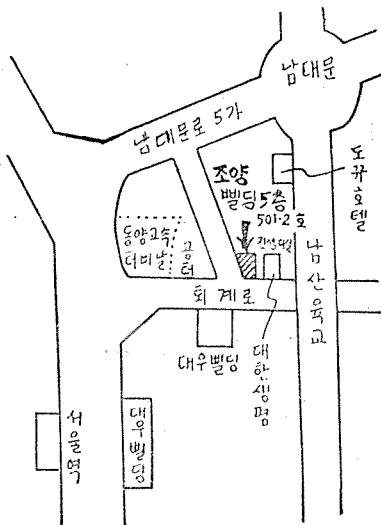
最低齒科診療에 必要한 器材는 大體의 으로 갖추어져 있었다. 그러나 陶材作業 “네탈본드” 등의 高級治療는 極히 一部の 診療所에서 行해지고 있었으며 그 器材의 大部分이 輸入品이었다. 一般의 으로 日本과 比較하여 相當히 낮은 “레벨”이었다.

齒科器材의 研究는 “모스크바”에 있는 蘇聯齒科中央 研究所에서 行해지고 있으나 專門醫의 研究員 또한 적어 水準이 낮았었다.

器材의 質的向上이 今後의 큰 課題라고 생각되었다.

(5) 蘇聯醫療의 問題點

- ① 齒科醫, 診療所의 質的인 格差의 “레벨업”
- ② 醫療從事者가 公務員이므로 이에 따라 惹起되는 官僚化, 찌러리멘타
- ③ 보다 낮은 醫療를 求하는 國民慾求에 對한 對應策\*



京福齒科技工所가 下記 場所로 移轉하였기에 우선 紙面을 통하여 移轉人事드리오며 아울러 格別한 指導와 鞭撻을 바랍니다.

京福齒科技工所

KYUNG BOK DENTAL LAB.

서울 中區 陽洞 62-23 <조양빌딩 501~3호>  
대체계좌 서울 525824

TEL (24) 4144 (22) 1393

### Ⅲ. 一般講演

#### Endodontic field에 있어서의 최근동향

서울大 齒大 保存學敎室  
윤 수 한

deep-seated caries에 있어서 soft dentin을 완전히 제거함으로써 pulp가 exposure될 위험성이 있을 경우에 pulp를 exposure시키더라도 soft dentin을 완전히 제거하는 방법과 caries dentin의 심층부위 (deep layer)를 남겨두고 filling하는 방법으로 구분할수 있는데 최근에는 caries dentin의 deep layer는 무균상태이므로 심층부는 그대로 남겨두고 indirect pulp capping을 해주는 것이 좋다. acute abscess시의 pain control과 healing 목적으로 root canal opening과 더불어 trephination을 해주는데 이것은 cortical bone안쪽의 cancellus bone내에 exudate가 고여있을때 동통을 경감시키고 drainage를 위해서 heavy punch를 사용하여 involved root apex부위의 cortical plate를 뚫어주는 술식을 말한다. apex가 미완성이고 non-vital인 치아에 있어서는 osteodentin 또는 hard substance로 미완성의 root apex를 완성시키고자하는 술식을 apexification이라고 하는데 이때 사용되는 약제는 calcium hydroxide paste이다. 그리고 endodontic surgery에 있어서 apical region이 적을 경우에는 apicoectomy로 치아를 보존할수 있으나 명소가 상당히 클 경우에는 실패하는예가 많은데 이때는 intubation을 해준다. 즉 근단부 병소가 큰경우는 병소를 완전히 제거하고 fistula 속에 plastic tube를 삽입하여 연조직을 suture해주면 tube를 통해서 exudate가 계속 빠져나오므로써 bone surface에는 granulation tissue가 신생되어 healing이 된다. \*

×	×	×	×	×
	×	×	×	×
		×	×	×
		×		×

#### 소아치과 영역에서의 아동심리학

서울대 치대 소아치과학교실  
우 원 섭

최근 小兒의 치과치료에 있어서 심리학적 견해에 대한 관심도의 놀랄만한 증가와 더불어 실제 임상에서의 보다 효율적인 적용이 요청되고 있는바 필자는 여기에 몇가지 psychological principles을 Dental practice에 적용한 예를 들어 보기로 하겠다.

#### Orality

많은 정신분석학자 및 심리학자들은 아동들의 치과에 대한 공포심이란, 일찌기 Freud가 주장한 personality의 가장 원시적인 stage인 orality와 관련지어 설명한다. 즉 구강에 대한 치료는 personality의 기본이 되는 무의식층에 대한 공격이 되기 때문에 결과적으로 아동은 비합리적이고 비이성적인 반응을 나타낸다고 한다.

#### Establishing Rapport

아동의 심리적 문제를 다루는데 있어서 가장 기본이 되는 것은 먼저 아동에게 충분한 관심을 가져야하며 이로써 아동과 치과의사 사이에 positive relationship을 수립하는 것이다. 이는 마치 psychotherapist가 처음에 적잖은 시간을 배정하여 games이라든가 피상적인 대화를 통해 유익한 관계를 이룩한 다음 차츰 personality의 보다 심층에 접근해 들어가는 이치와 같다.

#### Transference(전사)

이는 환자와 술자 사이의 관계가 발전함에 따라 아동은 흔히 그가 그의 양친에게 느끼는 것과 동일한 감정을 느끼게 되는 것을 말한다.

#### Technique

Management technique에 있어서도 psychotherapy의 견해를 도입 할 수 있는 비 소위 non-directive

therapy가 그일제로 이는 한마디로 아동이 슬자에게 나타내는 감정을 슬자는 수용하며 이를 반영하는 것을 말한다. 예를들어 공포에 차 있는 아동에게 “이까짓 Drill 무시워 하지마”라고 말하는 대신 “이 Drill은 이상한 소리가 나기 때문에 처음엔 아마 조금 무섭게 느껴질 거야”라고 말 함으로써 아동이 느끼는 감정을 피하거나 무시하기 보단 오히려 아동의 감정 있는 그대로를 솔직히 포용하고 설명 해줌으로 아동으로 하여금 공포의 대상을 이해하고 이에 도전 할 수 있는 능력을 갖도록 격려해 줄 수 있게 된다. \*

## Rapid Palatal Expansion

연세대 치대 교정학교실

유 영 규

이는 Skeletal Class III malocclusion과 anterior cross-bite을 가진 12세 여자환자를 치료하는데 사용한 Rapid palatal Expansion의 사용방법과 그증례보고를 겸해서 기술하는 바이다.

우선 환자를 선택하는데 있어서 Cephalometric Analysis와 Denture Analysis를 정확히 함으로서 그 선택의 범위는 넓어질수 있으며, 또한 선택의 범위가 좁아지기는 하지만 다만 Dentureanalysis 만으로도 용이하게 환자선택을 할수 있으며 그 사용방법은 매우 간단하여 누구나 용이하게 사용할 수 있고, 그 사용후 다음과 같은 결과를 얻을수 있다.

- 1) 나이가 어린환자일수록 보다 좋은 반응과 결과를 얻을수 있다.
- 2) Cephalometric X-Ray上에서 Apoint는 전하방향으로 이동된다.
- 3) 짧은기간동안에 상악골의 폭경을 증가시키고 anterior crossbite을 교정 할수가 있다.

## “齒石의 血型物質에 關한 研究”

A Study on Blood Group Specific Substance in the Dental Calculus.

延世大 齒科大學

金 鍾 悅

體液 또는 排泄物에 自己血型과 같은 血型物質을 분

泌하는 分泌型과 分泌치 않은 非分泌型의 두가지 型이 있음은 이미 밝혀진 周知의 事實이거나 唾液胃液 精液 乳汁 膽液 等 人體 分泌物 및 排泄物 以外에도 骨組織과 齒牙等의 硬組織 나아가서 齒石 및 補綴物等에서도 血型物質이 證明된다는 報告를 많은 外國의 文獻을 通하여 볼 수 있으며 國內에서도 이에 關한 研究業績을 數編列學할 수 있다. 이러한 研究結果들은 廣範圍하게 應用되어 왔으며 特히 社會醫學, 社會齒醫學으로서의 法醫學 및 法齒學의 으로 큰 比重을 점하고 있어 科學搜查業務에 公헌한 바 큰 것이다. 法齒學의 核心的 課題가 個人識別鑑定이라고 할 수 있겠으며 齒科分野의 鑑定物이 耐久性 耐酸性 耐熱性等이 가장 優秀한 點을 감안할 때 齒科學의 鑑定物로 부터 많은 科學搜查 資料를 얻고자 하는 努力은 價値가 있다고 보겠다. 이에 있어 法齒學的 硬組織에서의 血型判定에 關한 業績이 國內에는 아직 별로 發表된 바 없으므로 演者는 法齒學實務에 종사하는 한 사람으로 興味를 갖고 本 研究를 試圖하고 吸着試驗法과 二重結合法을 適用하고, 齒石에서 A.B.O.式 血型判定에 多少의 知見을 얻은 바 있어 이에 그 要旨를 報告하는 바이다.

## 能率的인 支臺齒 形成法

경희대학교 치과대학

崔 富 昂

치과 보철의 기본목표는 상실된 구강의 기능회복, 구강내에서 발생하는 여러가지 force의 조절로 주위조직과의 조화를 이루게하고, 구강위생상태를 향상시켜 전강을 유지 함으로서 새로운 질환을 예방하는 것이다.

이러한 기본목표를 위한 보철물에는 여러가지 종류가 있으나 이중에서도 가장많은 경우가 Crown이나 Bridge로 이의 성공을 위하여는 다음 3가지 조건을 유의 하여야 한다.

### 1. 지대치 형성시의 치질삭제량

형성시 각부위의 삭제량은 각치면의 기능과 지대치의 필요조건 및 보철물의 재료등에 의하여 결정되며 생활치수인 경우에는 치수질환도 밀접한 관계를 갖고 있다. 특히 심미적인 면을 충족시키기 위한 협면부(Buccal Surface)의 Shoulder형 margin을 형성 할 경우에는 형성된면에서 부터 치수까지의 거리가 문제가 되며 때로는 지나친 삭제에 의한 치수노출의 위험도 있는 것이다.



## 2. 보철물의 삽입방향과 유지형태

이것역시 치질삭제량과 밀접한 관계가 있으며 이는 먼저 보철물 자체의 삽입 방향을 결정하고 이방향에 평행하게 지대치의 Axial Wall(軸壁面)을 형성하여 유지형태를 부여 하여야 한다. 보철물의 최초의 삽입방향의 결정은 원칙적으로 近心傾側 隅角部에서 결정한다.

## 3. 지대치 및 보철물의 margin

보철물의 성공을 좌우하는 요소중의 하나가 margin의 적합성으로 이는 보철물의 형태및목적에 따라 치질삭제량에 밀접한 관계를 갖게된다. 이상적인 margin이 보철물을 위하여는 먼저 필요한 margin의 형태와 이에 알맞는 형성법을 이해 하여야 하며 이러한 margin에는 보철물과 치면이 서로 직각으로 접촉하는 But joint (Showder)와 사면으로 접촉하는 Ship joint(Bevel)가 있다. Butt joint는 보철물의 margin이 두껍기 때문에 적합시에 burnish등과 같은 조작이 어렵고ship joint는 치아에 접촉하는 보철물 margin의 끝 부분이 얇기때문에 burnish등의 조작에 의하여 치면에 완전히 적합시킬 수가 있다. 따라서 jacket crown을 제외한 금속의 margin은 ship joint인 Bevel이나 chamfer의 형태로 형성하여야 한다.

이와같이 지대치를 계통적이고 정확하게 형성하기 위하여 사용하는 삭제기구(Cutting Instrument)는 다음과 같은 조건에 알맞는 것을 선택하여야 한다.

- (1) 형성목적에 알맞는 형태나 크기의 Bur 및 Diamond Point의 선택
- (2) 형성에 필요한 깊이나 길이를 동시에 삭제할수 있는것.
- (3) 형성시 치질의 삭제량을 쉽게 식별 할수 있을것
- (4) margin의 형태와 형성부위가 명확하고 연속적 일것. \*

## Unrepositioned Flap Operatione

서울대 齒大

孫 性 熙

수술목적; 上頰 前齒部 唇側 部位이나, 기타 특정 부위에서 치주낭이 mucogingival Junction까지 involve 되고 염증성 치은의 비단 형태가 있을 경우, Apically Reposition flap Operation 같은 수술 술식을 시도할 경우 치은의 퇴축을 가져오며 심미적으로 좋지 않은 결과로 가져오게 된다. 이러한 심미적인 결과를 조절하면서 결체조직의 치아면 재부착을 시도하기 위한 술식이 上記 술식의 목적이라 하겠다.

수술술식;

- 1) 치은면에 internal Bevel incision을 가하거나 치은열구 내측에 incision을 가하게 된다.
- 2) flap은 골막과 함께 치조골에서 분리시켜 시술에 편리한 量만큼 만든다.
- 3) 치아면 및 flap 內面に 부착된 만성염증성 조직이나 상피증식증을 제거한다.
- 4) root planning을 Curett으로 시행한다.
- 5) flap을 원상태로 놓는다,
- 9) flap의 변연부를 맞춘후 봉합한다.
- 7) Telfa를 수술부위 치은면에 놓는다.
- 8) Surgical Peiodontal Pack을 수술 부위에 접촉시킨다.
- 9) 수술 1주일후 Pack 및 봉합사를 제거한다.

결론; 이 수술 방법은 상악 및 하악 전치부 순측의 만성염증성 치주질환으로 인한 치주낭內 염증성 조직의 침윤 및 상피증식으로 인한 치은의 病的인 치아면 이개 상태를 上記 술식을 통하여 건강한 상태로 치은에 부착시켜 결체조직의 재부착 및 치은의 원형을 보존하므로서 심미적으로 보다 좋은 결과를 얻기 위함이다. ※

## IV. 테블크리닉

### [1] THE CROZAT REMOVABLE APPLIANCE

소속 : 서울大 齒大 矯正學教室

성명 : 梁源植, 李成馥, 金重基, 姜弘求

내용 : 1915년 최초로 개발한 Removable Orthodontic Appliance이다.

현재 흔히 쓰이는 Plate Type의 Removable Appliance와 비교할 때 異物感이 적고 治療期間중 容易하게 Adjustment할수 있으며 治療後에도 最初의 Appliance를 Retainer로써 使用할 수 있다.

Crozat Appliance는 Clasp, Body Wire, Buccal Extension, Lingual Arm Occlusal Rest, High or Labial Wire 등 통상의 Removable Appliance에서는 볼 수 없는 獨特한 構成과 型態를 取한다.

이장치는 製作上 高度의 技術과 正確性이 要求되나 약간의 Training으로 훌륭한 裝置를 容易하게 製作할 수 있는 利點이 있다.

Malocclusion의 Correction과 이 Appliance의 使用法을 充分히 理解한 後면 거의 모든 形態의 不正咬合을 矯正할 수 있는 것이며, 特히 Mixed, Dentition시에 Arch Development, Alveolar Bone Growth를 자극하고, Deep Overbite, Crossbite, Curve of Wilson curve of Spee 등을 改善시켜 주며, 個個의 齒牙가 Muscle Eunction에 調和를 이루며 配列하도록 하며, TRUE Centric Relation을 유지하게 하므로서 良好한 審美的, 機能的 結果를 얻을수 있도록 한다.

이러한 點들을 考慮할 때 Crozat Appliance는 臨床的으로 널리 應用되어야 할 價値가 있는 것으로 생각 된다.

### [2] Cusp Fossa

소속 : 서울大學校 齒科大學 補綴學教室

성명 : 金英洙, 조인호

내용 : 과거에 crown을 조각할 때에 연화나 wax를 교합시켜 치과의사나 기공사가 자기의 idea대로 모양을 갖추어 주는 것이 일반적인 방법이었다. 따라서 가장 중요한 교합면의 ridge 및 groove의 방향, 교두높이, fossa의 깊이 상악전치의 설측

요면이 하악운동에 조화되지 않을 뿐더러 시행착오법적인 금속 구조관의 직합과정에서 교합면은 또다시 파괴되어 자연치아의 이치와는 전혀 상치되지 않는 형태를 취하게 될 뿐더러 시적시의 조정시간과 조각시간이 많이 낭비되어 왔다.

치아교합면이 왜 특정한 형태를 가져야 하는가 하는 세부구조의 기능적 의미를 먼저 이해하고 또한 하악운동과 주위조직의 해부생리, 병리등의 기초지식을 배경으로한 가장 이상적인 교합을 이루어 줄수 있는 조각방법이라 할수있다.

이 방법은 형태학적으로나 기능적으로 완전무결한 치아 교합면을 조각해 낼수 있는 방법으로써 고안되어 현재 미국에서 활용되어 오고 있는 방법으로 cusp-fossa 기능조각법이 소개되고 있다.

이 방법은 wax를 첨가하는 방법이 조직적으로 되어 있어 교합면의 해부학적 형태를 한요소씩 축조하여 이루어 주는 것으로 태생기에 치아가 발생하는 자연적 순서를 모방하고 있다.

이 방법에 의하면 제작된 crown 마모되지 않은 자연치아의 형태대로 재생되며 특히 하악기능에 완전조화되고 또한 과거의 조각 방법보다 더 정확하고 더 빨리 조각할수 있으며 장착후 교합면 초질이 거의 없는 장점을 가지고 있다.

(齒協會誌 12권 7, 8호 參照)

### [3] Jarabak Technic에 의한 Cl II malocclusion의 진단 및 치료

소속 : 연세대학교 치과대학 교정학교실

성명 : 이명숙, 오천석, 박영철

내용 : Cl. II malocclusion의 진단과 치료과정을 Slide 및 Dentiform 상에서 순서대로 보여줌.

(※ Heacl-gear의 여러 형태도 아울러 보여줌)

### [4] Surgico-Orthodontic Therapy를 요하는 Cl III malocclusion의 진단 및 치료

소속 : 연세대학교 치과대학 교정학 교실

성명 : 이명숙, 오천석, 박영철

내용 : Skeletal Cl III malocclusion의 감별진단과 외과적 처치와 교정치료의 과정을 Dentiform상에서 보여줌.

過程과 相異한 點이 있어 이를 전시하여 熟知시키고자 한다.

## [5] Systematic Tooth Preparation

경희대학교 치과대학 보철학교실

한 무 현 · 최 부 병

Extracoronal tooth Preparation時 支台齒와 修復物의 關係에 있어서 다음 3가지 條件을 만족 시켜야 한다.

### 1) 各 齒面의 削除量

齒面을 削除할때 齒髓露出의 可能性을 고려해야하며 臼齒의 境遇 上顎 第一大臼齒의 近心頰側隅角部가 齒髓露出의 위험성이 제일크다.

### 2) 修復物의 插入方向과 支台齒의 保持形態.

修復物의 插入方向은 前齒에서는 mesio-labial line angle, 臼齒에서는 mesio-buccal line Angle에 準하여 決定하며 그理由는 齒牙의 長軸이 내게 近心으로 傾斜되어 있고 또 이部位는 術者가 直視할수 있는 部位이기 때문이다.

持台齒의 保持形態는 相對하는 axial surface로 平行하게 해줌으로서 얻으며 臼齒의 境遇 Height of Contour下方의 齒頸側 axial surface를 그 相對하는 axial surface와 平行하게 해주고 mesial, distal surface를 平行하게 해주면 좋은 保持形態가 된다.

### 3) 持台齒와 修復物의 margin

margin을 gingival margin下에 위치 시키는 境遇에는 gingival margin 下 0.5~1.0mm에 위치 시키며 齒齦緣上에 위치 시키는 境遇에는 다음 條件에 맞게 위치 시킨다.

- ① 審美的인 條件
- ② Occlusal force에 대한 條件
- ③ 衛生에 關한 條件

## [6] Non-precious metal을 利用한 Bonded porcelain Veneer Bridge의 제작

소속 : 서울대학교 치과대학 補綴學教室

내용 : 現今 齒科臨床에서 널리 利用되고 있는 metalceramic restoration은 貴金屬의 不足으로 因하여 점차 卑貴金屬系合金의 利用度가 增加하고 있다.

卑金屬系合金은 物理的 性質에 있어서 貴金屬系合金보다 優秀하나 燒成過程 中 處理如何에 따라 Bonding Strenth에 至大한 變化를 가져오며 frame desingn등 貴金屬系 合金을 利用한 製作

## [7] 치과임상에서 사용되는 3가지 기본 핀

소속 : 연세대학교 치과대학 보철학교실

내용 : 현재 치과임상에서 널리 사용되는 ① Cemented pin ② Friction Locked pin ③ Self threaded pin 이상 3가지의 기본 pin을 임상에서 사용할때 pin과 pulp, pin의 dentin속에서의 유지력, oin에 대한 수복재료의 유지력에 관하여

## [8] A case of the overdenture

소속 : 가톨릭의과대학 치과학교실

내용 : Removable partial denture를 유지시키지 못한 수개의 잔존치, 충치심한 하악양측 견치와 periodontal condition이 불량한 우측지치 및 좌측제대구치를 발치하지 않고 변형시켜 이용하므로써 충치의 stability 강화, retention증진, tactile sense의 개선 내지는 치조골의 보존등의 목적을 위한 overdenture의 1예

## [9] Rectangular wire의 조작술식에 관한 이모 저모

소속 : 경희대학교 치과대학 교정학 교실

성명 : 김일봉, 정규림, 제한봉, 양수형, 신미애  
내용 : rectangular wire는 round wire와는 달리 4각형의 wire이고 또한 force가 Heavy하기 때문에 wire bending時에 세심한 주의가 요망되며 또한 그 조작술식에도 고도의 정확성과 정밀성이 요구되는 것이다. 따라서 현재 널리 사용되고 있는 여러가지 rectangular arch wire에 대한 wire bending의 方法과 그 조작술식 및 작용을 대략 설명하고자 한다.

- 종류 : ① Ideal arch with 1st order bend
- ② Ideal arch with 2nd order bend.
- ③ Combination loop archwire
- ④ Sectional archwire
- ⑤ Squeezing loop arch coil
- ⑥ Double delta space closure arch wire
- ⑦ Finishing arch wire
- ⑧ Utility arch wire

## [10] AUTOMATIC THERMOTROI CASTING SYSTEM에 의한 보철물 기공에의 응용

소속 : 서울대학교 치과대학 보철학교실

성명 : 장 익 테

내용 : 보철물 기공과정에서 Automatic Thermotroi Casting System을 이용함으로써 고도의 정밀한 기공은 정확한 Casting에 있으며 이 정확한 Casting을 Jelenko사 제품인 Automatic Casting Machine이 해결할 수 있게 되었다. 또한 무탄소 무 gas상태에서 용융되는 귀금속은 낭비가 전혀 없고 고유한 금속성질을 Casting Body에까지 보유되도록 설계되어 있다.

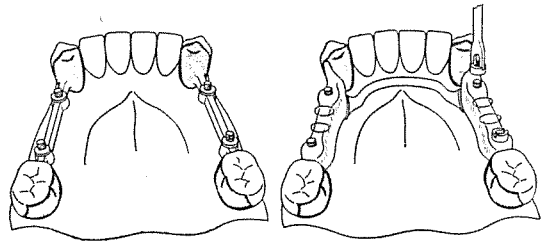
위시하여 세계 46개국에서 널리 이용되고 있으며 이 Attachment는 Button식이므로 유리단(Frie-end) Case, 근면판이용, 고정 Bar, Implant 등 운영범위가 대단히 넓은 Attachment이다. 20여년간 임상상으로 실증된 CEKA Anker는 자유수직이동, Hinge Movement하며 지대치에 거의 압력이 가지않는 Strees Breaker Attachment이다. 또한 단순한 형태이나 우수한 유지력과 견고한 Male Pin이 나사식이므로 교환을 간단히 할 수 있으며 평행관계에 있어서 지나친 신경을 쓸 필요가 없고 술자는 조작이 간편하다. 특히 New CEKA Anker는 Metal Frame Chromium Cobalt와 Soldering 없이 연결할 수 있고 OLC-EKA는 Non Precious Metal에도 응용할 수 있으므로 경제적이기도 합리적인 가장 이상적인 Attachment이다(그림 참조).

## [11] 寶城齒科鑄造用合金의 臨床適用

소속 : 서울대치대 보철학교실

성명 : 김 인 철

— 초록색략 —



## [12] ATTACHMENT

소속 : 변도엽치과의원

성명 : 변 도 엽

내용 : CEKA Attachment는 현재 미국, 서독, 일본을

\* Ceka System에 대한 16mm 영화상영함 (20분간)

## □ 토 막 지 식(해외단신) □

미국 齒政會 (ADPAC, action는 American Dental Political Action Cowittee)는 1975년도의 사업에 소요될 예산 \$220000를 확보하고 치의학의 발전과 국민구강 보건 향상에 기여될 새로운 정책적인 방침을 기획하고 있다.

ADA는 월남 피난 치과의사에 대한 면허교부 문제를 연구 조속한 시일내에 미국에서의 치과의료 행위를 허가할 방침을 확정 정부에 건의 중이다.