

# Direct Bonding System (D. B. S.) 및 Resin Bracket을 사용한 Maxillary Alveolar Protrusion의 矯正例

高麗大學校 醫科大學 齒科學教室

劉 英 世

## A CASE REPORT OF MAXILLARY ALVEOLAR PROTRUSION TREATED WITH DIRECT BONDING SYSTEM AND RESIN BRACKET

Yung Sei Yoo, D.D.S., M.S.D., Ph.D.

Department of Dentistry, College of Medicine, Korea University

### I. 緒 論

E. H. Angle이 edgewise system을 創案하여 矯正施術에 있어 劃期的 轉機를 이룩한 以來 edgewise mechanism은 Strang, Tweed, Brodie等에 依하여 점차 改善되어 現在の 狀態로 安定되어 왔다고 思料된다.

Edgewise system도 Angle의 死後 많은 變革을 겪고 Tweed等은 拔齒論을 主張하고 나서는 한편 Begg는 새로운 矯正術中 하나인 Begg technic을 考案 해 내기에 이르렀으나 장기간이 경과된 現今에 이르러서도 edgewise technic이 現代矯正術의 基礎를 이루고 있음은 周知의 事實이라 하겠다.

그런데 edgewise technic에 있어서 가장 重要하며 基本이 되는 band forming에 관하여 一考하여 볼때 다음과 같은 問題점이 惹起되고 있는 것을 발견할 수 있다.

- (1) Metal band 제작에는 高度의 熟練된 technic이 要求되고 있다.
- (2) Band제작에 시간이 많이 걸린다.
- (3) Band제작시에 患者에게 pain을 준다.
- (4) Band setting 후에 齒牙周圍 組織에 주는 損傷이 크며 不潔로 인하여 齲蝕症 및 齒周疾患에 罹患되기 쉽다.

以上の metal band의 短點을 補完하기 爲하여 많은 연구가 先學諸賢<sup>2) 3)</sup>에 의하여 이루어져 왔으며 最近에는 먼저 齒牙表面을 磷酸으로 脫灰시킨 後 齒面に 直接 bracket을 接着시켜 治療하는 Direct Bonding System

(D. B. S.)에 의한 矯正法이 전세계 矯正界를 風靡하고 있다. 그중에서도 resin製 bracket의 接着方法은 審美的인 面에서 一層 一石三鳥의 效果를 거두고 있는 實情이며 D. B. S.는 이미 我國의 矯正臨床에 導入되었으나 D. B. S.에 의한 症例報告는 아직 國內에서는 없었던 것으로 思料된다. 이에 著者는 日本 東京醫科齒科大學齒學部 矯正學教室에 留學中 同大學에서 研究, 開發한 resin bracket 및 새로운 bonding材를 使用하여 治療한 Angle 氏 class I malocclusion의 一矯正例를 報告하는 바이다.

### II. 症 例

Case No. 5402 菊地浩一

初診時 10歲 4個月, Hellman dental age III B의 日人男兒로서 上唇部前突 및 齒列不正을 主訴로 하여 來院하였다.

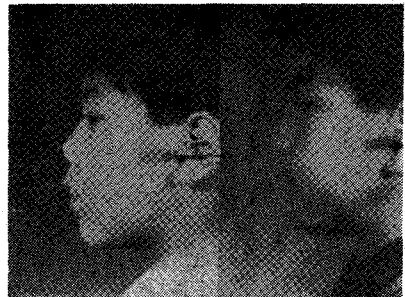

그림 1. 顔面寫眞(左: 治療前, 右: 治療後)

家族歷：特記事項無

既往症：全身의 病歷은 別無하며 過去 1|1間에 過利齒가 있었던 것을 近處 齒科에서 拔齒한 經歷有.

現 症：口呼吸의 習癖이 있고 扁桃腺의 swelling이 甚함.

全身所見：體格, 身長共히 undergrowth (-1.S.D.)

顏貌所見：上唇部前突이 甚하며 입을 늘 벌리고 있다.  
(口呼吸의 習癖 및 唇部肌肉의 弛緩)

口腔內所見：第 1大臼齒關係는 若干의 分岐點은 있으나 Angle氏 I級으로 看做하였다.

5)의 rotation, 15)의 rotation 및 linguoversion, E

의 殘存.

石膏模型所見：① deep over bite (5.5mm) 및 over jet (左 6.0mm, 右 9.5mm).

② Curve of Spee. (左 0.5mm, 右 1.5mm)

③

	Dental Arch		Basal Arch		齒冠幅 徑總和
	幅徑	長徑	幅徑	長徑	
上	-1S.D.	+3S.D.	-1S.D.	平均	+1S.D.
下	-1S.D.	+1S.D.	平均	-2S.D.	+1S.D.

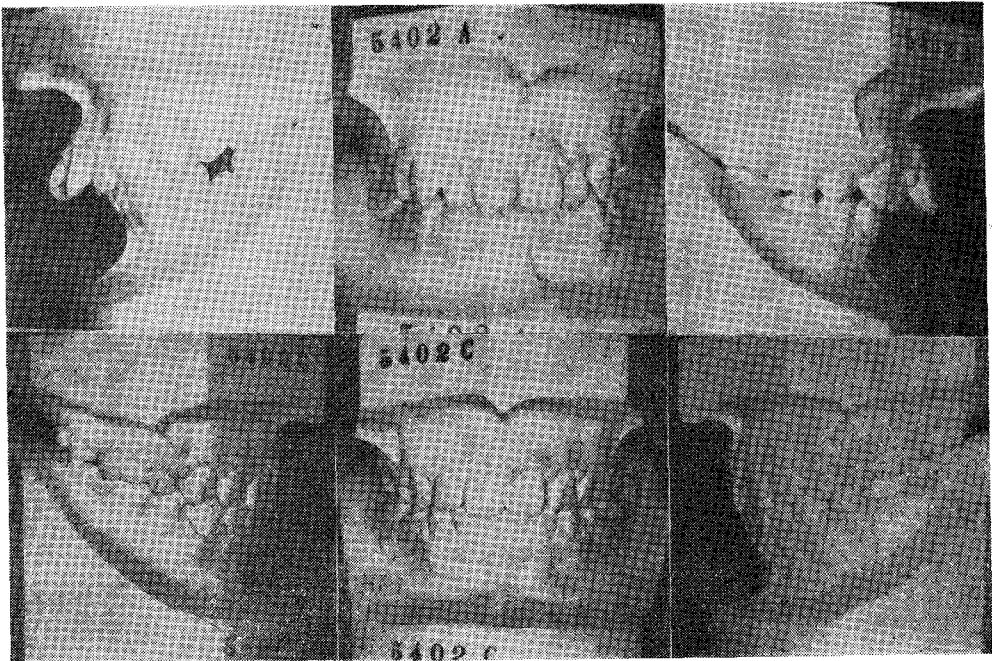


그림 2-1. 石膏模型(上端：治療前, 下端：治療後)

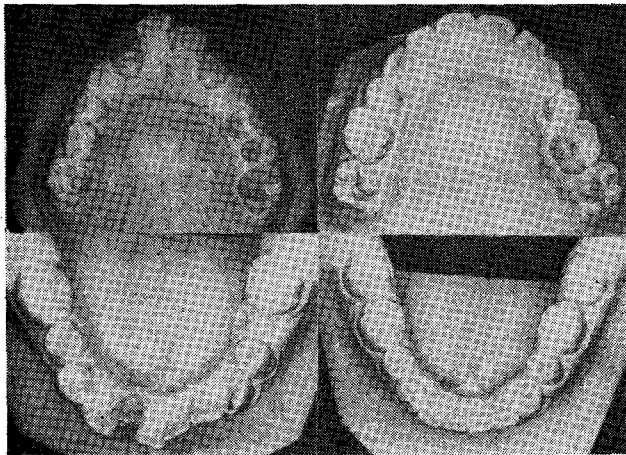


그림 2-2. 石膏模型(左：治療前, 右：治療後)

Cephalo所見：① B의 後退(-2 S.D.)

② Mand. pl.이 +1 S.D., Gonial A.이 +3 S.D.로서 vertical growth의 傾向이 強한것으로 思料됨.

③ 上顎前齒의 甚한 唇側傾斜(+4S.D.)

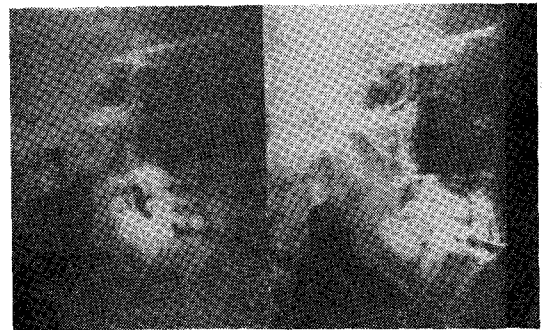


그림 3. 頭部X線 側貌寫眞(左：治療前, 右：治療後)

Orthopantomograph

- ①  $\frac{345}{345}$  : 齒根端未完成中
- ②  $\frac{8}{8} \left| \frac{8}{8} \right.$  : tooth germ在中

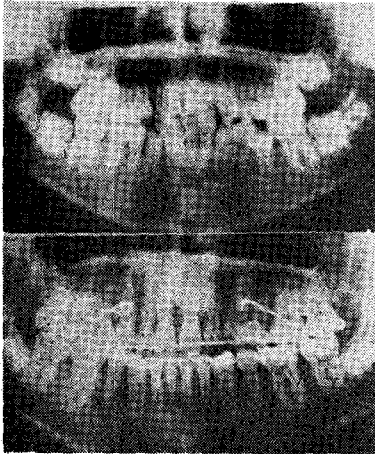


그림 4. Orthopantomograph(上: 治療前, 下: 治療後)

診斷 및 治療方針

第1大白齒關係에 다소 模糊한 點은 있으나 Angle氏 class 1의 上顎齒槽性前突症例로 看做하고 治療를 進行하였다.

治療方針은 먼저  $\frac{E4}{4} \left| \frac{4}{4} \right.$ 를 拔去한 後 上顎에 plate, 下顎에는 lingual arch를 裝着하여 5]의 萌出까지 待期키로 하였다. 5]의 萌出後에는 上顎에 head gear를 使用하여 edgewise technic의 通法에 따라 治療를 進行하고  $\frac{6}{6}$ 을 除外한 全 齒牙에 resin bracket을 direct bonding한다. ( $\frac{6}{6}$ : metal band)

治療經過

(1)  $\frac{6}{6}$  banding 및 resin bracket bonding후 .014'' round wire로 levelling開始.

上顎에 Kloehn type cervical headgear (500gm 정도)를 裝着하였다.

下顎에서는 3]의 distal driving.

(2) .016'' round wire로 levelling을 繼續하며  $\frac{3}{3}$ 의 distal driving.

(3) 3]: axial control

(4) 上顎: 下顎의 正中線에 上顎을 맞추기 위해 左側에 傾斜headgear開始.

下顎: .016'' x .022'' ideal arch wire.

(5) 上顎: .018'' x .022''로 change.

$\frac{5}{5}$ : cross elastics.

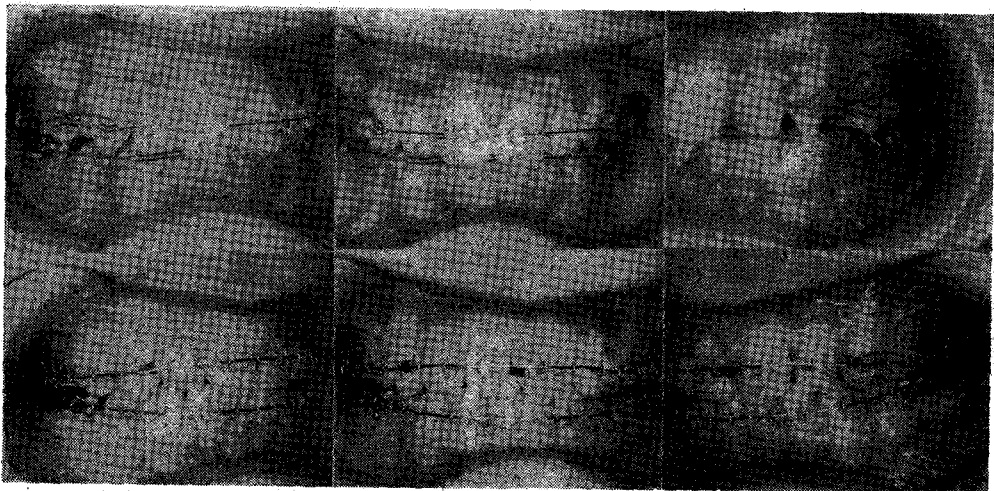


그림 5-1(上). .016'' elgiloy green에 의한 levelling 및  $\frac{3}{3}$ 의 distal driving

(Resin bracket 依用中)

5-2(下). Ideal arch wire 裝着中. (.018'' x .025'' elgiloy blue)

- (6) { 上下顎共히 .018'' x .025'' ideal arch wire.  
 { 2↔6: wire로 連續結紮.  
 { a-elastic에 依한 各個齒牙結紮(Unitek 製).
- (7) band, bracket 除去後  
 { 上顎: plate  
 { 下顎: mandibular lingual retainer

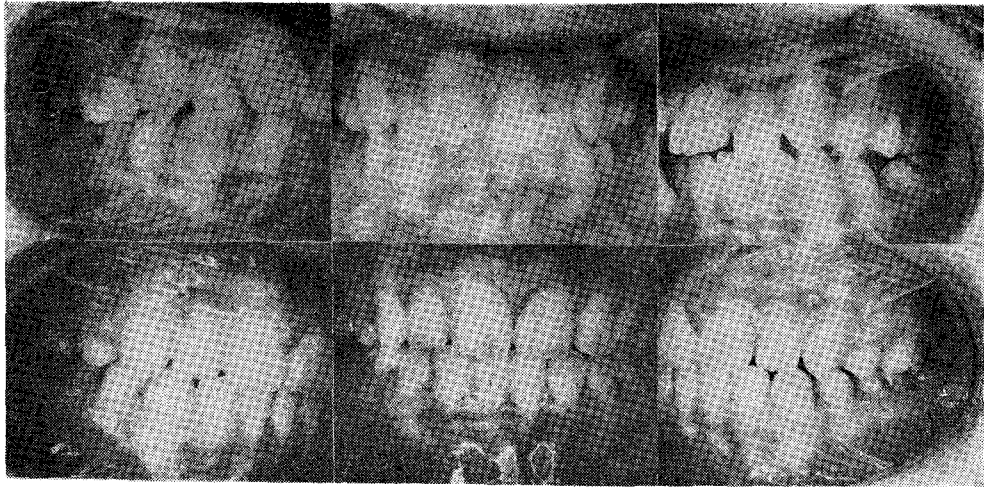


그림 6. 口腔內 寫眞(上:治療前, 下:治療後)

治療結果

動的治療期間 1年 8個月後 다음과 같은 結果를 얻었다.

- (1)  $\frac{6}{6}$  관계가 正確한 Angle氏 1級 상태로 恢復되었으며 interdigitation도 잘 맞고 있다.
- (2) 上顎前齒의 舌側移動結果(+5S.D. → -1S.D.) 上唇部의 前突感이 完全히 解決되었으며 上唇部筋肉訓練의 結果 上唇部에 適度의 緊張感을 갖게 되었다.
- (3) 上下顎共히 良好한 arch form을 恢復하고 있다.
- (4) { over bite: 5.5mm → 1.5mm  
 { over jet: (左: 6.0mm) → 1.0mm  
 { 右: 9.5mm

(5) Pogonion의 後退(-2 S. D.)가 認定되며 이는 head gear의 使用에 의한 것으로 思料된다.

(6) 動的治療期間 1年 8個月의 治療期間中

- { Resin bracket 또는 lingual button의 脫落回數: 7回  
 (接着部位 20個所)  
 { Resin bracket 또는 lingual button의 破折 및 磨耗:  
 16回(接着部位 20個所)  
 { 金屬製 band의 脫落回數: 1回 (裝着部位 4個所)

(7) Resin bracket의 使用中 friction으로 인한 齒牙移動上의 disturbance는 臨床적으로 문제가 되지 않았다고 思料된다. 또한 前齒部 및 小白齒의 torquing時, torquing 自體에 의한 bracket의 破折은 없었으며 torquing 成績도 良好하였다.

(8) Resin bracket 및 metal band를 除去後 全齒面의 齶蝕罹患 狀態를 檢査한 결과 矯正治療中 齶蝕에罹患된 곳 및 脫灰된곳은 한 곳도 없었음.

(9) 治療終了後 上顎에 plate 下顎에는 mandibular lingual retainer를 裝着後 觀察中임.

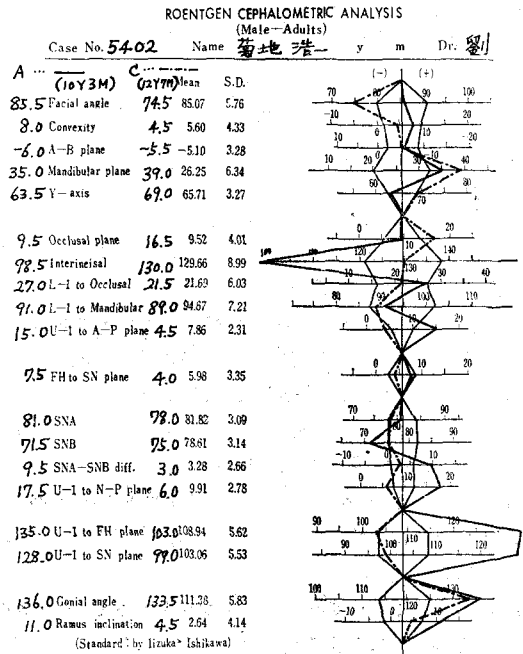


그림 7. Roentgeno-cephalometric analysis  
 (—.....治療前, - - - - -治療後)




그림 8. Roentgeno-cephalogram tracing의 superimposing(基準: palatal plane 및 mandibular plane, — ······治療前, - · - · - ······治療後)

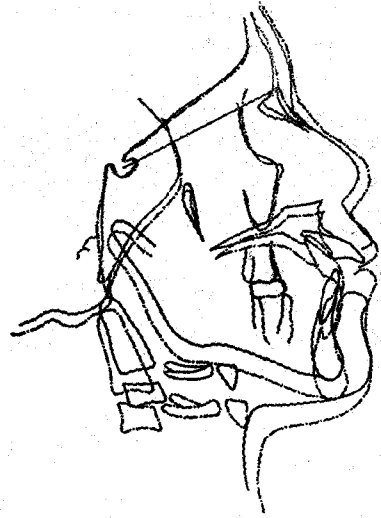


그림 9. Roentgeno-cephalogram tracing의 superimposing(基準: S-N plane, — ······治療前, - · - · - ······治療後)

(當患者의 矯正治療에 臨하여 終始 敎薦, 格別하게 指導하여 주신 恩師, 日本東京醫科齒科大學齒學部矯正學教室 主任敎授 三浦不二夫 先生님께 深謝드리며 臨床診療에 있어 仔詳, 親切하게 指導, 忠告하여 주신 同敎室 關口武司 講師님께 마음으로 부터의 禮를 表하는 바이다.)

## REFERENCES

- 1) Angle, E.H.: The latest and best in orthodontic mechanism, Dental Cosmos. 70:1143, 1928, 71:164, 260, 409, 1929.
- 2) 三浦不二夫, 中川一彦: 레진製 브라켓트 直接 接着法의 臨床應用例, 日矯齒誌, 28:344, 1969.
- 3) Mizrahi, E. and Smith, D.C.: Direct cementation of orthodontic brackets to dental enamel, Brit. Dent. J., 127:371, 1969.
- 4) 中川一彦: 레진製矯正用 브라켓트와 에나멜質との 接着에 關する 研究 (第 1 報), 齒理工誌, 9: 203, 1968.
- 5) 中川一彦: 레진製矯正用 브라켓트와 에나멜質との 接着에 關する 研究 (第 2 報), 日矯齒誌, 28: 278, 1969.
- 6) 中川一彦: 레진製矯正用 브라켓트와 에나멜質との 接着에 關する 研究 (第 3 報), 日矯齒誌, 30:39, 1971.
- 7) Newman, G. V.: Epoxy adhesives for orthodontic attachment, Am. J. Orthodontics, 51: 901, 1965.
- 8) Newman, G. V.: Adhesion and orthodontic plastic attachment, Am. J. Orthodontics, 56: 573, 1969.
- 9) Retief, D.H., Dreyer, D. J. and Gavron, G.: The direct bonding of orthodontic attachments to teeth by means of an epoxy resin adhesive, Am. J. Orthodontics, 58:21, 1970.
- 10) Rosenstein, S. W., Jacobson, B. N.: Class 1 extraction procedures and the edgewise mechanism, Am. J. Orthodontics, 57:465, 1970.
- 11) 關口武司: Edgewise法, 「齒科矯正學最近의 進歩」より, 三浦不二夫監修, 醫齒藥出版(株), 東京, 1972, 285.
- 12) Stoner, M.M., Lindquist, J. T.: The edgewise appliance today, in Current orthodontic concept and technic, 1st Ed., T.M. Graber, W.B. Saunders Co., Philadelphia, 1969, 347.
- 13) Tweed, C.H.: Clinical Orthodontics, C. V. Mosby Co., St. Louis, 1966.