

# 拔牙後 殘存齒根膜이 拔牙創 治癒에 미치는 影響에 關한 研究

서울大學校 齒科大學 口腔外科學教室

(主任教授 金 圭 植)

(指導教授 閔 丙 一)

李 相 喆

## AN EXPERIMENTAL STUDY ON THE REMAINED PERIODONTAL MEMBRANE INFLUENCES TO THE EXTRACTION WOUND HEALING

Sang Chull Lee, D.D.S.

*Department of Oral Surgery, Seoul National University.*

*Chairman: Prof. Kyoo Sik Kim, D.D.S., M.S.D., Ph. D.*

*Director: Prof. Byong Il Min, D.D.S., Ph. D.*

### .....> ABSTRACT <.....

The purpose of this study was to pursue how the remained periodontal membrane influences to the extraction wound in the process of its normal healing in dogs. This was observed by histopathological and histochemical means. 18 male dogs, aged 6 months or more, were employed in this experiment. The third and fourth premolars of four quadrants were extracted under general anesthesia using nembutal injection. Those dogs were divided into nine pairs and were sacrificed 2nd, 3rd, 4th, 5th, 6th, 7th, 9th, 11th and 15th days after extraction respectively. All the samples taken were fixed in the solution of 80% ethyl alcohol containing 1% trichloroacetic acid, and were decalcified in the solution of 5% nitric acid, thereafter those samples were embedded in paraffin for the slide section. Those sectioned samples were stained by means of hematoxylin and eosin, Verhoeff elastic tissue, PTAH method and Mallory's phloxine.

Obtained results were as follows.

1. Slight edematous change and vessel dilatation were followed at the early stage after extraction, and also the increase of the number of vessels.
2. Fibroblasts were appeared on the 3rd day of extraction. Those didn't seem to be affected whether the remained periodontal membrane exist or not.
3. Hyaline degeneration at the remained periodontal membrane were begun to occur from 4th day of extraction and advanced as time went by.
4. New bone formation beginning were observed from 6th day of extraction. The collagen and new bone formation were delayed at the sites of degenerated remained periodontal membrane.

5. Blood supply seemed to affect considerably the formation of collagen and new bone which surrounded the alveolar bone.
6. The disappearance of remained periodontal membrane was observed from 15th day of extraction.

## — 目 次 —

第一章	緒 論
第二章	實驗材料 및 方法
第三章	實驗成績
第四章	總括 및 考按
第五章	結 論
	參考文獻

## 第一章 緒 論

齒科分野 特히 口腔外科 領域에서 拔齒은 重要한 位置를 차지하며 拔齒創의 治癒過程 亦是 糾明되어야 하는 興味있는 問題로써 臨床上 至大한 意義가 있다고 생각된다.

拔齒創의 治癒過程에 關한 一般的인 研究는 오래 前부터 이루어져 왔으며 1923年 Euler<sup>1)</sup>가 犬을 利用하여 病理組織學的으로 研究한 것을 始初로 Schram (1928)<sup>2)</sup>, 廣瀨(1935)<sup>7-9)</sup>, Claflin(1936)<sup>10)</sup>, Hubbell(1941)<sup>12)</sup>, Huebsch(1958)<sup>20)</sup>, (1969)<sup>45)</sup>, Simpson(1960)<sup>26)</sup>, 長尾(1971)<sup>54)</sup>, 中原 (1972)<sup>56)</sup> 및 金 (1972)<sup>61)</sup> 등은 動物을 實驗對象으로 하여 拔齒創에 對한 治癒過程을 時間的으로 肉眼 및 病理組織學的 研究를 施行하였으며, Claflin (1936)<sup>10)</sup>, Mangos(1941)<sup>11)</sup>, Christopher(1942)<sup>13)</sup>, Hairstone(1958)<sup>22)</sup>, Amler(1960)<sup>28)</sup>, (1969)<sup>46)</sup>, Boyne (1966)<sup>39)</sup>, 池田 (1971)<sup>51)</sup> 등은 人體에서 生檢 및 剖檢을 實施하여 拔齒創의 治癒過程을 病理組織學的 및 組織化學的으로 研究하여 實驗動物에서 보다 人體에 있어서 그 治癒期間이 긴 것을 發見하였다.

拔齒術 途中 여러가지 原因에 依해서 그 治癒過程이 正常的인 經路를 밟지 못하고 所謂 臨床的으로 dry socket이라고 불리우는 拔齒窩內의 表在性 骨炎을 隨伴하거나 治癒가 遲延되는 事例를 자주 보게 되는데 廣瀨 (1935)<sup>6)</sup>, Claflin(1936)<sup>10)</sup>, Alling(1957)<sup>19)</sup>, Huebsch (1958)<sup>20)</sup>, Radden(1959)<sup>24)</sup>, Simpson(1961)<sup>29-31)</sup> 富田 (1971)<sup>55)</sup>, 金 (1972)<sup>61)</sup> 및 Amler(1973)<sup>62)</sup> 등은 拔齒創에 人爲的으로 여러가지 障害를 주어 그 非正常 治癒過程을 病理組織學的으로 研究報告하였다.

拔齒後 拔齒窩內에 殘存하고 있는 齒根膜이 拔齒創 治癒에 어떻게 直接的인 影響을 미치는가에 關해서는 文獻的으로 그렇게 많지는 않으나 一般的으로 損傷받은 殘存齒根膜이 變性을 일으키어 消失된다고 報告한 學者 2,6-9,24,57)와 相當히 重要한 影響을 미친다고 한 學者 19,26,39,43,44,51,54,56)가 있다.

拔齒窩를 中心으로 해서 齒根膜, 齒槽骨 및 齒齦에 分布되는 血管에 關하여서 그리고 拔齒後에 이들 血管의 變化에 關해 많은 研究가 이루어진 바 5,21,27,38,42,43,44, 56,57) 이는 Schram(1929)<sup>3)</sup>, Radden(1959)<sup>24)</sup>, Mazorow (1960)<sup>25)</sup>, Simpson(1960)<sup>26)</sup> 및 Boyne(1966)<sup>39)</sup> 등의 主張인 膠原質 및 新生骨의 形成은 血管이 豊富한 海綿狀 骨部에서 먼저 觀察할 수 있었다는 事實이 이를 뒷받침 해 주고 있다고 思料된다.

그 외에도 拔齒와 關聯된 血球 및 血液像의 變化에 關하여는 Low(1958)<sup>23)</sup>, 李 (1962)<sup>32)</sup>, 林 (1967)<sup>41)</sup> 및 趙 (1972)<sup>58)</sup> 등에 依하여 研究되었으며 Mangos (1941)<sup>11)</sup>, Dalitz(1964)<sup>33)</sup> 및 三崎 (1965)<sup>35)</sup> 등에 依하여서는 拔齒創의 治癒過程의 一部를 放射線學的으로 考察한 바 있다.

以上 先人들의 많은 研究 結果를 基礎로 하여 拔齒後 殘存齒根膜이 拔齒創 治癒過程에 直接 미치는 影響에 關한 研究가 比較的 稀有하여 著者는 犬을 實驗動物로 하여 拔齒後 拔齒窩內에 殘存하는 損傷받은 齒根膜이 拔齒創의 正常 治癒過程에 미치는 影響을 時間的으로 病理組織學的 및 組織化學的으로 觀察하여 知見을 얻었기에 茲에 報告하는 바이다.

## 第二章 實驗材料 및 方法

實驗動物로는 生後 約 6個月 以上된 8kg. 內외의 雄性 成犬 18頭를 豫防接種 시킨 後 一定期間 飼育하여 使用하였다.

實驗方法으로는 Pentobarbital Sodium(Nembutal)을 體重 kg. 當 0.4~0.5c.c.를 撓側 皮靜脈 또는 足根靜脈內에 徐徐히 注射하여 全身麻醉를 한 後 口腔은 通法에 依하여 消毒하고 上, 下顎 左右 第3小臼齒 및 第4小臼齒<sup>16)</sup>를 拔去하고 拔齒後 感染을 防止하기 爲하여 3日 間 300,000單位의 Penicillin을 筋肉內 注射하였다.

拔齒後 2頭를 一群으로 하여 2日, 3日, 4日, 5日, 6

日, 7日, 9日, 11日, 15日 間隔으로 屠殺한 後 顎骨을 切除하여 通法에 依해 固定하고 充分히 脫灰한 後 paraffin 包埋方法에 依하여 8~12 $\mu$ 으로 切片 標本을 만들어 一般的인 hematoxylin-eosin 二重 染色, 彈力 纖維와 膠原質에 特殊染色되는 Verhoeff elastic tissue 染色 및 PTAH法<sup>49,50</sup>) 그리고 硝子樣組織을 特殊染色하는 Mallory's phloxine 染色<sup>37,48</sup>)等을 하여 殘存齒根膜의 變化와 拔齒創 및 周圍組織의 變化를 比較觀察하였다.

### 第三章 實驗成績

**拔齒後 第 2日:** 拔齒窩는 血餅으로 차있으며 纖維素 網을 形成하고 있고 上部에는 甚한 急性 炎症細胞의 浸潤을 보이고 殘存齒根膜은 若干의 浮腫狀態를 나타내며 血管은 擴張되고 그 數도 增加되었다(第 1圖參照). 周圍 齒槽骨의 骨髓腔 및 Havers管의 擴張과 急性炎症細胞의 浸潤도 볼 수가 있다. 殘存 齒根膜의 分布는 拔齒窩底部에 가장 많이 附着되어 있고 上部가 가장 적어 보인다.

PTAH 染色에서 拔齒窩쪽으로 深青色의 反應을 나타내고 있다.

**拔齒後 第 3日:** 拔齒窩의 底部와 側壁의 一部에 纖維芽細胞의 出現을 볼 수가 있으며 그 緻密度는 底部가 더 甚한 像을 보인다. 側壁部는 骨面이 露出된 部位나 齒根膜이 殘存하는 部位의 差異는 別로 볼 수 없다. 殘存 齒根膜과 그 周圍의 齒槽骨의 變化는 2日의 境遇와 大差는 없으나 齒槽骨部의 血管擴張이나 數의 增加가 조금 더해지는 印象을 주며 纖維芽細胞와 더불어 內皮細胞의 增殖도 나타나고 있다.

PTAH染色에서 2日의 境遇보다 좀더 中央部까지 青色 및 深青色의 反應을 나타내고 있다.

**拔齒後 第 4日:** 3日보다 더 많은 纖維芽細胞 및 內皮細胞의 增殖을 볼 수 있으며 拔齒窩底部의 約 1/3가량 차 있고 側壁도 兩쪽에서 1/3가량이 中央部로 增殖되어 나오고 있다. 殘存齒根膜은 2日과 3日보다 오히려 收縮된 듯하고 Mallory's phloxine 染色에 赤色 小滴形 反應을 나타내고 있어 硝子樣變性を 하고 있는 것 같다(第 2圖參照).

拔齒窩側壁에는 몇몇 곳에 破骨細胞가 나타나고 그런 部位에서는 齒根膜이 若干씩 遊離되는 듯이 보인다. 窩底部에는 新生血管의 增殖을 볼 수가 있으며 周圍 齒槽骨의 血管도 더욱 活發하게 擴張 및 增殖되어 보인다.

**拔齒後 第 5日:** 拔齒窩는 거의 肉芽組織으로 基質化되었으나 上方中央部는 아직도 血餅으로 차여져 있음을 볼 수 있다.

殘存齒根膜은 4日제보다 더욱 退縮된 像을 보이고 Mallory's phloxine染色에 분홍色 反應을 보이는 것으로 보아서 많이 進行된 硝子樣變性を 認定할 수가 있다. 骨壁에서 遊離된 곳이 많아지고 여기에 分布되었던 血管은 一部는 消失되었으나 一部에서는 相當히 數나 크기가 減少됨을 觀察할 수가 있으며 骨壁의 血管이 擴張된 部位에서는 殘存齒根膜 사이사이로 肉芽組織의 貫通을 나타내어 어떤 殘存齒根膜片은 島嶼狀으로 나타나기도 한다.

拔齒窩底部와 側壁部에 PTAH染色에서 青色反應을 나타내는 것으로 보아서 膠原質의 形成을 認定할 수 있으며 側壁部는 骨面이 直接 露出된 海綿狀 骨部에 더 많이 나타나는 것을 觀察할 수가 있다.

急性炎症細胞는 顯著히 減少되었으나 아직도 上方에는 많이 存在하며 拔齒窩 周圍 齒槽骨의 血管의 擴張 및 增加는 繼續 認知할 수가 있다.

**拔齒後 第 6日:** 殘存齒根膜은 Mallory's phloxine染色에 연분홍色의 反應을 나타내는 것으로 보아서 상당히 進行된 硝子樣變性を 일으키고 있으며(第 3圖參照), 部分的으로 거의 周圍 膠原組織과 區別하기 힘든 程度로 나타나는 곳이 觀察된다.

殘存齒根膜內의 血管은 거의 볼 수 없을 程度이고 側壁에서 遊離된 狀態이나 齒槽骨의 血管은 如前히 擴大되어 있다(第 4圖參照).

拔齒窩底部와 側壁一部에서 新生骨의 形成을 觀察할 수 있다. 拔齒窩底部는 殘存齒根膜의 存在有無에 別關係 없이 形成됨을 볼 수 있으나 側壁部에 있어서는 齒根膜이 剝離되어 骨表面이 露出된 部位에서부터 形成되고 있음을 觀察할 수가 있다. 炎症細胞는 많이 減少되었으나 上部에는 아직 相當量 存在하고 있음을 볼 수 있다.

PTAH染色에서 中心部로 가면서 深青色의 反應을 보이는 것으로 보아서 膠原質의 形成이 더욱 進行되고 있음을 認知할 수 있다.

**拔齒後 第 7日:** 殘存齒根膜은 相當히 變性되어 그 量도 甚히 減少되어 있고 大部分이 遊離되어 島嶼狀으로 部分的인 像을 보인다. 一部分 拔齒窩壁에 附着된 殘存齒根膜도 新生骨들의 貫通으로 斷切된 像이고 血管은 거의 볼 수가 없다. 新生骨의 增殖은 旺盛하게 이루어지고 樹枝狀의 形態로 서로 吻合되는 像을 보이며 直接 拔齒窩壁에 附着되는 것을 觀察할 수 있다. 新生骨의 形成은 膠原質의 形成度와 密接한 關係가 있는 것을 볼 수 있는데 이는 膠原質의 緻密度가 높은 곳에서 더 旺盛하게 增殖됨을 볼 수 있다. 膠原質의 緻密度가 높은 곳이나 新生骨의 生成이 旺盛한 部位는 殘存齒根膜이

있는部位가 더甚하며變性된齒根膜周圍는 그形成이不振함을觀察할 수가 있다(第5圖參照).

拔牙後第9日:殘存齒根膜은 차츰痕跡이 흐려지고極히少量이拔牙窩側壁部와遊離되어島嶼狀으로存在함을 Mallory's phloxine 染色에서 찾아 볼 수 있으며이部位에서의新生骨의形成은不振하여周圍에서 생긴樹枝狀의骨이 그위로吻合됨을 볼 수 있다.拔牙窩는 거의 1/2이新生骨組織으로 차 있고底部에는一部髓腔의形成도 볼 수가 있다.

齒槽骨部の血管은 계속擴張되며 이部位에서의新生骨은 더욱旺盛하게 이루어지고 있음을觀察할 수가 있다(第6,7圖參照).

上方部에는 아직도若干의血餅도認定되나 사이사이에纖維芽細胞가浸潤되어旺盛한基質化現象을 볼 수 있으며炎症細胞도相當數存在하고 있다.

拔牙後第11日:殘存齒根膜은 거의痕跡을 찾기 힘들나 희미하게 몇근데 Mallory's phloxine 染色에서認知的된다.大部分結合組織과 함께組織化하는像을觀察할 수가 있다.

齒槽骨內的血管變化는如前히擴張된狀態를 나타내며新生骨亦是活發히生成되어中央部는兩側壁에서자라온樹枝狀의骨이 서로吻合되어拔牙窩를 거의 2/3가량充塡시킴을觀察할 수가 있다.

上方部도若干의炎症細胞가存在하나旺盛하게基質化하면서纖維細胞의緻密度에 따라新生骨의生成을 볼 수가 있다.

拔牙窩底部에는髓腔의發達을 볼 수 있으며新生血管도旺盛하게 이루어짐을觀察할 수가 있다.

拔牙後第15日:殘存齒根膜은痕跡을 찾아 볼 수가 없고(第8圖參照),拔牙窩는約 3/4程度新生骨로充塡됨을 볼 수가 있다.

#### 第四章 總括 및 考按

齒根膜은發生學的으로間葉으로부터由來된<sup>59,60</sup>)一部細胞性分과血管 및 淋巴系統을含有한緻密한纖維性結合組織으로써<sup>34,59,60</sup>)齒牙와齒槽骨을連結하고 있다.

Dellmann(1971)<sup>53</sup>)에依하면犬의齒根膜도人體와大差없는樣相이라하였다.무릇齒根膜뿐아니라 모든創傷의治癒는Walter(1971)<sup>52</sup>)에依하면收縮과欠損組織의置換의順序를 밝는다고하였고Dunphy(1955)<sup>18</sup>)는增殖期와膠原期를 밝아治癒過程을 이룬다고說明하였다.創傷治癒에 있어서膠原質의形成은 가장重要한過程中的 하나로서Meyer(1947)<sup>14</sup>)와Curren(1955)<sup>17</sup>)은膠原質形成에 必要한可溶性蛋白質前膠原物質(soluble

protein precollagenous substance)을纖維芽細胞에서分泌하여不溶性膠原纖維(insoluble collagen fiber)로 만드는데 이때基質에含水炭素가 없이는 이過程이 이루어지지 않으나亦是纖維芽細胞에서基質에粘液多糖類를分泌한다고報告하였으며Dunphy(1955)<sup>18</sup>)는 이過程即可溶性蛋白質前膠原物質에서不溶性膠原纖維로變하는에는 또비타민 c가關與한다고하였다.

拔牙創의治癒過程에서 그經過를Euler(1923)<sup>11</sup>)는 1)出血 2)血液凝固 3)齒槽窩壁血管의血栓 4)血餅內纖維素의組織化開始 5)拔牙創表面의上皮增殖 6)損傷받은組織의吸收 7)新生骨의形成의順으로 이루어진다고하였고廣瀨(1953)<sup>9</sup>)는拔牙創窩內的組織學的變化를 1)第一層(小圓形細胞浸潤層) 2)第二層(血餅層) 3)第三層(幼若肉芽層) 4)第四層(結締組織層) 5)第五層(骨梁材層)으로分類하였으나池田(1971)<sup>51</sup>),長尾(1971)<sup>54</sup>)는 더簡略하게 1)血餅期 2)肉芽組織期 3)假骨期 4)治癒期로 나누어說明하였다.

動物實驗 特히犬의拔牙創正常治癒過程을 보던데血餅에서纖維芽細胞의出現을Clafin(1936)<sup>10</sup>), Huebsch(1969)<sup>45</sup>) 및金(1972)<sup>61</sup>)은拔牙後第3日에,廣瀨(1935)<sup>7-9</sup>)는 2~4日, Hubbell(1941)<sup>12</sup>)은 3~4日, Versnel(1953)<sup>15</sup>)은 11일부터라고하였고 이것을平均해서Amler(1969)<sup>46</sup>)는 5.8日이라하였고 원승이를實驗動物로 한Radden(1959)<sup>24</sup>)과Simpson(1960)<sup>26</sup>)은 3日이라고하였으며 이는犬과大差없는 것으로 나타났으나人體實驗에서Mangos(1941)<sup>11</sup>)는 3日, Amler(1960)<sup>28</sup>), (1969)<sup>46</sup>)는 2~4日, Clafin(1936)<sup>10</sup>)은動物實驗보다遲延된다고 했으며, Mangos(1941)<sup>11</sup>)는完全基質化하는 때는動物보다約 2倍의時日이, Amler(1969)<sup>46</sup>)는 7~20日이所要된다고 하였으나纖維芽細胞의 처음出現하는時期는動物에서와大差없이 나타났다.

著者は 처음組織化가始作되는新生纖維芽細胞의出現은 3日째부터發見할 수가 있었다. 이는前者들의結果와 같았다.殘存齒根膜의殘存量에對해서Radden(1959)<sup>24</sup>)은拔牙窩底部가 가장 많이存在하고 다음이中央部이며上方部가 가장 적게 남아있다고報告하였고, Simpson(1960)<sup>26</sup>)은全拔牙窩에均等히 많은量을 볼 수 있었다고 하였으며, Noma(1967)<sup>43</sup>)는齒根間齒槽骨의頂上部를除外하고는 거의均等하게存在한다고하였다.著者が觀察한所見은Radden<sup>24</sup>)의所見과一致하고 있다.

殘存齒根膜의初期運命에對하여Schram(1928)<sup>2</sup>)은破壞的過程을 밝는다고하였고, Priessecker(1931)<sup>4</sup>)와Cohn(1965)<sup>36</sup>)은正常的인齒根膜도使用하지 않고

機能을 잃어버리면서 萎縮을 일으킨다고 하였으며, 廣瀨(1935)<sup>6-9)</sup>는 2日頃 부터 硝子樣變性を 일으킨다고 하였으며, Radden(1959)<sup>24)</sup>은 4日頃부터 變性되는 像을 나타내었으며 6~7日이 지나도 增殖하는 現象을 볼 수 없었다고 하였고, Simpson(1960)<sup>26)</sup>은 2週後에 殘存齒根膜은 아주 不明瞭하게 되었다고 하였다. 著者の 實驗에서는 拔齒後 約 4日頃부터 Malloy's phloxine染色에서 硝子樣變性を 일으키는 것을 觀察하였으며 이는 廣瀨<sup>9)</sup>의 研究結果와 거의 一致함을 볼 수 있었다.

硝子樣變性は Walter(1971)<sup>52)</sup>는 膠原質에 있어서 膠原纖維가 서로 癒着되어 일어난다고 하였고, Robbins(1967)<sup>40)</sup>는 細胞原形質의 損傷으로 因한 蛋白質의 凝固 또는 變形으로 일어난다고 하였으며, 廣瀨(1935)<sup>9)</sup>는 갑자기 加해진 刺戟에 對한 骨質의 防禦作用과 感染을 防禦하는 機能을 나타낸다고 하였다. 拔齒窩治癒過程에 重要하게 關與하는 齒根膜周圍의 血管 및 血液供給에 關하여도 많은 研究報告가 있었다. 廣瀨(1935)<sup>9)</sup>은 骨髓腔內와 Havers管內의 血管이 擴張됨을 보았고 長尾(1971)<sup>54)</sup>는 이 現象을 營養路의 擴大라고 說明하였다. Noma(1967)<sup>43)</sup>는 拔齒後 殘存齒根膜의 血管은 擴張되고 이 擴張된 毛細血管叢은 拔齒窩의 新生血管을 形成하는 基礎가 되며 重要な 役割을 한다고 하였다. 中原(1972)<sup>56)</sup>도 既存血管의 斷端部에서 血管芽의 新生을 볼 수 있었다고 報告하였다. 石田(1972)<sup>57)</sup>은 齒牙를 再植하기 爲해 損傷받았던 齒根膜과 그 周圍의 血管이 初期에 旺盛한 新生血管形成과 數와 크기의 增加에 對하여 報告한 바 있다. Alling(1957)<sup>19)</sup>과 Noma(1967)<sup>44)</sup>는 殘存齒根膜을 除去한 後 拔齒窩治癒過程을 觀察한 結果 新生血管의 形成과 治癒速度가 大端히 遲延되었으며 相當數에서 臨床的으로 보는 所謂 dry socket을 體驗했다고 했으며 이는 齒根膜이 없는 緣由로 血餅의 基質化에 障害를 받아 血餅의 脫落과 細菌 및 飲食物殘渣의 侵入으로 二次的感染을 일으킬 수 있는 原因이 된다고 하였으며 Thoma(1969)<sup>47)</sup>는 拔齒創의 正常治癒를 防禦하는 큰 要因은 拔齒前 疾病이 齒槽窩壁을 感染시켜 이로 因해 血管의 血栓으로 不充分한 血液供給 때문이라고 하였다. Huebsch(1958)<sup>20)</sup>도 拔齒窩에 適當하고 充分한 血液供給은 正常治癒에 반드시 必要한 條件이라고 強調하였다.

齒根膜 및 그 周圍의 血管分布 및 方向에 關해 研究한 바로는 Hayashi(1932)<sup>5)</sup>는 人體實驗에서 根端部에서 垂直齒根膜動脈枝와 齒槽間動脈枝로 나누어 分布되고, Sott(1958)<sup>21)</sup>와 Cohen(1960)<sup>27)</sup>은 齒根膜에 分布하는 血管은 齒根端, 齒槽壁 및 齒齦部에서 由來되며, Folke(1967)<sup>42)</sup>는 齒槽壁部에서는 Sharpey의 纖維를 따라 齒根膜에 平行하게 分布한다고 하였고, Birn(1966)<sup>38)</sup>은 血

管의 數가 가장 많은 順序로는 齒齦部, 齒槽窩底部 그리고 齒槽側壁部라고 하였으나 齒槽窩底部의 血管이 가장 굵은 것으로 나타났다고 하였다. 以上과 같이 殘存齒根膜이나 周圍齒槽骨의 血管分布 및 血管의 變化로 因한 血液供給狀態를 觀察할 때 纖維芽細胞의 出現과 聯關지워 생각할 수가 있다. 即 거의 모든 學者<sup>1, 6-13, 24, 26, 28, 39, 45, 46, 51, 54, 61)</sup>들의 研究結果, 拔齒窩底部에서 부터 가장 먼저 纖維芽細胞의 出現을 볼 수 있으며 다음이 側壁部에 發生하여 徐徐히 中央部로 進行됨을 報告하였다. 拔齒窩底部로 들어오는 血管이 上, 下 齒槽動脈에서 直接分枝되어 가장 큰 根幹을 이루고 있는 故로 이곳이 가장 血液供給이 良好한 狀態이다. 著者の 實驗結果 初期齒槽骨 및 殘存齒根膜에 血管이 擴張되어 있었고 纖維芽細胞는 拔齒窩底部에서 먼저 生成되며 側壁에도 殘存齒根膜의 存在與否에 相關없이 거의 一律的으로 形成되는 것을 볼 수 있었다. 殘存齒根膜에 硝子樣變性이 일어남에 따라 여기에 分布되었던 血管의 數나 크기가 急激히 減少됨에 依해서 그 周圍에 營養供給亦是 不振하게 이루어진다. 이는 膠原質의 形成이나 新生骨의 增殖狀態를 觀察할 때 어느程度 說明이 될 수 있을 것 같다. 新生骨의 生成을 觀察한 研究에 依하면 犬에서 廣瀨(1935)<sup>9)</sup>은 拔齒後 6~8日에 齒槽窩底部에서 最初로 出現함을 報告하였고, Claffin(1936)<sup>10)</sup>, 中原(1972)<sup>56)</sup> 및 金(1972)<sup>61)</sup>은 5日頃에 齒槽窩底 1/3部位에서, Huebsch(1969)<sup>45)</sup>는 12~14日頃에, 長尾(1971)<sup>54)</sup>는 5~7日頃에 처음 新生骨의 出現을 觀察하였으며, 원숭이에서는 Radden(1959)<sup>24)</sup>은 6日頃에, Simpson(1960)<sup>26)</sup>은 1週일에 나타났으며, 人體에서 實驗한 Christopher(1942)<sup>13)</sup>는 4~5日頃에, Amler(1960)<sup>28)</sup>는 1週日, Boyne(1966)<sup>39)</sup>은 7~8日頃에, 池田(1971)<sup>51)</sup>은 9日로써 動物實驗에서 보다 若干 느린 狀態를 나타내고 있다. 그러나 Mangos(1941)<sup>11)</sup>는 人體에서의 新生骨의 出現은 犬에서 보다 約 3倍나 늦다고 報告하였다. Schram(1929)<sup>3)</sup>은 犬의 上顎骨을 外科的處置後 約 8日頃에 新生骨이 나타났으며, Mazorow(1960)<sup>25)</sup>는 長骨에서 約 2週後에 新生骨의 形成을 觀察할 수 있었다는 報告에 比하면 拔齒窩는 相當히 빠르다고 思料된다. 著者는 拔齒後 6日이 經過된 때부터 齒槽窩底部로 부터 新生骨의 形成을 觀察할 수 있었으며 齒槽側壁에도 若干의 骨樣組織이 增殖함을 보았으나 殘存齒根膜의 硝子樣變性を 일으키는 部位보다는 오히려 殘存齒根膜없이 直接 骨面이 露出되고 血管擴張이 많이 된 곳에서 더욱 旺盛하게 나타나는 現象을 觀察할 수 있었다. 이는 廣瀨(1935)<sup>9)</sup>의 研究報告와 같이 殘存齒根膜이 變性하여 感染에 抵抗하고 齒槽窩內의 組織을 保護하는 役割은 하나 骨組織의 新生에 障害를 주어 오히려 治癒를 遲延시키는 結

果라고 한 바와, Radden(1959)<sup>24)</sup>의 骨面이 露出된 部位에서 新生骨의 形成이 旺盛한 理由는 骨內에 分布된 營養管과 直接 接觸되기 때문이라고 했으며 13日이 지나도 殘存齒根膜이 있는 部位에는 化骨이 일어나지 않았다는 結果와 類似點을 發見할 수가 있다. 그리고 Schram(1929)<sup>3)</sup>, Radden(1959)<sup>24)</sup>, Mazorow(1960)<sup>25)</sup>, Simpson(1960)<sup>26)</sup> 및 Boyne(1966)<sup>39)</sup> 등의 主張과 같이 新生骨의 生成이 海綿狀骨部에서 먼저 觀察할 수 있었다는 事實도 이곳에 豊富한 血管과 充分한 血液供給으로 因함이라고 思料되어진다. 新生骨이 齒槽窩底部나 側壁에 附着되는 様相은 Hubbell(1941)<sup>12)</sup>; Christopher(1942)<sup>13)</sup>, Amler(1960)<sup>28)</sup> 및 Huebsch(1969)<sup>45)</sup>의 研究結果와 같이 著者の 實驗에서도 直接 附着되는 現象을 觀察할 수 있었다. 殘存齒根膜의 消失에 關하여서는 廣瀨(1935)<sup>4)</sup>는 拔齒後 18日以後가 된다고 報告하였고, Radden(1959)<sup>24)</sup>은 13日이 經過되어도 남아 있다고 하였으며, Simpson(1960)<sup>26)</sup>은 2週後에 아주 不明瞭해졌으며, 金(1972)<sup>61)</sup>은 約 1週日後에 形態를 찾아 볼수 없을 程度로 退化되었다고 報告하였다. 著者の 實驗結果로는 拔齒後 11日頃까지도 Mallory's phloxine染色에 硝子樣 變性된 殘在를 認定할 수 있었으나 15日後에는 그 形態를 찾아 볼 수가 없었다. 齒根膜의 運命은 拔齒後 初期에는 血液供給에 많은 參與를 하여 新生纖維芽細胞의 形成에 큰 도움을 주었고 漸次 變性함에 따라 膠原質形成이나 新生骨 形成에는 오히려 遲延시키는 結果를 招來하였다. 이것을 拔齒創治癒의 全體의인 面에서 보면 殘存齒根膜의 初期作用을 더 크게 評價하여야 할 것으로 思料된다.

## 第5章 結 論

著者は 生後 約 6個月以上된 雄性成犬 18頭の 第3, 第4 小白齒를 拔去하여 殘存齒根膜이 拔齒創의 正常治癒過程에 어떤 役割을 하는 가에 對하여 病理組織學的의 及 組織化學的으로 實驗 研究하여 다음과 같은 結論을 얻었다.

1. 殘存齒根膜은 拔齒後 初期에는 若干 浮腫되고 血管의 數와 크기가 增加 되었다.
2. 殘存齒根膜의 存在與否에 關係없이 拔齒後 3日부터 纖維芽細胞가 出現되었다.
3. 殘存齒根膜은 拔齒後 4日부터 硝子樣變性を 일으키기 始作하였고 時日이 經過됨에 따라 더욱 進行 되었다.
4. 新生骨 出現은 拔齒後 6日부터 始作되며 變性된 殘存齒根膜이 存在하는 部位에서는 膠原質化와 新生骨形成이 遲延됨을 觀察할 수 있었다.

5. 膠原質化와 新生骨形成은 周圍齒槽骨에서의 血管供給에 依하여 至大한 影響을 받고 있었다.
6. 殘存齒根膜은 拔齒後 15日頃에 消失되었다.

(本 論文을 完成함에 있어 指導校關하여 주신 主任 金 圭植 教授님과 指導 閔 丙一 教授님께 深甚한 感謝를 드리며 始終 助言을 베풀어 주신 李 春根 教授님, 金 用珮 教授님, 廣熙大 齒大 趙 泳弼 教授님과 서울大 및 慶熙大 口腔外科學 敎室員 여러분께 衷心으로 謝意를表하는 바입니다.)

## REFERENCES

1. Euler, H.: Die Heilung von Extraktionswunden, Deutsch. Monat. Zahn., 4: 685, 1923.
2. Schram, W.R.: Healing of tooth sockets following tooth extraction in dogs, J. of A.D.A., 15: 2156~2158, 1928.
3. Schram, W.R.: A histologic study of repair in the maxillary bones following surgery, J. of A.D.A., 16:1987~1997, 1929.
4. Preissercker, O.: Beeinflussung des Periodontiums durch experimentelle Entlastung, Z. Stomato., 29 :442~446, 1931.
5. Hayashi, S.: Untersuchungen über die arterielle Blutversorgung des Parodontiums, Dtsch. Mscrhr. Zahnheilk., 50:145~179, 1932.
6. 廣瀨 清: 拔齒創의 治癒經過에及ぼす異物の影響に就ての實驗的研究, 大日本齒科醫學會會誌, 2: 140, 1935.
7. 廣瀨 清: 拔齒創의 治癒機轉に關する實驗的研究, 第1回報告 其一, 齒科學報, 40:5, 321~338, 1935.
8. 廣瀨 清: 拔齒創의 治癒機轉に關する實驗的研究, 第1回報告 其二, 齒科學報, 40:5, 427~450, 1935.
9. 廣瀨 清: 拔齒創의 治癒機轉に關する實驗的研究, 第1回報告 其三, 齒科學報, 40:5, 515~529, 1935.
10. Claflin, R.S.: Healing of disturbed and undisturbed extraction wounds, J. of A.D.A., vol. 23 No. 6 June 945~959, 1936.
11. Mangos, J.F.: Healing of extraction wounds; Experimental study based on microscopic and radiographic investigation, New Zealand D.J. 37:4 Jan., 1941.
12. Hubbell, A.O. and Austin, L.T.: Extraction wounds and therapeutic agents; An experimen-

- tal study, J. of A.D.A., 28: 251 Feb., 1941.
13. Christopher, E. R.: Histological study of bone healing in relation to the extraction of teeth, Northwest Univ. Bul., 45: 5 Dec. 7, 1942.
  14. Meyer, K.: Biological significance of hyaluronic acid and hyaluronidase, Physiol. Rev., 27: 335, 1947.
  15. Versnel, J.C.: Healing of routine and of severely traumatized exodontic wounds, J. of A.D.A., 46: 146, 1953.
  16. Sisson, S.: The anatomy of the domestic animals, p.190~195, Saund., 1953.
  17. Curren, R.C. and Kennedy, J.S.: Utilization of sulphate ion by fibroblasts in quartz focus, Natur. London, 175:435, 1955.
  18. Dunphy, J.E. and Udupa, K.N.: Chemical and histochemical sequences in the normal healing wounds, New Eng. J.M., 17:253 p.847, 1955.
  19. Alling, C.C. and Kerr, D.A.: Trauma as a factor causing delayed repair of dental extraction sites, J. Oral Surg., 15: 3~11, 1957.
  20. Huebsch, R.F.: Clinical and histological study of alveolar osteitis, J. Oral Surg., 16: 473~482, 1958.
  21. Sott, J.H. and Symons, N.B.B.: Introduction to dental anatomy, 2nd Ed., London Livingston Ltd., 1958.
  22. Hairstone, M.A.: Structural cytology of the healing wound, 1. The fibroblast, J. Oral Surg., Oral Med. and Oral Path., 12: 1494, 1958.
  23. Low, F.N. and Freeman, J.A.: Electron microscopic atlas of normal and leukemic human blood, McGraw-Hill Book Co., 1958.
  24. Radden, H.G.: Local factors in healing of the alveolar tissues, Ann. Roy. Coll. Surg. Eng., 24: 366~387, 1959.
  25. Mazorow, H.B.: Bone repair after experimentally produced defects, J. Oral Surg., Anesth. and Hosp. D. Serv., 18: 107, 1960.
  26. Simpson, H. E.: Experimental investigation into the healing of extraction wounds in macacus rhesus monkeys, J. Oral Surg. Anesth. and Hosp. D. Ser., 18:391, 1960.
  27. Cohn, L.: Further studies into the vascular architecture of the mandible, J.D. Res., 39: 936~946, 1960.
  28. Amler, M. H., Johnson, P. L. and Salman, I.: Histological and histochemical investigation of human alveolar socket healing in undisturbed extraction wounds, J. of A. D. A., 61: 32~44, 1960.
  29. Simpson, H. E.: Healing of surgical extraction wounds in macacus rhesus monkeys, (1). The effects of burs, J. Oral Surg., Anesth. and Hosp. D. Ser., 19: 3~9, 1961.
  30. Simpson, H.E.: Healing of surgical extraction wounds in macacus rhesus monkeys, (2). The effects of chisels, J. of Oral Surg., Anesth. and Hosp. D. Ser., 19: 126~129, 1961.
  31. Simpson, H.E.: Healing of surgical extraction wounds in macacus rhesus monkeys, (3). The effects of removal of alveolar crests after extraction of teeth by means of forceps, J. Oral Surg., Anesth. and Hosp. D. Ser., 19: 227~231, 1961.
  32. 李在賢: 拔牙手術時에 있어서 好酸球의 變動에 對하여, 齒科會報, 4: 5, 21號, 1962.
  33. Dalitz, G. D.: A radiographic study of the rate at which human extraction wounds heal, Aust. Dent. J. Dec., 9: 466~473, 1964.
  34. Hindle, M.C.: Quantitative Differences in Periodontal Membrane Fibers, J.D. Res., 43: 953, 1964.
  35. 三崎針郎: 拔牙創の X線觀察, 齒科學報, 65: 417, 1965.
  36. Cohn, S.A.: Disuse atrophy of the periodontium in mice, Arch. Oral Biol., vol. 10: 909~919, 1965.
  37. Lillie, R. D.: Histopathologic technic and practical histochemistry, 3rd Ed. p. 522, McGraw-Hill Book Co., 1965.
  38. Birn, H.: The vascular supply of the periodontal membrane, J. Periodont. Res., 1: 51~68, 1966.
  39. Boyne, P.J.: Osseous repair of the postextraction alveolus in man, J. of Oral Surg., Oral Med. and Oral Path., 21: 805, 1966.
  40. Robbins, S.L.: Pathology, 3rd Ed. p.18, Saunders Co., 1967.
  41. 林采均: 拔牙現象에 關한 實驗的 研究, 綜合醫學,

- 12: 12, 1967.
42. Folke, L.E.A. and Stallard, R.E.: Periodontal microcirculation as revealed by plastic microspheres, *J. Periodont, Res.*, 2:53~63, 1967.
  43. Noma, H.: Experimental studies on vascularization of blood vessels and its subsequent changes in the newly grown vessels in postexodontic wounds, *The Bulletin of Tokyo Dental College*, 8: 22, 1967.
  44. Noma, H.: Experimental studies on vascularization of newly grown vessels in postexodontic wounds, Part. II. Surgical extraction wounds and abnormal extraction wounds, *The Bulletin of Tokyo Dental College*, 8: 123, 1967.
  45. Huebsch, R.F. and Hansen, L.S.: A histopathologic study of extraction wounds in dogs, *Oral Surg., Oral Med. and Oral path.*, 28: 187~196, 1969.
  46. Amler, M.H.: The time sequence of tissue regeneration in human extraction wounds, *Oral Sur.*, 27: 309, March, 1969.
  47. Thoma, K.H.: *Oral Surgery*, 5th Ed. p.314, Mosby, 1969.
  48. Lillie, R.D.: *Biological stains*, 8th Ed. p.249, The Williams and Wilkins Co., 1969.
  49. 李三悦: 臨床病理検査法, p.580, 1970.
  50. 小林忠義, 影山圭三: 病理組織標本の作り方, 第3版 p.116, 1970.
  51. 池田恒彦: ヒト抜歯創の治癒機轉に関する病理組織學的ならびに組織化學的研究, *齒科學報*, 257~278, 1971.
  52. Walter, J.B., Hamilton, M.C. and Israel, M.S.: *Principles of pathology for dental students*, 2nd Ed. p.91, Churchill, 1971.
  53. Dellmann, R.D.: *Veterinary Histology*, p.152, Lea and Febiger, 1971.
  54. 長尾喜景, 野間弘康: 抜歯創の経過, I. 正常な治癒経過, 齒界展望, 別冊 3213: 189~197, 1971.
  55. 富田喜内: 抜歯創の経過, 2. 異常な治癒経過, 齒界展望, 別冊 3212: 197~207, 1971.
  56. 中原浩一: 乳歯抜歯創治癒過程に伴う血管新生に関する研究, *日本口腔外科学會雜誌*, 21:3, 582~624, 1972.
  57. 石田利廣: 完成歯再植術後の治癒経過に関する實驗的研究, *日本口腔外科学會誌*, 21: 3, 625~651, 1972.
  58. 趙泳弼: 抜歯後白血球變化에 관한 實驗的研究, *最新醫學*, 15: 11, 1972.
  59. Provenza, D.V.: *Fundamentals of Oral Histology and Embryology*, p.185~197 Lippincott Co., 1972.
  60. Glickman, I.: *Clinical Periodontology*, 4th Ed. p.32, 1972.
  61. 金正均: 抜歯創의 治癒에 관한 實驗的研究, *大齒協會誌*, 10: 5, 1972.
  62. Amler, M.H.: Pathogenesis of Disturbed Extraction Wounds, *J. Oral Surg.*, 31: 9, 666~674, 1973.



Explanation of Figures

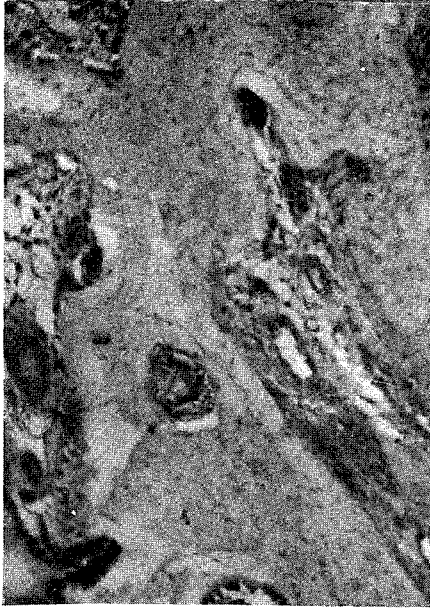


Fig. 1. On day 2, edematous swelling, vessels dilation and increased number on remained periodontal membrane. H-E stain (10×10).

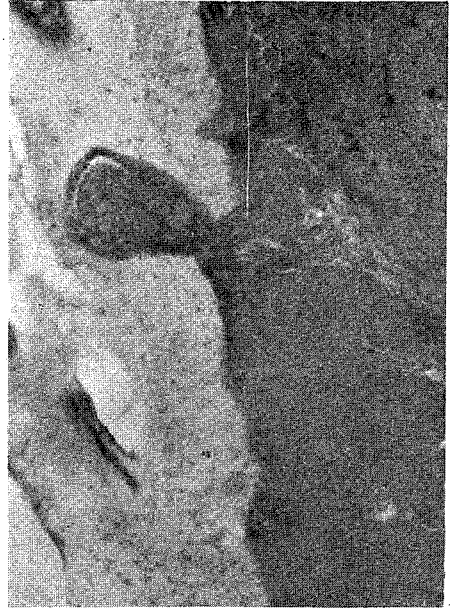

Fig. 2. On day 4, early hyaline degeneration of remained periodontal membrane (dark droplets) Mallory's Phloxine stain (10×10).

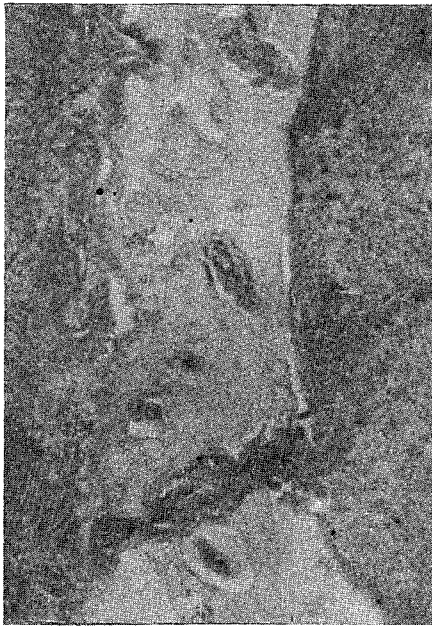


Fig. 3. On day 6, advanced hyaline degeneration of remained periodontal membrane. Mallory's Phloxine stain (10×10).

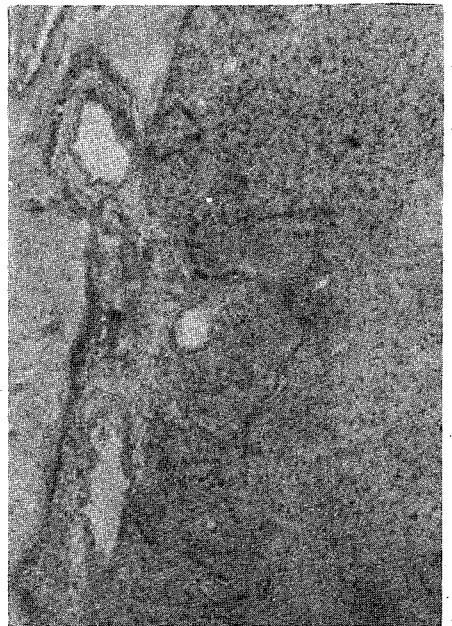


Fig. 4. On day 6, new bone formation beginning at the near the abundant blood vessels. H-E stain (10×10).